

# Postoperative Complications in implanted patients in the Cochlear Implant Program of Rio Grande do Norte - Brazil

*Complicações pós-cirúrgicas em pacientes implantados no Programa de Implante Coclear do Rio Grande do Norte*

Luiz Rodolpho Penna Lima Júnior<sup>1</sup>, Fábio de Alencar Rodrigues Júnior<sup>2</sup>, Clara Maria Dias Ferreira Calhau<sup>3</sup>, Ana Carolina Dias Ferreira Calhau<sup>4</sup>, Clara Terra de Paiva Palhano<sup>5</sup>

## Keywords:

cochlear implants,  
postoperative  
complications,  
surgery.

## Palavras-chave:

cirurgia,  
complicações  
pós-operatórias,  
implante coclear.

## Abstract

Cochlear implant surgery is regarded as safe for the auditory rehabilitation of individuals suffering from profound/severe hearing loss. Complications may arise from the surgery. The complications of implant cochlear surgery reflect the operation complexity, the skill of the surgical team and the inherent risks of the procedure itself. **Aim:** To establish and discuss the postoperative complications in implanted patients from the Cochlear Implant Program of Rio Grande do Norte - Brazil. **Study design:** Retrospective analysis. **Materials and methods:** This paper discusses the clinical records of 250 patients implanted between August 2000 to December 2008. All patients were implanted by the same surgeon. The postoperative complications were classified in minor as those that resolved with minimal or no treatment and major as those requiring additional surgery or hospitalization. **Results:** In our sample, 33 patients (13.2%) had postoperative complications. Minor complications affected 20 cases (8.0%), while major complications occurred in 13 cases (5.2%). Hematomas, device failures and infections had the highest clinical relevance. **Conclusion:** This review reinstates the safety of the surgical procedure in relation to the possible occurrence of postoperative complications and emphasizes the need for continuous surgeon education and training.

## Resumo

A cirurgia de implante coclear é considerada segura na reabilitação auditiva de portadores de disacusia de grau severo a profundo. Por se tratar de um procedimento cirúrgico, complicações podem advir deste ato. As complicações da cirurgia de implante coclear refletem a complexidade da operação, a habilidade da equipe cirúrgica e dos riscos inerentes ao ato operatório. **Objetivo:** Determinar e comentar as complicações pós-cirúrgicas em pacientes implantados no Programa de Implante Coclear do Rio Grande do Norte. **Desenho de Estudo:** Coorte retrospectiva. **Material e Métodos:** Avaliou-se 250 prontuários de pacientes implantados de agosto de 2000 a dezembro de 2008. Todos os implantes foram realizados pelo mesmo cirurgião. As complicações pós-cirúrgicas foram classificadas em menores, caso resolvam-se espontaneamente ou com mínima terapêutica, e maiores, quando requerem cirurgia adicional terapêutica ou internação. **Resultados:** Em nossa amostra, 33 pacientes (13,2%) apresentaram complicação pós-cirúrgica. Destes, complicações menores corresponderam a 20 casos (8,0%), enquanto complicações maiores ocorreram em 13 casos (5,2%), sendo os hematomas, as falhas dos sistemas e as infecções as de maior relevância clínica. **Conclusão:** Este estudo reafirma a segurança do procedimento cirúrgico quanto às possíveis complicações advindas do ato operatório e enfatiza a necessidade da capacitação e treinamento contínuo do cirurgião.

<sup>1</sup> Residência Médica em Otorrinolaringologia, com subespecialização em Audiologia. Especialização em Implante Coclear. Doutorado em andamento, Coordenador do Programa de Implante Coclear do Rio Grande do Norte.

<sup>2</sup> Graduação em Medicina em andamento, Acadêmico do sétimo período - Universidade Potiguar.

<sup>3</sup> Residência Médica em Otorrinolaringologia, Médica Otorrinolaringologista do Programa de Implante Coclear do Rio Grande do Norte.

<sup>4</sup> Graduação em Medicina em andamento, Acadêmica do sexto período - Universidade Potiguar.

<sup>5</sup> Graduação em Medicina em andamento, Acadêmica do quarto período - Universidade Potiguar.

Endereço para correspondência: Fábio de Alencar Rodrigues Júnior - Rua Auris Coelho 235 Lagoa Nova 59075-050 Natal RN Brasil.

Este artigo foi submetido no SGP (Sistema de Gestão de Publicações) da BJORL em 13 de setembro de 2009. cod. 6641

Artigo aceito em 31 de janeiro de 2010.

---

## INTRODUÇÃO

---

Implantes cocleares (IC) são dispositivos eletrônicos que permitem a reabilitação auditiva de indivíduos com disacusia neurossensorial severa a profunda bilateral<sup>1</sup>, com o objetivo de estimular eletricamente as fibras do nervo auditivo<sup>2</sup>, de forma a substituir parcialmente a função da cóclea. Em todo mundo, mais de 120.000 pacientes foram implantados com diferentes tipos de implantes, obtendo melhores resultados a cada dia.

O Programa de Implante Coclear (PIC) do Rio Grande do Norte realizou 250 implantes em pacientes pediátricos e adultos no período de agosto de 2000 a dezembro de 2008, sendo composto por uma equipe multidisciplinar que compreende médicos, fonoaudiólogos, psicólogos e assistentes sociais. Esta experiência permitiu o estabelecimento de dados estatísticos das complicações pós-cirúrgicas encontradas neste serviço comparados aos programas de implante coclear do Brasil e do mundo.

As complicações do pós-operatório da cirurgia representam uma das mais frustrantes e difíceis ocorrências experimentadas por cirurgiões, e envolvem diversas variáveis intrinsecamente relacionadas ao paciente e a equipe cirúrgica. Tais complicações são um reflexo da complexidade do procedimento cirúrgico, da habilidade do cirurgião e dos riscos inerentes a inserção profunda de um grande corpo estranho abaixo do couro cabeludo<sup>3</sup>.

O procedimento cirúrgico vem sofrendo modificações principalmente durante os últimos quinze anos, visando diminuir a incidência das complicações médicas intra e pós-operatórias, além dos esforços realizados pelas empresas fabricantes dos dispositivos em evitar as falhas dos sistemas. Apesar disso, as complicações podem ocorrer, tendo uma incidência de 12% nos centros de implante coclear dos Estados Unidos<sup>4</sup>.

As complicações cirúrgicas podem ser classificadas em maiores se elas requerem cirurgia adicional terapêutica ou internação, e em menores caso se resolvam a nível ambulatorial ou com nenhum tratamento, estabeleceu Cohen et al. (1988). As complicações maiores envolvem meningite, necrose do retalho realizado, falha do dispositivo, extrusão do eletrodo, paralisia do nervo facial e outras; enquanto as complicações menores envolvem estimulação do nervo facial, migração do eletrodo, vertigem, zumbido, entre outras. As complicações maiores que requerem revisão cirúrgica e, especialmente, relacionadas à inserção do dispositivo, são incomuns<sup>5</sup>.

Em trabalho realizado na América Latina, que envolveu 40 centros de implante coclear em 10 países, em uma amostra de 3.768 pacientes implantados houve 193 complicações pós-cirúrgicas (5,1%), sendo as principais causas a falha espontânea do sistema (86 casos), a inflamação cutânea pelo ímã (35 casos) e a infecção (26 casos). Neste estudo, o autor concluiu que tais complicações estão

comumente associadas ao tipo de implante coclear<sup>6</sup>.

Os centros de implante coclear dos Estados Unidos revelaram que a incidência de complicações maiores e menores corresponde a 8% e 4,3%, respectivamente, em uma amostra de 2.751 pacientes implantados<sup>3</sup>. Em outro estudo, tais centros revelaram complicações em uma incidência de 5% e 7%, respectivamente, em uma série menor de 459 pacientes implantados<sup>4</sup>.

A ocorrência de complicações pós-cirúrgicas em uma amostra de 100 pacientes implantados no centro especializado de Birmingham, Reino Unido. Neste estudo, a incidência de complicações maiores foi de 3,2% dos casos<sup>7</sup>. Trabalho semelhante foi realizado em Izmir, Turquia; em amostra pediátrica de 227 implantados, a incidência de complicações maiores e menores foi de 12,33% e 6,6%, respectivamente<sup>8</sup>.

Incidências relativamente altas foram observadas em Manchester no período de junho de 1988 a junho de 2002, em uma amostra de 240 adultos implantados, em que foram observados 6,25% e 25,4% casos de complicações maiores e menores, respectivamente<sup>9</sup>. Em experiência limitada com 30 pacientes implantados, na Itália, constatou-se duas complicações maiores, o que corresponde a 6,6% dos casos<sup>10</sup>.

No Brasil, estudo semelhante foi realizado em São Paulo, com uma série de 35 casos implantados, concluindo-se que as complicações cirúrgicas do implante coclear estão diretamente relacionadas à experiência do cirurgião<sup>11</sup>. A variação das incidências das complicações da cirurgia de implante dos centros especializados e a limitação de estudos brasileiros dessa natureza corroboraram a necessidade de realização do estudo no centro de implante coclear do Rio Grande do Norte com o intuito de estabelecer os dados estatísticos em amostra significativa.

---

## MÉTODOS

---

O estudo coorte retrospectivo incluiu 250 prontuários de pacientes, pediátricos e adultos, submetidos à cirurgia de implante coclear pelo Programa de Implante Coclear do Rio Grande do Norte, no período de agosto de 2000 a dezembro de 2008. Em relação às principais etiologias da perda auditiva, 40,1% foi idiopática. 21,5% dos pacientes tiveram como causa as sequelas da rubéola congênita. 6,8% corresponderam a sequelas da meningite e 6,8% dos pacientes pelo uso de ototóxicos. 24,8% dos pacientes apresentaram outras etiologias. Todas as cirurgias foram realizadas pela mesma equipe cirúrgica.

Os relatórios clínicos analisados incluíram dados do paciente, como idade e sexo, avaliação pré-operatória, resultados intraoperatórios e resultados pós-operatórios. Os dados foram coletados dos prontuários médicos dos pacientes implantados na base de informações do Programa de Implante Coclear.

Os pacientes foram previamente elucidados sobre a realização de estudos e pesquisas na admissão no Programa de Implante Coclear por termo de consentimento livre e esclarecido. O projeto foi submetido à avaliação em âmbito ético, obtendo aprovação sob a CAAE nº 0232.0.052.000-08.

A tabulação das variáveis e gráficos foi desenvolvida no programa Microsoft Excel®. Os dados estatísticos foram submetidos à análise pelo software EPIINFO 6.0®.

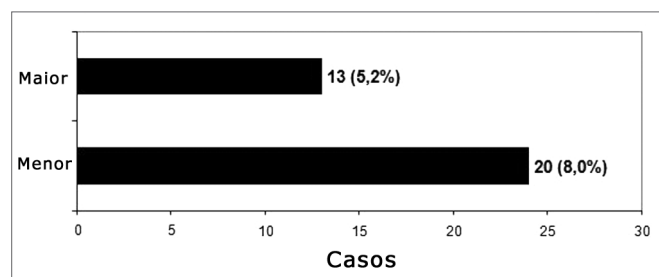
Por fins didáticos, complicações maiores foram definidas como aquelas que requerem posterior cirurgia terapêutica, retirada de implante ou que causam significantes problemas médicos. As complicações menores foram definidas como aquelas que se resolvem espontaneamente ou a nível ambulatorial com mínimo tratamento conservador.

## RESULTADOS

Complicações ocorreram em 33 casos (13,2%). A média de idade dos pacientes que apresentaram complicações foi 16,26 anos e a mediana de idade foi 4,35 anos. Destes, 45,4% e 54,6% corresponderam ao sexo masculino e feminino, respectivamente, demonstrando que o sexo não é fator de risco para complicação em nossa casuística. Complicações ocorreram em 24 crianças (72,7%) menores de 7 anos, sendo 23 destas menores de 5 anos; 6 adultos (18,2%) e 3 idosos (9,1%) acima de 60 anos. Ressalta-se que nenhum paciente apresentava má-formação anatômica.

Em relação ao modelo de implante coclear utilizado na cirurgia dos pacientes que tiveram algum tipo de complicação, 57,5% corresponderam ao modelo Nucleus Contour e 21,2% corresponderam ao modelo Nucleus 24 K. Em 12,1% dos casos, o modelo utilizado foi o Medel C 40+ e em 9,2% dos casos o modelo foi o Medel Pulsar.

Complicações menores e maiores foram observadas em 20 casos (8,0%) e 13 casos (5,2%), respectivamente - Gráfico 1. Incidência semelhante ocorreu em centros de implante nos Estados Unidos<sup>3</sup>; em uma amostra de 2.751 pacientes, ocorreram 339 complicações (12,3%).



**Gráfico 1.** Classificação das complicações pós-cirúrgicas por Cohen & Hoffman (1988)

## Complicações menores

As complicações menores foram tratadas com conduta convencional. Vertigem foi constatada em 6 casos, contudo, não houve persistência do quadro em nenhum destes. Além disso, dos 6 casos, um paciente evidenciou mais de uma complicação menor, apresentando vertigem e zumbidos.

Houve 5 casos de infecção do retalho cirúrgico. Todos foram tratados com antibioticoterapia convencional. Ocorreram 5 casos de deiscência de sutura. Destes, 4 casos deram-se por ocorrência devido a determinado fio de sutura utilizado durante o procedimento e um caso ocorreu por manejo inadequado por parte do paciente. Após conduta convencional, a cicatrização ocorreu por completo por segunda intenção.

Um paciente apresentou hematoma que regrediu após a primeira semana do pós-operatório sem intervenção cirúrgica. Houve um caso, em particular, em que foram constatados pneumomediastino e zumbidos. A lista das complicações menores pode ser observada na Tabela 1.

**Tabela 1.** Complicações menores em pacientes implantados no PIC do Rio Grande do Norte (n = 250).

Complicação menor	Número de casos	% do total
Vertigem	6	2,4
Infecção	5	2,0
Deiscência de sutura	5	2,0
Zumbidos	2	0,8
Hematoma	1	0,4
Pneumomediastino	1	0,4
TOTAL	20	8,0

## Complicações maiores

A Tabela 2 sumariza as complicações maiores ocorridas na amostra de pacientes implantados pelo Programa de Implante Coclear do Rio Grande do Norte. A incidência não foi influenciada pela etiologia da hipoacusia e sexo dos pacientes.

A cirurgia de reimplante pode ser indicada por diversas razões, incluindo falha do dispositivo, extrusão ou a conversão da unidade interna por outro dispositivo<sup>12</sup>. Na maioria dos casos, a cirurgia é tecnicamente segura e os resultados audiológicos são satisfatórios<sup>5</sup>. Dos 13 pacientes que apresentaram complicações maiores, a cirurgia de reimplante foi realizada em 4 pacientes. Destes, 2 tiveram como causa a falha do dispositivo e 2 devido à infecção. A cirurgia requer considerável atenção aos detalhes cirúrgicos. A pele sobre o implante encontra-se frequentemente atrofiada e deve ser manuseada cuidadosamente. Além disso, tecido fibroso e ósseo encontram-se no leito cirúrgico, dificultando o reconhecimento da anatomia.

**Tabela 2.** Complicações maiores em pacientes implantados no PIC do Rio Grande do Norte (n = 250).

Complicação maior	Número de casos	% do total
Hematoma	4	1,6
Falha do dispositivo	3	1,2
Infecção	3	1,2
Deslocamento do eletrodo terra	1	0,4
Espessamento de retalho	1	0,4
Diminuição de ganho	1	0,4
TOTAL	13	5,2

Em revisão realizada com 28 pacientes reimplantados por falha do dispositivo concluiu-se que aproximadamente um quarto destes pacientes demonstrara performance insatisfatória depois da cirurgia de reimplante<sup>13</sup>. Dos 4 pacientes que realizaram a cirurgia de reimplante em nosso centro, todos obtiveram resposta satisfatória.

## DISCUSSÃO

A importância de um bom treinamento e habilidades cirúrgicas por parte do cirurgião que realiza a cirurgia de implante coclear não deve ser minimizada ou subestimada. A atenção aos detalhes da técnica cirúrgica pode evitar a ocorrência de muitas complicações<sup>3,5</sup>, embora aquelas não associadas ao ato cirúrgico em si possam significativa importância, não podem ser prevenidas pelo cirurgião.

As empresas fabricantes dos implantes cocleares devem empenhar-se no sentido de minimizar a incidência de falhas do dispositivo, já que estas produzem consideráveis traumas psicológicos aos familiares e pacientes, além de aumentar a morbidade destes. Embora a incidência de falha do dispositivo seja baixa, é aconselhável considerar medidas preventivas no sentido de evitar aquelas secundárias ao trauma<sup>3</sup>, como o uso de capacete na prática de atividades físicas por parte dos pacientes. Como em todo ato operatório, periodicamente, há necessidade de reavaliação do procedimento por parte dos centros de implante coclear em todo seu contexto, desde o pré ao pós-operatório, com o intuito de desenvolver protocolos, visando à diminuição dos riscos de complicação maiores e menores. A cirurgia de implante coclear vem se tornando cada vez mais segura graças a um processo dinâmico, no qual os centros de implante e os fabricantes trabalham juntos.

As complicações maiores ocorreram em 5,2% dos casos. Esta incidência assemelha-se àquelas notificadas em outros estudos da mesma natureza, cujos índices variam entre 3 e 13,7%<sup>7,14-16</sup>. Dos 13 pacientes que sofreram complicações maiores, a cirurgia de reimplante foi realizada em 4 pacientes. Além do trauma psicológico ao paciente, isso acarreta sérias implicações financeiras que precisam

ser levadas em consideração quando se calcula o custo de um programa de implante coclear.

Dos 5 pacientes que apresentaram hematoma no pós-operatório, a drenagem cirúrgica foi realizada em 4 casos, sendo considerados, portanto, complicações maiores. Destes, apenas um teve o diagnóstico confirmado de distúrbio de coagulação. Todos tiveram melhora satisfatória após o procedimento.

Nos centros de Implante dos Estados Unidos<sup>3</sup>, em uma amostra de 2.858 casos, houve falha do dispositivo em 52 pacientes, o que corresponde a 1,8%. Na América Latina, notificou-se 104 casos (2,76%) de falha do sistema de causa espontânea ou secundária a trauma em uma amostra de 3.768 pacientes, relacionando-os ao tipo de implante, sendo as falhas mais comuns nos implantes de cerâmica<sup>5</sup>. Em nosso centro, 4 pacientes apresentaram falhas no implante (1,6%). Dentre as 3 falhas do dispositivo, a cirurgia de reimplante foi realizada em 2 casos e houve recusa ao procedimento por parte de um paciente.

Embora a infecção seja incomum, corresponde a uma séria complicação da cirurgia de implante coclear<sup>14</sup>. Em nossa amostra, um paciente apresentou otomastoidite no trigésimo dia do pós-operatório por lesão cutânea pelo vírus Varicela Zoster, sendo submetido a cirurgia de reimplante. Houve, em um segundo paciente, infecção por *S. Aureus*, sendo necessária a cirurgia de reimplante. Em outro caso, houve infecção de pele causada por *Pediculus humanus capitis*, em que houve a drenagem do abscesso formado. As infecções acometeram crianças em uma média de idade de três anos, sugerindo uma suscetibilidade maior dessa faixa etária no desenvolvimento de infecções pós-cirúrgicas. Por causa do tamanho menor da cabeça e pelo fato de um dispositivo idêntico ser usado em adultos e crianças, um número maior de complicações pode ser antecipado em crianças<sup>3</sup>. A infecção é uma complicação que ainda preocupa o cirurgião visto que, progressão com posterior retirada do implante está associada a uma morbidade maior do paciente e a um custo elevado aos cofres públicos. A infecção dos dispositivos está comumente associada à formação de biofilmes bacterianos, ou seja, colônias que se aderem ao implante e parecem ser invulneráveis a resposta imune<sup>18,19</sup>.

Em um caso, observou-se o deslocamento do eletrodo terra após mau funcionamento do dispositivo. O paciente foi submetido à reoperação em que se constatou a integralidade do implante e o deslocamento. O eletrodo terra foi reposicionado, havendo melhora satisfatória no funcionamento do implante.

Diversos estudos mostraram que as complicações maiores e menores mais frequentemente notificadas estão relacionadas à incisão e ao retalho cirúrgico<sup>3,11</sup>. Em apenas um caso, constatou-se o espessamento de retalho devido à impossibilidade do acoplamento da antena ao dispositivo. Após adelgaçamento do retalho, o dispositivo funcionou satisfatoriamente.

Recentemente, uma incidência elevada de meningite foi notificada em pacientes implantados<sup>17</sup>. Reiteramos que no Programa de Implante Coclear do Rio Grande do Norte não houve casos de meningite após as cirurgias. A imunização contra o *Streptococcus Pneumoniae* e *Neisseria Meningitidis* faz parte do protocolo do programa.

Ressaltamos a inexistência de óbitos, migração da unidade interna, paralisia/paresia do nervo facial, colesteatoma iatrogênico, extrusão do feixe de eletrodos e seroma em pacientes implantados no Programa de Implante Coclear do Rio Grande do Norte.

### CONCLUSÃO

Por fim, reafirmamos a segurança do procedimento cirúrgico quanto às possíveis complicações advindas do ato operatório. Complicações ocorreram em 33 pacientes (13,2%). Complicações maiores e menores corresponderam a 5,2% e 13% dos casos, respectivamente. A incidência de complicações maiores é baixa e a maioria das complicações menores pode responder satisfatoriamente à conduta conservadora. Os benefícios superam em muito os riscos, sendo oportuno enfatizar que a segurança da cirurgia de implante coclear está diretamente relacionada à capacitação e treinamento contínuo do cirurgião.

### REFERÊNCIAS BIBLIOGRÁFICAS

1. Luxford W, Brackmann D. The history of cochlear implants. In: Gray R, ed. Cochlear implants. San Diego: College Hill Press, 1985;10:1100-6.
2. NUCLEUS®, Sistema de Implante Coclear; Manual do Cirurgião 2000.
3. Cohen NL, Hoffman RA. Surgical complications of multichannel cochlear implants in North America. *Adv Otorhinolaryngol.* 1993;48:70-4.
4. Cohen NL, Hoffman RA. Complications of cochlear implant surgery in adults and children. *Ann Otol Rhinol Laryngol.* 1991;100:708-11.
5. Webb RL, Lehnhardt E, Clark GM, Laszig R, Pyman BC, Franz BK. Surgical complications with the cochlear multichannel intra cochlear implant: experience at Hannover and Melbourne. *Ann Otol Rhinol Laryngol.* 1991;100:131-6.
6. Goycoolea MV & The Latin American Cochlear Implant Group. Latin American experience with the cochlear implant. *Acta Oto-Laryngologica.* 2005;125:468-73.
7. Dutt SN, Ray J, Hadjihannas E, Cooper H, Donalds I, Proops D. Medical and surgical complications of the second 100 adult cochlear implant patients in Birmingham. *J Laryngol Otol.* 1996.
8. Kandogan T, Levent O, Gurol G - Complications of pediatric cochlear implantation: experience in Izmir. *J Laryngol Otol.* 2006.
9. Green KMJ, Bhatt YM, Saeed SR, Ramsden RT. Complications following adult cochlear implantation: experience in Manchester. *J Laryngol Otol.* 2004.
10. Babighian G. Problems in Cochlear Implant Surgery. *Adv Otorhinolaryngol.* 1993;48:65-9.
11. Bento RF, Brito RV, Sanchez TG. Complicações da Cirurgia do Implante Coclear. *Arq Int Otorrinolaringol.* 2001;5:3.
12. Tucci DL, Telian AS, Zimmerman-Phillips S, Zwolan TA, Kileny PR. Cochlear implantation in patients with cochlear malformations. *Arch Otolaryngol Head Neck Surg.* 1995;21:833-8.
13. Henson AM, Slattery WH, Mills D - Comparison of audiologic performance following reimplantation: a multicenter overview. Presented at the American Otologic Society meeting; Palm Beach, FL, May 1998.
14. Hoffman RA, Cohen NL - Complications of cochlear implant surgery. *Ann Otol Rhinol Laryngol Suppl.* 1995;166:420:2.
15. Collins MM, Hawthorne MH, el Hmd K. Cochlear implantation in a district general hospital: problems and complications in the first five years. *J Laryngol Otol.* 1997;111:325-32.
16. Aschendorff A, Marangos N, Laszig R. Complications and reimplantation. *Adv Otorhinolaryngol.* 1997;52:167-70.
17. Arnold W, Bredberg G, Gstottner W, Helms J, Hildmann H, Kiratzidis T et al. Meningitis following cochlear implantation: Pathomechanisms, clinical symptoms, conservative and surgical treatments. *ORL.* 2003;64:382-9.
18. Buret A, Ward KH, Olson ME, Costerton JW. An in vivo model to study the pathobiology of infectious biofilms on biomaterial surfaces. *J Biomed Mater Res.* 1991;25:865-74
19. Hoyle BD, Jass J, Costerton JW. The biofilm glycocalyx as a resistance factor. *J Antimicrob Chemother.* 1990;26:1-5.