




Transplante Renal e Abdominoplastia Simultâneos em um Paciente com Síndrome de Prune-Belly

André Barcelos da Silva¹ , Guilherme Alonso Daud Patavino² , Miguel Bonfitto^{2,*} , Wilson Ferreira Aguiar² , Renato Demarchi Foresto² , Helio Tedesco-Silva² , José Medina Pestana² 

1.Universidade Federal de São Paulo  – Departamento de Urologia – São Paulo/SP – Brasil. 2.Hospital do Rim e Hipertensão  – Fundação Oswaldo Ramos  – São Paulo/SP – Brasil.

*Autor correspondente: rdforesto@gmail.com

Editora de seção: Ilka de Fátima Santana F Boin 

Recebido: Junho 10, 2023 | Aceito: Julho 28, 2023

Como citar: Silva AB, Patavino GAD, Bonfitto M, Aguiar WF, Foresto RD, Tedesco-Silva H, Pestana JM. Transplante Renal e Abdominoplastia Simultâneos em um Paciente com Síndrome de Prune-Belly BJT. 2023.26 (01):e2823. https://doi.org/10.53855/bjt.v26i1.519_PORT

RESUMO

A correção simultânea do defeito da parede abdominal durante o transplante renal em um paciente com síndrome de Prune-Belly (SPB) ainda não foi descrita. A abdominoplastia é adiada, pois a abordagem concomitante resultaria em maior complexidade do procedimento e aumentaria o risco de complicações cirúrgicas. Relatamos um caso de paciente do sexo masculino, 14 anos, apresentando SPB, e submetido ao transplante renal e abdominoplastia simultaneamente, sendo descrito os passos da cirurgia. Essa abordagem é viável e promove melhora funcional do abdome, minimizando possíveis danos e custos de futuras abordagens cirúrgicas, além de proporcionar melhor qualidade de vida.

Descritores: Síndrome de Prune Belly; Transplante de Rim; Parede Abdominal.

Simultaneous Kidney Transplantation and Abdominoplasty in a Prune-Belly Syndrome Patient

ABSTRACT

Simultaneous correction of the abdominal wall defect during kidney transplantation in a patient with Prune-Belly Syndrome (PBS) was not described yet. The abdominoplasty is postponed because the concomitant approach would result in greater complexity to the procedure and increase the surgical risk. We report a 14-year-old male patient with PBS submitted to simultaneous kidney transplantation and abdominoplasty, describing the steps of the surgery. This approach is feasible and promotes functional improvement of the abdomen, minimizing potential damage and costs of future approaches, and provides a better quality of life.

Descriptors: Prune Belly Syndrome; Kidney Transplantation; Abdominal Wall.

INTRODUÇÃO

A Síndrome de Prune-Belly (PBS), ou Síndrome de Eagle-Barrett, é uma doença congênita composta pela tríade: hipoplasia abdominal, criptorquidia bilateral e malformações do trato urinário, como displasia renal, megaureter, megabexiga, malformações uretrais, e hidronefrose. Também pode apresentar alterações nos tratos gastrointestinal, cardiopulmonar e musculoesquelético.^{1,2} Afeta principalmente pacientes do sexo masculino, com incidência de 3,8:100.000.²

As alterações do trato urinário predispoem a quadros infecciosos e obstrutivos recorrentes. A evolução para doença renal crônica é a principal causa de morbidade e mortalidade, sendo 40% dos pacientes indicados para terapia de substituição renal. O transplante renal é

tratamento que promove ganhos de sobrevida e qualidade de vida nessa população, com resultados semelhantes aos da população geral de transplantados, apesar das condições clínicas adversas dessa síndrome.^{3,4}

A fraqueza abdominal também é um componente de possíveis repercussões sistêmicas nesses pacientes. A redução da contração abdominal contribui para disfunções vesicais, respiratórias e intestinais. A correção no momento certo, por meio da abdominoplastia, promove melhora funcional e estética, impactando diretamente na qualidade de vida do paciente.^{5,6}

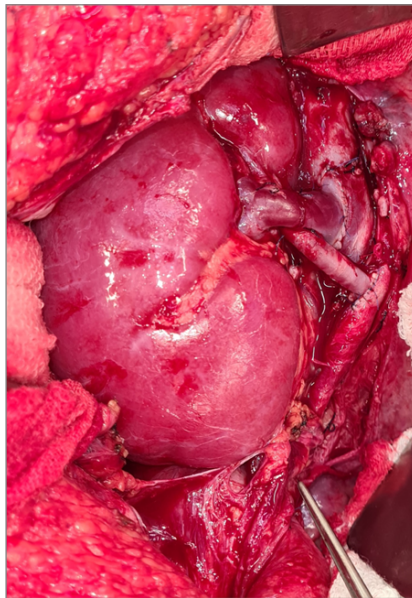
Aqui, apresentamos os resultados clínicos e cirúrgicos de um paciente com SPB submetido a transplante renal e abdominoplastia em um único procedimento cirúrgico.

RELATO DE CASO

Paciente do sexo masculino, 14 anos, foi avaliado para transplante de rim de doador falecido. Foi diagnosticado com SPB e rim direito atrofico ao nascer. Aos oito meses, foi internado por infecção do trato urinário e disfunção renal, com diagnóstico de válvula uretral posterior, sendo realizado *bypass* com ureterostomia bilateral. Aos 6 anos, foi submetido a reconstrução do trato urinário com reimplante ureteral, fulguração da válvula e orquidopexia bilateral. A creatinina sérica permaneceu estável até os 11 anos, quando apresentou mais dois quadros infecciosos com piora da função renal e necessidade de terapia de substituição renal.

Na avaliação clínica pré-transplante, observou-se flacidez e fragilidade da parede abdominal, com cicatriz mediana acima e abaixo da região umbilical. A equipe de atendimento, o paciente e seus pais discutiram e aceitaram a decisão de realizar simultaneamente o transplante renal e a abdominoplastia. Após dois anos na lista de espera, o paciente foi chamado para o transplante de rim de doador falecido.

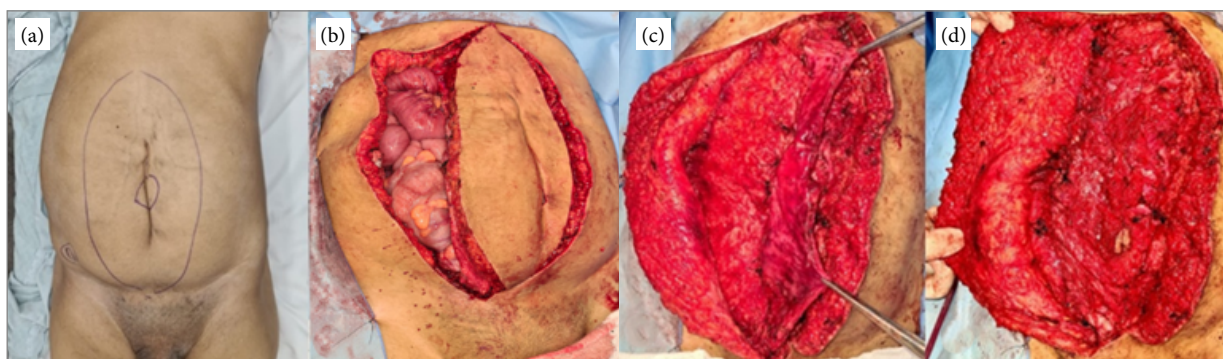
Um enxerto renal direito com vasos únicos e um ureter foi usado para o transplante. A pele do abdome foi demarcada em forma de elipse para limitar a área de ressecção da pele para fechamento. A incisão abdominal inicial foi feita na margem direita. Devido à intensa aderência abdominal causada por cirurgias anteriores, foi necessário o acesso transperitoneal para expor os vasos e a bexiga. As anastomoses vasculares foram realizadas na veia cava inferior e na artéria ilíaca comum, com formato término-lateral (Fig. 1). A técnica de Lich-Gregoir foi usada para o implante ureteral sem cateter ureteral. No final, um dreno foi mantido ao redor do enxerto renal.



Fonte: Elaborado pelos autores.

Figura 1. Enxerto renal com anastomose na veia cava e na artéria ilíaca comum.

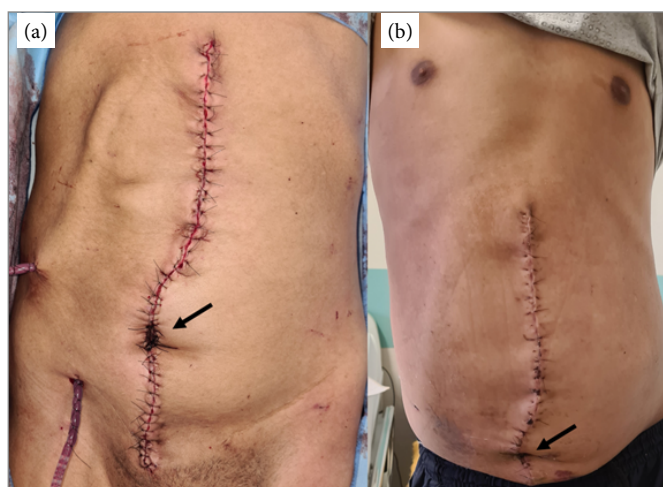
Para a síntese da parede abdominal, foi usada a técnica Montfort modificada (Fig. 2). Primeiramente, o excesso de pele foi ressecado, preservando a cicatriz umbilical. Em seguida, a abertura da fáscia muscular da incisão foi ampliada até o nível do apêndice xifoide, seguida da imbricação das bordas, fixando a porção músculo-aponeurótica menor abaixo da porção contralateral. Para evitar seroma na área do descolamento, o tecido subcutâneo foi fixado à aponeurose com fios PDS 3-0, e um dreno foi mantido no tecido subcutâneo por sete dias. Outro dreno foi deixado próximo ao enxerto e removido em cinco dias (Fig. 3). O tempo total aproximado da cirurgia (abdominoplastia + transplante) foi de quatro horas. O paciente não apresentou complicações na ferida cirúrgica.



Fonte: Elaborado pelos autores.

Figura 2. Demarcação em forma de elipse (a). Extensão da aponeurose para a porção lateral do abdome (b). Fásia externa dobrada sobre a fásia muscular interna (c). Preparação de uma camada muscular dupla (d).

Após a cirurgia, o paciente foi encaminhado para a Unidade de Terapia Intensiva devido ao monitoramento da pressão arterial com drogas vasoativas. Foi transferido para a enfermaria no segundo dia de pós-operatório e permaneceu internado até o 17º dia. Evoluiu com íleo paralítico durante a internação, resolvido com medidas clínicas. No acompanhamento, ele apresentou função do enxerto e resultados estéticos satisfatórios (Fig. 3).



Fonte: Elaborado pelos autores.

Figura 3. Resultados no 1º (a) e 17º (b) dia de pós-operatório após o transplante renal e a abdominoplastia. As setas mostram a preservação umbilical.

DISCUSSÃO

Desde o primeiro transplante renal em um paciente com SPB em 1976, não há registro de correção simultânea do defeito da parede abdominal durante o mesmo procedimento. Quando não realizada previamente, essa etapa é adiada porque a abordagem concomitante resultaria em maior complexidade do procedimento e aumentaria o risco cirúrgico.⁷ Entretanto, há relatos de perda de enxerto relacionada a alterações na parede abdominal nesses pacientes.

Seguindo os princípios da Lei de Laplace, em que há uma correlação entre pressão, tensão e medida do raio das estruturas, um abdome com musculatura preservada tem melhor distribuição da pressão intracavitária. Essa pressão contribui para o esvaziamento satisfatório da bexiga em pacientes com disfunção vesical associada.

A manifestação heterogênea da síndrome torna cada caso único e desafiador⁴, limitando a padronização dos procedimentos para pacientes com SPB. Além disso, o envolvimento da parede abdominal tem uma apresentação espectral, que pode variar de uma simples fraqueza à perda de massa muscular ou ausência total de músculos abdominais. Portanto, a avaliação pré-operatória é essencial para o planejamento cirúrgico e o acompanhamento pós-transplante.

Os indivíduos com SPB são submetidos a vários procedimentos cirúrgicos para corrigir anomalias congênitas. Múltiplas abordagens determinam aderências intra-abdominais, com difícil acesso ao retroperitônio durante o transplante. Nesses casos, a via transperitoneal é mais viável, mas há um risco maior de torção do hilo renal devido à mobilidade do enxerto quando o rim

é posicionado dentro do peritônio. No caso descrito, o paciente tinha histórico de orquidopexia e reimplante ureteral bilateral durante a infância, mas sem corrigir o defeito aponeurótico.³ Portanto, foi necessária a via de acesso transperitoneal aos vasos para anastomose, com cuidado no posicionamento do enxerto ao final do procedimento.

Entre as possibilidades de fechamento abdominal, a técnica de Montfort, que inicialmente utiliza o rebatimento vertical da fáscia para reforçar a parede abdominal, foi modificada por Denés por meio de uma única incisão na fáscia, permitindo a realização de abdominoplastia com reforço da parede abdominal anterior.⁸⁻¹⁰ Outra alternativa seria a técnica de Randolph, que propõe a correção vertical da redundância da pele e da fáscia infraumbilical sem a retirada da porção lateral.

Esse paciente teve excelente evolução pós-operatória, com alto grau de satisfação funcional e estética. Acreditamos que, quando adequadamente indicada, estando em um serviço de alta complexidade e com uma equipe cirúrgica treinada, a abordagem cirúrgica proposta se torna viável, estando o paciente e seus responsáveis cientes dos riscos inerentes.

CONCLUSÃO

A abdominoplastia simultânea com transplante renal é viável e promove a melhora funcional e estética do abdome, minimizando os possíveis danos e custos de abordagens futuras e proporcionando alto índice de satisfação do paciente.

CONFLITO DE INTERESSE

Nada a declarar.

CONTRIBUIÇÃO DOS AUTORES

Contribuições científicas e intelectuais substantivas para o estudo: Silva AB, Patavino GAD, Bonfitto M, Aguiar WF, Foresto RD, Tedesco-Silva H, Pestana JM; **Concepção e projeto:** Silva AB, Patavino GAD, Bonfitto M, Aguiar WF, Foresto RD, Tedesco-Silva H, Pestana JM; **Análise e interpretação dos dados:** Silva AB, Patavino GAD, Bonfitto M; **Redação do artigo:** Silva AB, Patavino GAD, Bonfitto M; **Revisão crítica:** Foresto RD, Tedesco-Silva H, Pestana JM; **Aprovação final:** Aguiar WF, Foresto RD, Tedesco-Silva H, Pestana JM.

DISPONIBILIDADE DE DADOS DE PESQUISA

Dados serão fornecidos sob solicitação.

FINANCIAMENTO

Não aplicável.

AGRADECIMENTOS

Agradecemos a todos aqueles que forneceram assistência intelectual, ajuda técnica (incluindo redação e edição) ou que forneceram equipamentos ou materiais especiais.

REFERENCIAS

1. Arlen AM, Nawaf C, Kirsch AJ. Prune belly syndrome: current perspectives. *Pediatric Health Med Ther.* 2019;10:75-81. <https://doi.org/10.2147/PHMT.S188014>
2. Yalcinkaya F, Bonthuis M, Erdogan BD, van Stralen KJ, Baiko S, Chehade H, et al. Outcomes of renal replacement therapy in boys with prune belly syndrome: findings from the ESPN/ERA-EDTA Registry. *Pediatr Nephrol.* 2018;33(1):117-24. <https://doi.org/10.1007/s00467-017-3770-9>
3. Fusaro F, Zanon GF, Ferreli AM, Giuliani S, Zacchello G, Passerini-Glazel G, et al. Renal transplantation in prune-belly syndrome. *Transpl Int.* 2004;17(9):549-52. <https://doi.org/10.1007/s00147-004-0759-7>

4. Fearon JA, Varkarakis G. Dynamic abdominoplasty for the treatment of prune belly syndrome. *Plast Reconstr Surg.* 2012;130(3):648-57. <https://doi.org/10.1097/PRS.0b013e31825dc170>
5. Seidel NE, Arlen AM, Smith EA, Kirsch AJ. Clinical manifestations and management of prune-belly syndrome in a large contemporary pediatric population. *Urology.* 2015;85(1):211-5. <https://doi.org/10.1016/j.urology.2014.09.029>
6. Diao B, Diallo Y, Fall PA, Ngom G, Fall B, Ndoye AK, et al. Prune Belly syndrome: Epidemiologic, clinic and therapeutic aspects. *Prog Urol.* 2008;18(7):470-4. <https://doi.org/10.1016/j.purol.2008.04.003>
7. Zugar V, Schott GE, Labanaris AP. The Prune Belly syndrome: urological aspects and long-term outcomes of a rare disease. *Pediatr Rep.* 2012;4(2):e20. <https://doi.org/10.4081/pr.2012.e20>
8. Dénes FT, Lopes RI, Oliveira LM, Tavares A, Srougi M. Modified abdominoplasty for patients with the Prune Belly syndrome. *Urology.* 2014;83(2):451-4. <https://doi.org/10.1016/j.urology.2013.09.031>
9. Dénes FT, Park R, Lopes RI, Moscardi PR, Srougi M. Abdominoplasty in Prune Belly Syndrome. *J Pediatr Urol.* 2015;11(5):291-2. <https://doi.org/10.1016/j.jpuro.2015.06.006>
10. Hassett S, Smith GHH, Holland AJA. Prune belly syndrome. *Pediatr Surg Int.* 2012;28(3):219-28. <https://doi.org/10.1007/s00383-011-3046-6>