

Eficácia Analgésica do Bloqueio do Plano Transverso do Abdômen em Transplante Renal

Ana Luiza de Souza Leão^{1*} , Cristiano de Souza Leão² , Marina Cruz Moraes da Silva¹ ,
Ana Carolina Mattos Uchôa de Moraes¹ 

1. Faculdade Pernambucana de Saúde - Recife (PE) - Brasil

2. Instituto de Medicina Integral Professor Fernando Figueira  - Recife (PE) - Brasil

*Autora correspondente: analuzasouzaleao@uol.com.br

Editora de seção: Ilka de Fátima Santana F Boin 

Recebido: Jun 19, 2023 | Aceito: Ago 04, 2023

Como citar: Leão ALS, Leão CS, Silva MCM, Moraes ACMU. Eficácia Analgésica do Bloqueio do Plano Transverso do Abdômen em Transplante Renal. BJT. 2023.26 (01):e2923. <https://doi.org/10.53855/bjt.v26i1.522.PORT>

RESUMO

Introdução: A técnica para o bloqueio anestésico do plano transverso do abdome (TAP Block) foi introduzida pela primeira vez em 2001 por Rafi para promover a analgesia da parede abdominal anterolateral. Esse bloqueio envolve os nervos intercostais T7- L1, subcostal, ilioinguinal e ilio-hipogástrico. Receptores de transplante renal são candidatos para esse método de bloqueio, já que o acesso cirúrgico para o implante do rim permite a exposição do plexo nervoso, T7-L1, responsável pelo componente parietal da dor, permitindo o seu bloqueio sob visão direta. **Objetivos:** Analisar a eficácia analgésica do TAP Block x infiltração local no transplante renal em três momentos distintos: ao despertar após 6h e com 24h em repouso e 24h ao sentar-se utilizando para avaliação a escala visual analógica de dor. **Métodos:** Estudo prospectivo, randomizado, duplo cego com dois grupos, o grupo controle: anestesia geral balanceada padrão e infusão de anestésico local no tecido celular subcutâneo; e, o experimental: anestesia geral balanceada e infusão de anestésico local (TAP Block) diretamente através do acesso cirúrgico. Esses grupos foram avaliados no pós-operatório por um pesquisador que desconhecia qual tipo de procedimento o paciente foi submetido. Os candidatos a participar do estudo foram os pacientes da Unidade Geral de Transplante, localizada no instituto de Medicina Integral Prof. Fernando Figueira (IMIP). **Resultados:** Foram alocados 45 pacientes no estudo. Após exclusões foram analisados 20 pacientes no grupo controle e 21 pacientes no grupo experimental. Nenhuma característica clínica ou demográfica teve significância estatística. No grupo controle 72,6 % referiram dor moderada/intensa ao despertar, enquanto dor moderada e intensa esteve presente em apenas 7,4 % do grupo experimental com $p < 0,001$. Na avaliação de 06h houve diferença significativa em relação aos escores de dor moderada/intensa entre os grupos: sendo 59,8 % no controle e 15 % para o grupo experimental respectivamente com $p < 0,007$. Não houve diferença estatisticamente entre os grupos na avaliação estática e dinâmica no período de 24h. **Conclusão:** A anestesia geral balanceada associada ao TAP Block mostrou-se eficaz em reduzir os escores de dor moderada e intensa nos momentos iniciais: ao despertar, e com 6hs, sendo como esperado menos eficaz na avaliação com 24h.

Descritores: TAP Block; Transplante renal; Analgesia; Pós-operatório; Dor.

Analgesic Efficacy of Transverse Abdomen Plane Block in Kidney Transplantation

ABSTRACT

Introduction: The transversus abdominis plane anesthetic block (TAP Block) technique was first introduced in 2001 by Rafi to promote anterolateral abdominal wall analgesia. This block involves the T7-L1, subcostal, ilioinguinal and iliohypogastric nerves. Kidney transplant recipients are candidates for this blocking method, since the surgical access to the kidney implant allows exposure of the nerve plexus, T7-L1, responsible for the parietal component of pain, allowing its blockade under direct vision. **Objectives:** To analyze the analgesic efficacy of TAP Block x local infiltration in kidney transplantation in three different moments: upon awakening after 6h and with 24h of rest and 24h of sitting down using the visual analogue pain scale for evaluation. **Methods:** Prospective, randomized, double-blind study with two groups, the control group: standard balanced general anesthesia and infusion of local anesthetic in the subcutaneous tissue; and the experimental: balanced general anesthesia and local anesthetic infusion (TAP Block) directly through the surgical access. These groups were evaluated postoperatively by a researcher who was unaware of the type

of procedure the patient underwent. Candidates to participate in the study were patients from the General Transplant Unit, located at the Instituto de Medicina Integral Prof. Fernando Figueira (IMIP). **Results:** 45 patients were allocated in the study. After exclusions, 20 patients in the control group and 21 patients in the experimental group were analyzed. No clinical or demographic characteristics were statistically significant. In the control group, 72.6 % reported moderate/severe pain upon awakening, while moderate and severe pain was present in only 7.4 % of the experimental group, with $p < 0.001$. In the 06h assessment, there was a significant difference in relation to moderate/severe pain scores between groups: 59.8 % in the control and 15 % for the experimental group, respectively, with $p < 0.007$. There was no statistical difference between the groups in the static and dynamic evaluation in the 24h period. **Conclusion:** Balanced general anesthesia associated with TAP Block proved to be effective in reducing moderate and severe pain scores in the initial moments: upon awakening, and after 6h, being, as expected, less effective in the 24-hour evaluation.

Descriptors: TAP block; Kidney transplant; Analgesia; Postoperative; Pain.

INTRODUÇÃO

O bloqueio do plano transverso do abdome (TAP Block) foi introduzido pela primeira vez por Rafi em 2001¹, como uma técnica guiada por pontos de referência através do triângulo de Petit para obter um bloqueio regional e envolve o bloqueio dos nervos intercostais T7-L1, subcostal, ilioinguinal e ílio-hipogástrico, que fornecem inervação sensorial para a parede abdominal anterior¹⁻³. O bloqueio do plano transverso abdominal, TAP block mostrou eficácia no fornecimento de analgesia no pós-operatório ao prolongar o tempo até a administração da primeira dose de analgésico após o despertar e por reduzir o consumo total de opioides no pós-operatório em vários procedimentos cirúrgicos⁴⁻⁶. A sua incapacidade de fornecer analgesia para o componente visceral da dor, contribui para o questionamento de sua eficácia e utilidade analgésica em cirurgias intraperitoneal. O transplante renal envolve incisão no abdômen inferior no grupo muscular composto pelo musculo oblíquo externo, oblíquo interno e transverso do abdome. Esses músculos são bloqueados por este tipo de analgesia loco regional e não há invasão ou comprometimento da cavidade intraperitoneal, eliminando o componente visceral da dor^{7,8}.

O controle da dor no pós-operatório é realizado com o uso de analgésicos por via oral ou venosa sendo no transplante renal seu uso bastante restrito. O uso de anti-inflamatórios não esteroidais (AINES) para o controle da dor no pós-operatório de transplante renal é proscrito pelos possíveis efeitos colaterais, pois induzem a inibição da síntese de prostaglandinas, pelos distúrbios na regulação do balanço da água, pelos riscos de sangramento e sinergismo na inibição da agregação plaquetária associado a uremia^{9,10}. Os opioides são mais bem tolerados, porém podem apresentar maior risco de efeitos colaterais indesejáveis incluindo: prurido, náusea, vômito, sedação excessiva, apneia e diminuição da motilidade gastrointestinal¹¹. Assim, o Tap Block constitui uma forma segura de analgesia para o transplantado renal já que reduz o consumo desses medicamentos e possibilita uma melhor qualidade de recuperação pós-operatória⁷.

A técnica de Tap Block guiado por ultrassom (US) é usualmente realizada para o bloqueio locorregional como terapia adjuvante para analgesia após cirurgias abdominais como: procedimentos ginecológicos, colecistectomia laparoscópica, transplante de fígado¹²⁻¹⁴. Entretanto, no caso do transplante renal, pode-se realizar o bloqueio após o acesso cirúrgico, este é realizado por meio da incisão no músculo oblíquo externo, oblíquo interno e transverso do abdômen. Este acesso facilita a visualização transoperatória dos nervos de T7-L1, subcostal, ilioinguinal e ílio-hipogástricos presentes na parede anterolateral do abdome tornando o TB prático e sem necessidade do uso de US, porém sua eficácia, precisa ser avaliada^{15,16}. Na busca realizada no Pubmed utilizando os unitermos “TAP Block, renal transplant, analgesic efficacy”, encontramos o uso do TAP Block em outros tipos de cirurgia e acessos cirúrgicos com comprovada eficácia na redução do uso de analgésico, especialmente nas primeiras horas do pós-operatório, sempre guiado pelo ultrassom, não sendo identificado no transplante renal⁷.

O objetivo primário do estudo foi analisar a redução nos escores de dor em três momentos: ao despertar, com 06h e 24h (estático) e 24h (dinâmico). Como objetivo secundário quantificarmos o uso de opioides e os efeitos colaterais do seu uso.

METODOLOGIA

Desenho do estudo

O estudo foi realizado na Unidade Geral de Transplante no Instituto de Medicina Integral Professor Fernando Figueira (IMIP), no período de março a outubro de 2021. Atendendo aos princípios da Declaração de Helsinki e a nova resolução 466/2012 do Conselho Nacional de Saúde. A coleta dos dados foi iniciada após aprovação do Comitê de Ética em Pesquisa Científica do IMIP (2014/16 Protocolo n 187) e assinatura do Termo de Consentimento Livre e Esclarecido (TCLE) por todos os pacientes. Os critérios de inclusão no estudo foram pacientes adultos maiores de 18 anos e menores de 85 anos portador(a) de insuficiência

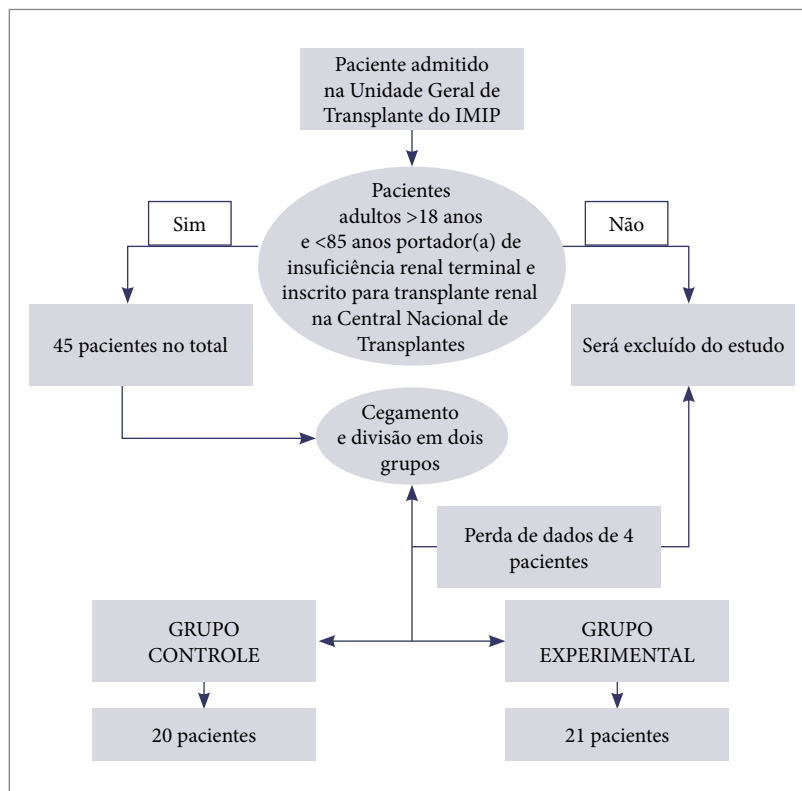
renal terminal e inscrito para transplante renal na Central Nacional de Transplantes. Foram utilizados como critérios de exclusão, a incapacidade de compreender explicações básicas sobre o estudo proposto, alergia relevante aos medicamentos, abuso de álcool ou drogas, ingestão diária de opioides, infecção no local da injeção, falha no cegamento e pacientes com deformidade anatômica que inviabilize o procedimento.

Todos os pacientes envolvidos no estudo foram monitorizados com oximetria de pulso, eletrocardiografia, pressão arterial não invasiva, capnografia/analizador de gases, temperatura e diurese. Inicialmente, punçionava-se uma veia periférica com cateter 18F ou 16F e após indução anestésica era punçionado acesso venoso central em veia jugular interna guiado por ultrassonografia.

A indução da anestesia, por via venosa, foi realizada com: midazolam 2,0 mg, cetamina 0,2 mg/kg, seguidos de infusão contínua de remifentanil na dose 0,3 mcg/kg/min durante 3 minutos. Também foram utilizados propofol na dose de 1,0 a 2,0 mg/kg de peso (até perda de reflexo palpebral) e 0,5 mg/kg de atracúrio ou 1,0 a 1,5 mg/kg de succinilcolina (pacientes com estômago cheio – jejum < 8h). A manutenção da anestesia foi realizada com mistura de O₂, ar e sevoflurano (a fim de manter fração expirada entre 1,0 e 2,0 %), associada a remifentanil com doses entre 0,1 e 0,5 mcg/kg/min. Os pacientes foram ventilados em modo Volume Controlado com volume de 6-8 ml/kg de peso predito, PEEP titulada 5-10 cmH₂O, Pplatô ≤ 30 cmH₂O e Drive pressure < 15 cm/H₂O em estação de anestesia GE Carestation 650.

Após a indução anestésica foi realizado imunossupressão com 500 mg de metilprednisolona mais imunoglobulina (75 mg/6h) em acesso venoso central. A analgesia intraoperatória foi realizada com 100 mg de tramadol 30 min antes do término e 2,0 g de dipirona. Nos casos em que os pacientes despertavam com dor foi administrado 50 mcg/kg de morfina podendo chegar a 100mcg/kg, até controle efetivo da dor. A profilaxia para náuseas e vômitos foi feita com 4,0mg de dexametasona na indução e 4,0 mg ondansetrona 30 minutos antes do término.

O estudo realizado foi prospectivo, randomizado e duplo cego envolvendo 45 pacientes, distribuídos em dois grupos (grupo controle e experimento). Foram excluídos 4 pacientes por perda de dados, restando 20 pacientes no grupo controle e 21 no grupo experimental como pode ser observado na Fig. 1. Após a indução anestésica, todos os pacientes recebiam um total de 30 ml de solução. O grupo controle recebeu 15 ml da solução de ropivacaina 0,5 % no tecido subcutâneo margeando toda a incisão cirúrgica e 15 ml da solução salina 0,9 % entre as fâscias do músculo transverso do abdômen e do musculo oblíquo interno (TAP) anatomicamente abaixo da incisão cirúrgica. O grupo experimento recebeu 15 ml da solução salina 0,9 % no tecido subcutâneo margeando toda a incisão cirúrgica e 15 ml da solução de ropivacaina 0,5 % entre as fâscias do TAP. Dessa forma todos os pacientes do estudo receberam anestésico local, seja ele no tecido subcutâneo (grupo controle) ou no TAP (grupo experimento).



Fonte: Elaborado pelos autores

Figura 1. Fluxograma do delineamento de pesquisa.

Para a randomização dos pacientes, foram confeccionadas fichas e cada uma foi depositada em envelopes pretos e lacrados. Antes de iniciar o procedimento cirúrgico a instrumentadora da equipe selecionava um dos envelopes pré-embaralhados e assim alocava o paciente no grupo por sorteio.

Para manter o cegamento a instrumentadora cirúrgico foi o único membro da equipe a ter conhecimento da sequência para infusão, sempre a primeira seringa se infiltra na musculatura em seguida a segunda no tecido celular subcutâneo.

Na Unidade de Terapia Intensiva e na enfermaria, o regime analgésico pós-operatório para caso de dor moderada ou intensa (EVA > 3) foi estabelecido como: tramadol intravenoso 100 mg ou morfina 50 mcg/kg para resgate conforme avaliação do médico plantonista.

Coleta dos dados

Os dados foram coletados em formulário-padrão por pesquisadores treinados que não sabiam qual grupo os pacientes pertenciam. Foi adotado como critério para coleta de dados: não participar da equipe cirúrgica e não ter acesso a sala cirúrgica antes do término do procedimento, aumentando assim a confiabilidade no estudo duplo-cego.

O componente algico foi avaliado utilizando a Escala Visual Analógica (EVA) em 03 momentos distintos. No momento 01 foi avaliado o nível de dor estática (em repouso) após o despertar, ainda na sala cirúrgica. No momento 2 também foi avaliado o nível de dor estática após 06 horas do término do procedimento cirúrgico na UTI ou enfermaria. No momento 3 foi avaliado a dor estática e dinâmica após 24 horas do término do procedimento cirúrgico na UTI ou enfermaria. Na avaliação estática foi utilizado a escala EVA com o paciente deitado em repouso. Na avaliação dinâmica, solicitava-se que o paciente se sentasse no leito e informasse o nível de dor.

Foi considerado dor leve EVA ≤ 3 , dor moderada ≥ 4 e ≤ 7 e dor intensa ≥ 8 . O consumo de analgésicos foi aferido após busca no prontuário, considerando a dose total de tramadol ou morfina nas 24 horas de pós-operatório.

Processamento e análise de dados:

Os dados coletados foram digitados em planilha eletrônica Excel, para depois serem validados. Um estatístico independente foi consultado para realização das análises. Foram criadas tabelas de frequências absolutas e relativas para as variáveis categóricas e as associações dessas variáveis com o tipo de analgesia foram avaliadas com o teste qui-quadrado de Person ou o teste exato de Fisher.

As comparações das percentagens de dor moderada ou intensa entre os dois tipos de analgesia e ao longo das quatro avaliações temporais do pós-operatório foram realizadas mediante o ajuste de um modelo de regressão logística para desfechos binários repetidos, utilizando o método de Equações de Estimação Generalizadas (GEE: *Generalized Estimating Equations*), com variância robusta (*).

RESULTADOS

O grupo amostral foi composto por 41 pacientes, sendo 21 do grupo Experimental (TAP Block) e 20 pacientes do grupo Controle. A maioria dos pacientes do estudo eram do sexo feminino, sendo 27 (65%) destes e 14 do sexo masculino (35%). A faixa etária variou de 20 até 67 anos com média de 42,7 anos. O IMC médio foi de 24,1 kg/cm², 03 pacientes apresentaram baixo peso (IMC $\leq 18,5$ kg/cm² e 04 pacientes apresentam obesidade grau I ou II. Náuseas estiveram presentes em 10 (24,3%) pacientes e 8 (19,5%) pacientes apresentam vômitos. Apenas 05 (12,1%) pacientes apresentaram prurido e nenhum paciente apresentou reação alérgica clinicamente perceptível.

A maioria dos pacientes 39 (90,2%) realizou o transplante renal pela primeira vez, 04 pacientes realizaram o segundo transplante. A grande maioria 39 (90,2%) dos transplantes foram realizados em fossa ilíaca direita.

Nas primeiras 24 horas foram administrados tramadol em 19 (46,3%) pacientes com maior predomínio no grupo controle 11 (57,9%) x 7 (36,8%). O uso de morfina foi maior no grupo experimento 7 (36,8%) x 6 (31,6%). Os dados demográficos e as características clínicas não revelaram significância estatística conforme descrito na Tabela 1.

Tabela 1. Avaliação da associação entre tipo de analgesia e características clínicas e demográficas.

Características clínicas e demográficas	Tipo de analgesia		p*
	Controle N (%)	TAP Block N (%)	
Uso de tramadol nas primeiras 24h de pós-op			0,194*
Sim	11 (57,9)	7 (36,8)	
Não	8 (42,1)	12 (63,2)	
Uso de morfina nas primeiras 24h de pós-op			0,732*
Sim	6 (31,6)	7 (36,8)	
Não	13 (68,4)	12 (63,2)	
HAS			> 0,99**
Sim	4 (21,1)	4 (22,2)	
Não	15 (78,9)	14 (77,8)	

Continua...

Tabela 1. Continuação.

Características clínicas e demográficas	Tipo de analgesia		p*
	Controle N (%)	TAP Block N (%)	
Náusea			0,062 [*]
Sim	8 (42,1)	2 (11,1)	
Não	11 (57,9)	16 (88,9)	
Vômito			0,232 [*]
Sim	6 (31,6)	2 (11,1)	
Não	13 (68,4)	16 (88,9)	
Prurido			> 0,99 [*]
Sim	3 (15,8)	2 (11,1)	
Não	16 (84,2)	16 (88,9)	
IMC (kg/m ²)			0,488 [*]
Normal/Sobrepeso (<30)	13 (100,0)	14 (87,5)	
Obesidade (>=30)	0 (0,0)	2 (12,5)	
Sexo			0,827 ^{**}
Masculino	7 (35,0)	7 (31,8)	
Feminino	13 (65,0)	15 (68,2)	
No. de TX realizados			> 0,99 [*]
Primeiro TX realizado	10 (83,3)	15 (88,2)	
Segundo TX realizado	2 (16,7)	2 (11,8)	
Lado da incisão			0,295 [*]
Direito	11 (78,6)	17 (94,4)	
Esquerdo	3 (21,4)	1 (5,6)	

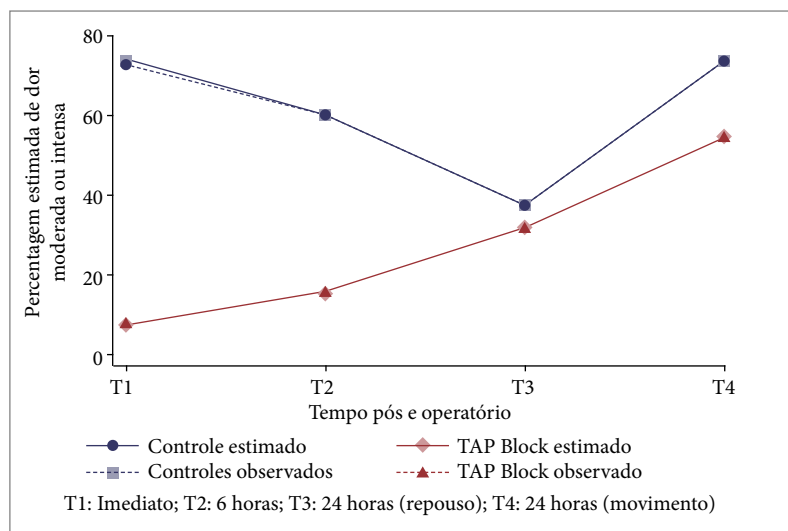
*Teste exato de Fisher; ** Teste qui-quadrado de Pearson. Fonte: Elaborado pelos autores

Tabela 2. Comparação das percentagens estimadas de dor moderada ou intensa entre os dois tipos de analgesia, segundo o tempo pós-operatório.

Tempo pós op	Comparação entre os tipos de analgesia		p*
	Controle vs TAP Block (TAP Block - Controle)		
Imediato	-65,6,0% (IC95%: -92,8 a -38,5%)		< 0,001
06 horas	-44,6% (IC95%: -76,8 a -12,4%)		0,007
24 horas (repouso)	-5,0% (IC95%: -34,5 a -24,5%)		0,739
24 horas (movimento)	-19,1% (IC95%: -48,2 a -9,9%)		0,197

*Teste de Wald. Fonte: Elaborado pelos autores

A avaliação de dor moderada/dor intensa demonstrou uma superioridade analgésica com o TAP Block em dois momentos, ao despertar com $p < 0,001$ e com 06 horas com $p < 0,007$. Não foram encontradas diferenças no controle de dor moderada/intensa entre os dois grupos nas avaliações estática ou dinâmica nas 24h de pós-operatório (Tabela 2 e Fig. 2).



Fonte: Elaborado pelos autores

Figura 2. Variação das percentagens de dor moderada ou intensa em função do tempo operatório.

DISCUSSÃO

O controle algico no pós-operatório, após anestesia geral, pode ser obtido pela combinação de anti-inflamatórios não hormonais (AINH), analgésicos simples como dipirona/paracetamol associados ou não a opioides, contudo complicações substanciais, como náusea, vômitos, prurido e depressão respiratória podem ocorrer após o uso dos opioides¹¹. Nos pacientes submetidos a transplante renal o uso de anti-inflamatórios deve ser evitado ou contraindicado, pois a sua ação inibindo as enzimas ciclo-oxigenases (COX) podem provocar retenção de fluidos, hipertensão arterial sistêmica, distúrbios eletrolíticos, inibição da agregação plaquetária e redução reversível da taxa de filtração glomerular (TFG)^{9,17}. Na Unidade Geral de Transplantes do presente estudo dipirona e paracetamol não são utilizados como analgésicos por interferirem na dinâmica da febre.

O uso de morfina intratecal ou epidural ainda é considerada superior a outros métodos no controle algico no pós-operatório, contudo o bloqueio TAP pode ser considerado uma opção válida principalmente quando a abordagem do neuroeixo está contraindicada¹⁸. Nesse contexto a utilização de bloqueios loco regionais propicia um melhor controle da dor associado a uma redução do uso de opioides e seus efeitos colaterais¹⁹.

Em relação ao controle algico, os nossos dados apresentaram uma redução significativa da dor moderada/intensa nos pacientes submetidos a TAP Block em relação ao controle, principalmente no pós-operatório imediato (despertar) e com seis horas, o que não se observou na avaliação com 24 horas. Esses resultados são semelhantes aos encontrados na comparação entre TAP Block e anestesia local realizados por Milone²⁰, que comparou TAP Block associado a anestesia local com a anestesia local para cirurgia de herniorrafia inguinal e ao trabalho de Mohammadi²¹ que comparava TAP Block com solução salina 0,9 %. Ambos os estudos encontraram menores escores de dor ao despertar e nas primeiras 06h.

Apesar de ser prevalente a correlação na literatura entre menor uso de morfina nos pacientes submetidos a TAP Block quando comparada ao placebo¹⁶, nosso trabalho não mostrou essa associação. Esse resultado pode residir no fato de que todos os pacientes do nosso estudo receberam 15 ml de ropivacaina 0,5 % (no TAP Block no grupo experimento e no tecido subcutâneo no grupo controle), diferente de outros trabalhos que compararam bloqueio anestésico com placebo²¹. Outros dados na literatura como os de Araújo²², que compararam dor no pós-operatório de pacientes submetidos a nefrectomia laparoscópica, entre TAP Block guiado por ultrassom x infiltração do sítio do trocar, não encontraram diferença com importância estatística na redução no consumo de morfina entre os grupos, corroborando com nossos dados. No presente estudo, optou-se pelo bloqueio locoregional no momento da incisão, visto que é possível a visualização do músculo oblíquo externo, interno e transverso sob visão direta.

Na avaliação com 24 horas não foram encontradas diferenças no controle de dor e a maioria dos pacientes experimentavam dor moderada/intensa principalmente na avaliação dinâmica 73,7 % no grupo controle contra 54,5 % no grupo TAP Block. Nesse contexto três considerações podem ser feitas sobre esses achados. O bloqueio com ropivacaina 0,5 %, tanto para bloqueio de fâscias quanto infiltração local apresenta duração do efeito de 06-10 horas o que justificaria achados de dor semelhantes na avaliação de 24 horas pós-operatória e foi observado que alguns pacientes mesmo sentindo dor moderada/intensa não solicitavam doses analgésicas de resgate seja no ambiente de UTI ou enfermaria. Essa baixa administração de analgésicos poderia interferir no melhor controle da dor.

A dor é um problema universal e transversal a muitas doenças. Estudo recentes apontam prevalências de dor no momento das entrevistas, entre 43 e 84 %, sendo que a dor intensa, nas 24h, chega a atingir valores de 42 %^{23,24}. O reconhecimento e tratamento precoce da dor em pacientes hospitalizados é considerado um ponto relevante na assistência hospitalar à saúde e constitui um importante indicador de qualidade do cuidado²⁵. Os resultados podem alertar para essa temática e nortear a instituição e equipe multiprofissional a adotar novas estratégias que diminuam a incidência de dor. Os nossos resultados reforçam a necessidade de uma maior atenção ao componente algico bem como uma maior administração de agentes analgésicos nos pacientes internados para melhor controle da dor.

As limitações do estudo incluem um número pequeno de pacientes resultado da interrupção do procedimento pela diferença significativa encontrada na avaliação preliminar e por estar restrito a um único centro.

CONCLUSÃO

As características clínicas dos pacientes transplantados renais dificultam a terapêutica analgésica por restringir o uso de anti-inflamatórios não esteroidais. Nesse contexto, a realização do TAP Block mostrou-se eficaz em reduzir a dor moderada/intensa nos pacientes submetidos a transplante renal ao despertar e nas 06 primeiras horas de pós-operatório, contribuindo de forma significativa na analgesia pós-operatória e demonstrando ser um método eficaz para as primeiras horas do pós-operatório.

CONFLITO DE INTERESSE

Os autores declaram não haver conflito de interesse.

CONTRIBUIÇÃO DOS AUTORES

Contribuições científicas e intelectuais substantivas para o estudo: Leão ALS, Leão CS, Silva MCM, Moraes ACMU; **Concepção e projeto:** Leão CS, Leão ALS; **Análise e interpretação dos dados:** Leão ALS, Leão CS, Silva MCM, Moraes ACMU; **Redação do artigo:** Leão ALS, Leão CS, Silva MCM, Moraes ACMU; **Revisão crítica:** Leão ALS, Leão CS, Silva MCM, Moraes ACMU; **Aprovação final:** Leão CS.

DISPONIBILIDADE DE DADOS DE PESQUISA

Todos os dados foram gerados ou analisados neste estudo.

FINANCIAMENTO

Não aplicável.

AGRADECIMENTOS

Agradecemos aos pacientes que de forma espontânea consentiram participar e permitiram utilizar os dados coletados para a realização deste artigo, colaborando assim para o fomento do conhecimento científico.

REFERÊNCIAS

1. Rafi AN. Abdominal field block: a new approach via the lumbar triangle. *Anaesthesia*. 2001;56:1024-6. <https://doi.org/10.1046/j.1365-2044.2001.02279-40.x>
2. Tsai HC, Yoshida T, Chuang TY, Yang SF, Chang CC, Yao HY, et al. Transversus Abdominis Plane Block: An Updated Review of Anatomy and Techniques. *BioMed Research International*. 2017;2017. <https://doi.org/10.1155/2017/8284363>
3. Mukhtar K, Singh S. Transversus abdominis plane block for laparoscopic surgery. *British journal of anaesthesia*. 2009; 102(1): 143-4. <https://doi.org/10.1093/bja/aen338>
4. Urfahoglua A, Bakacak M, Faruk Borana O, Yazar FM, Arslana M, Öksüz H. Bloqueio cirúrgico do plano transversal abdominal versus guiado por ultrassom em pacientes obesas após cesárea: estudo prospectivo e randomizado. *Revista brasileira de anestesiologia*. 2017; 67:480-6. <https://doi.org/10.1016/j.bjan.2017.04.010>
5. Jarrar A, Budiansky A, Eipe N, Walsh C, Kolozsvari N, Neville A, et al. Randomised, double-blinded, placebo-controlled trial to investigate the role of laparoscopic transversus abdominis plane block in gastric bypass surgery: a study protocol. *BMJ Open*. 2020; 10(6):025818. <https://doi.org/10.1136/bmjopen-2018-025818>
6. Zhong T, Wong KW, Cheng H, Ojha M, Srinivas C, McCluskey SA, et al. Transversus abdominis plane (TAP) catheters inserted under direct vision in the donor site following free DIEP and MS-TRAM breast reconstruction: a prospective cohort study of 45 patients. *JPRAS*. 2013;66(3):329-36. <https://doi.org/10.1016/j.bjps.2012.09.034>
7. Parikh B, Waghmare V, Shah V, Modi P, Rizvi S, Khemchandani S, et al. The analgesic efficacy of continuous transversus abdominis plane block in renal transplant recipients. *Journal of Anaesthesiology Clinical Pharmacology*. 2015;31(4):531. <https://doi.org/10.4103%2F0970-9185.169084>
8. Farag E, Guirguis MN, Helou M, Dalton JE, Ngo F, Ghobrial M, et al. Continuous transversus abdominis plane block catheter analgesia for postoperative pain control in renal transplant. *Journal of Anesthesia*. 2014 Jun 5;29(1):4-8. <https://doi.org/10.1007/s00540-014-1855-1>
9. Sakata RK, Nunes MHG. Analgesics use for kidney failure. *Revista Dor*. 2014;15(3). <https://doi.org/10.5935/1806-0013.20140048>
10. Makkar J, Singh P, Borle A, Trisha A, Sinha A. Evaluation of transversus abdominis plane block for renal transplant recipients – A meta-analysis and trial sequential analysis of published studies. *Saudi Journal of Anaesthesia*. 2018;12(2):261. https://doi.org/10.4103/sja.sja_598_17
11. Güner Can M, Göz R, Berber İ, Kaspar Ç, Çakır Ü. Ultrasound/Laparoscopic Camera-Guided Transversus Abdominis Plane Block for Renal Transplant Donors: A Randomized Controlled Trial. *Annals of Transplantation*. 2015;20:418-23. <https://doi.org/10.12659/aot.893926>
12. Altıparmak B, Korkmaz Toker M, Uysal AI, Kuşçu Y, Gümüş Demirbilek S. Ultrasound-guided erector spinae plane block versus oblique subcostal transversus abdominis plane block for postoperative analgesia of adult patients undergoing laparoscopic cholecystectomy: Randomized, controlled trial. *Journal of Clinical Anesthesia*. 2019;57:31-6. <https://doi.org/10.1016/j.jclinane.2019.03.012>

13. Sharma A, Goel AD, Sharma PP, Vyas V, Agrawal SP. The Effect of Transversus Abdominis Plane Block for Analgesia in Patients Undergoing Liver Transplantation: A Systematic Review and Meta-Analysis. *Turkish Journal of Anaesthesiology and Reanimation*. 2019;47(5):359–66. <https://doi.org/10.5152/tjar.2019.60251>
14. Kupiec A, Zwierzchowski J, Kowal-Janicka J, Goździk W, Fuchs T, Pomorski M, et al. The analgesic efficiency of transversus abdominis plane (TAP) block after caesarean delivery. *Ginekologia Polska*. 2018;89(8):421–4. <https://doi.org/10.5603/gp.a2018.0072>
15. Webster K. The Transversus Abdominis Plane (TAP) block: Abdominal plane regional anaesthesia. Update in Anaesthesia. 2008; 24; 24–9. https://e-safe-anaesthesia.org/e_library/09/Transversus_abdominis_plane_TAP_block_Update_2008.pdf
16. Yang P, Luo Y, Lin L, Zhang H, Liu Y, Li Y. The efficacy of transversus abdominis plane block with or without dexmedetomidine for postoperative analgesia in renal transplantation. A randomized controlled trial. *International Journal of Surgery*. 2020; 79:196–201. <https://doi.org/10.1016/j.ijssu.2020.05.073>
17. Kurella M, Bennett WM, Chertow GM. Analgesia in patients with ESRD: a review of available evidence. *American Journal of Kidney Diseases*. 2003 Aug;42(2):217–28. [https://doi.org/10.1016/s0272-6386\(03\)00645-0](https://doi.org/10.1016/s0272-6386(03)00645-0)
18. Finnerty O, McDonnell JG. Transversus abdominis plane block. *Current Opinion in Anaesthesiology*. 2012 ;25(5):610–4. <https://doi.org/10.1097/aco.0b013e328357b165>
19. Hosgood SA, Thiyagarajan UM, Nicholson HFL, Jeyapalan I, Nicholson ML. Randomized Clinical Trial of Transversus Abdominis Plane Block Versus Placebo Control in Live-Donor Nephrectomy. *Transplantation*. 2012 Sep 15;94(5):520–5. <https://doi.org/10.1097/tp.0b013e31825c1697>
20. Milone M, Di Minno MND, Musella M, Maietta P, Salvatore G, Iacovazzo C, et al. Outpatient inguinal hernia repair under local anaesthesia: feasibility and efficacy of ultrasound-guided transversus abdominis plane block. *Hernia*. 2012;17(6):749–55. <https://doi.org/10.1007/s10029-012-1022-2>
21. Soltani Mohammadi S, Dabir A, Shoeibi G. Efficacy of Transversus Abdominis Plane Block for Acute Postoperative Pain Relief in Kidney Recipients: A Double-Blinded Clinical Trial. *Pain Medicine*. 2014;15(3):460–4. <https://doi.org/10.1111/pme.12311>
22. Araújo AM, Guimarães J, Nunes CS, Couto PS, Amadeua E. Post-operative pain after ultrasound transversus abdominis plane block versus trocar site infiltration in laparoscopic nephrectomy: a prospective study. *Rev Brasileira de Anestesiologia*. 2017; 487-492. <https://doi.org/10.1016/j.bjan.2016.08.008>
23. Wadensten B, Fröjd C, Swenne CL, Torsten G, Gunningberg L. Why is pain still not being assessed adequately? Results of a pain prevalence study in a university hospital in Sweden. *J Clin Nurs*. 2011;20(5-6):624-34. <https://doi.org/10.1111/j.1365-2702.2010.03482.x>
24. Sawyer J, Haslam L, Daines P, Stilos K. Pain prevalence study in a large Canadian Teaching Hospital. Round 2: Lessons Learned? *Pain Manage Nurs*. 2010;11(1):45-55. <https://doi.org/10.1016/j.pmn.2009.01.002>
25. Freitas CC, Vieira PR, Torres GB, Pereira CRA. Avaliação da dor com o uso das escalas unidimensionais. *Rev Dor*. 2009;10(1):56-62. <https://www.rmmg.org/exportar-pdf/2563/v29s8a09.pdf>