

Avaliação morfométrica de fibras nervosas do nervo ulnar após reparação cirúrgica com auto-enxerto e prótese tubular em cães

Morphometric evaluation of nerve fibers after surgical repair by allograft and tubular prosthesis of the ulnar nerve in dogs

CORRESPONDÊNCIA PARA:
Ângelo João Stopiglia
Departamento de Cirurgia
Faculdade de Medicina Veterinária
e Zootecnia da USP
Cidade Universitária Armando de Salles Oliveira
Av. Orlando Marques de Paiva, 87
05508-000 – São Paulo – SP
e-mail: stopa@usp.br

1 - Departamento de Cirurgia da Faculdade de Medicina Veterinária e Zootecnia da USP – SP
2 - Instituto de Ciências Biomédicas da USP – SP
3 - Instituto de Psicologia da USP – SP

Ângelo João STOPIGLIA¹; Raquel Dias LAINETTP²; Raquel Siimoni PIRES³; Ciro Ferreira Da-SILVA²

RESUMO

O objetivo da investigação foi o de comparar os resultados observados por meio da avaliação morfométrica de fibras nervosas regeneradas, em cães, após 26 semanas da reparação cirúrgica de falhas do nervo ulnar, através de auto-enxertos e próteses tubulares de silicone. Para cada procedimento foram utilizados quatro animais. Dos nervos regenerados e dos enxertos foram retirados segmentos para avaliação em nível de microscopia eletrônica. De cada corte foram amostrados seis campos distintos com $1,750 \mu\text{m}^2$ cada, que foram fotografados com aumentos de 1.880 vezes. Através de sistema computadorizado de morfometria (SigmaScan - Jandel Co., USA), obtiveram-se os seguintes parâmetros: diâmetros das fibras mielínicas; diâmetros dos axônios mielínicos; espessuras das bainhas de mielina e diâmetros dos axônios amielínicos. Os nervos regenerados no interior das próteses tubulares apresentaram diâmetros das fibras mielínicas com média de $5,12 \pm 1,67 \mu\text{m}$; média dos diâmetros dos axônios mielínicos de $4,08 \pm 1,52 \mu\text{m}$; média das espessuras das bainhas de mielina de $0,52 \pm 0,18 \mu\text{m}$; média dos diâmetros dos axônios amielínicos de $0,98 \pm 0,37 \mu\text{m}$. Os enxertos apresentaram os seguintes valores: média dos diâmetros das fibras mielínicas de $6,04 \pm 2,27 \mu\text{m}$; média dos diâmetros dos axônios mielínicos de $4,59 \pm 1,95 \mu\text{m}$; média das espessuras das bainhas de mielina de $0,72 \pm 0,23 \mu\text{m}$; média dos diâmetros dos axônios amielínicos de $0,96 \pm 0,40 \mu\text{m}$. Estes resultados permitiram concluir que os procedimentos cirúrgicos utilizados, quando analisadas as fibras regeneradas no interior das próteses tubulares e dos auto-enxertos, não apresentaram diferenças morfométricas significantes, decorridas 26 semanas de observação pós-operatória.

UNITERMOS: Morfometria; Nervos periféricos; Neurocirurgia; Cães.

INTRODUÇÃO

A microscopia eletrônica tem contribuído de forma eficaz na obtenção de parâmetros morfométricos mais precisos sobre axônios normais ou regenerados após lesões em nervos². Assim, os aumentos de campo permitidos pelo referido microscópio possibilitaram quantificar com precisão as fibras nervosas amielínicas e mielínicas¹.

Parâmetros morfométricos avaliados na regeneração nervosa incluem o número de axônios mielínicos e amielínicos; o diâmetro, o perímetro ou área de secção transversal destes, a espessura da bainha de mielina e a distância internodal^{8,10,16}.

Nos estudos morfométricos, a espessura da bainha de mielina é expressa em valor absoluto, em micrômetros, ou pelo valor da razão entre o diâmetro do axônio e o diâmetro da fibra nervosa. Este quociente foi denominado de “razão G” por Schmidt, Bear¹², que determinaram que a espessura da bainha de mielina era adequada ao diâmetro axonal quando o valor de sua razão G situava-se entre 0,65 e 0,80.

Estudos morfométricos experimentais em nervos ciáticos de camundongos^{3,4,6,7} revelaram axônios amielínicos regenerados com diâmetros entre $0,5 \mu\text{m}$ e $1,5 \mu\text{m}$, havendo, contudo, percentual

destes com diâmetros acima de $2,5 \mu\text{m}$. Com relação aos axônios mielínicos, embora observassem valores da razão G dentro de faixa de 0,65 e 0,80, constataram que sempre apresentavam diâmetros menores em nervos regenerados, independente do reparo cirúrgico utilizado, em relação a nervos controles, não operados.

Estudos realizados em animais pequenos de laboratório demonstraram, sempre, bainhas de mielina menos espessas quando comparadas a fibras normais de nervos com o mesmo diâmetro, independente da técnica cirúrgica empregada^{13,17}.

Langone⁶, estudando camundongos, subdividiu os axônios mielínicos em pequenos (com diâmetro abaixo de $3,0 \mu\text{m}$), médios (diâmetro entre $3,0$ e $6,0 \mu\text{m}$) e grandes (diâmetro acima de $6,0 \mu\text{m}$). Subdividiu ainda os axônios mielínicos regenerados em extramielinizados com valor da razão G abaixo de 0,65; normo-mielinizados com razão G entre 0,65 e 0,80 e submielinizados, com razão G acima de 0,80.

Para cães e gatos, os dados são esparsos e genéricos. Assim, Gibby *et al.*⁵ encontraram no nervo sural de gatos, após diferentes procedimentos cirúrgicos, axônios mielínicos com diâmetros entre $2,47$ e $4,20 \mu\text{m}$, embora não mencionassem os valores de fibras não manipuladas.

Já Rosen *et al.*¹¹ encontraram em gatos, após diversos reparos cirúrgicos, diâmetros axonais médios entre 5,0 e 6,2 μm para o nervo mediano (diâmetro axonal normal $\pm 11,1 \mu\text{m}$) e entre 5,7 e 6,7 μm para o nervo ulnar (diâmetro axonal normal $\pm 11,1 \mu\text{m}$), sem fazerem referência à espessura das bainhas de mielina.

Após procedimentos cirúrgicos nos nervos tibial e fibular de cães, Stensaas *et al.*¹⁴ observaram axônios com diâmetros médios entre 1,0 e 4,0 μm , variando de acordo com o tipo de reparo empregado.

Ao estudar tensão sobre a linha de sutura, Miyamoto⁹ relatou, no nervo fibular de cães, diâmetros axonais médios entre 1,97 e 4,20 μm , enquanto em nervos que receberam enxerto os valores situaram-se entre 2,18 e 3,72 μm .

Yamano¹⁸ observou maior porcentagem de fibras com diâmetros entre 1,0 e 5,0 μm após 4 meses de pós-operatório, e entre 5,0 e 10,0 μm com 24 meses de evolução, em coelhos que receberam enxerto no nervo ulnar.

Dada a ampla variação de resultados relatados na literatura, decidiu-se, neste trabalho avaliar comparativamente os dados morfométricos de fibras regeneradas no nervo ulnar de cães, após transecções e reparo por auto-enxerto e por colocação de prótese tubular de silicone entre as extremidades do nervo lesionado.

MATERIAL E MÉTODO

Após anestesia geral barbitúrica e manutenção com agente halogenado, quatro cães adultos, sem raça definida, machos e fêmeas, com peso entre 12 e 15 quilos, foram submetidos à secção completa com 1,0 cm de comprimento dos nervos ulnares direito e esquerdo, sendo esta falha, entre os cotos proximal e distal do referido nervo, substituída, respectivamente, por prótese tubular de silicone (Silastic) e auto-enxerto fresco, valendo-se do próprio segmento retirado do nervo direito. Tais manobras foram realizadas sob aumentos de campo de seis vezes, valendo-se de microscópio cirúrgico (DF Vasconcelos-MC-M9) e utilizando-se fio de náilon monofilamentado 7-0 para a fixação no nervo do tubo de silicone e 9-0 para a sutura com técnica epineural na fixação do enxerto.

Decorridas 26 semanas de observação, os cães foram novamente anestesiados e os nervos ulnares fixados *in situ* com solução fixadora de paraformaldeído a 1% e glutaraldeído (grau biológico) a 3% em tampão fosfato de sódio a 0,1M e pH 7,3.

Sacrificados os cães, os fragmentos de nervo foram retirados e imediatamente transferidos para frascos contendo solução fixadora de paraformaldeído a 1% e glutaraldeído (grau microscopia eletrônica) a 3%, onde permaneceram por 24 horas a 4°C. Foram, a seguir, colocados em solução de tetróxido de ósmio a 1%, desidratados em série crescente de etanol, clareados em óxido de polipropileno e incluídos em resina (Epon 812). Cortes transversais ultrafinos foram obtidos das porções médias do nervo regenerado no interior das próteses tubulares e dos enxertos, coletados em tela de cobre (200 mesh) e contrastados com citrato de chumbo e acetato de uranila. Com o auxílio de um microscópio eletrônico de transmissão (Zeiss-EM9), foram fotografados, de cada amostra, 6 campos de 1.750 μm^2 , correspondendo a aumento de 1.880

vezes. Após serem copiados em papel fotográfico, foram medidos, em cada um dos campos, os seguintes parâmetros: diâmetros dos axônios amielínicos (DAA), das fibras mielínicas (DFM); diâmetros dos axônios mielínicos (DAM) e espessuras das bainhas de mielina (EBM). Através de um programa de morfometria computadorizado (SigmaScan - Jandel Co., USA), foram obtidos os perímetros e as áreas das fibras mielínicas e dos axônios mielínicos e amielínicos.

A partir dos perímetros, foram obtidos os diâmetros dos círculos correspondentes⁶. Os dados foram tabulados em intervalos para obtenção dos histogramas de frequência dos diversos parâmetros analisados. Para a avaliação estatística dos resultados, utilizou-se análise de variância, seguida do teste de Tukey, através do programa de computação "Statistical Analysis System, 1985", com nível de significância $<0,05$.

RESULTADOS

Dos campos amostrados de cada um dos segmentos dos quatro animais que receberam auto-enxerto, foi realizado o exame morfométrico de 183 fibras mielínicas, pequenas, médias e grandes

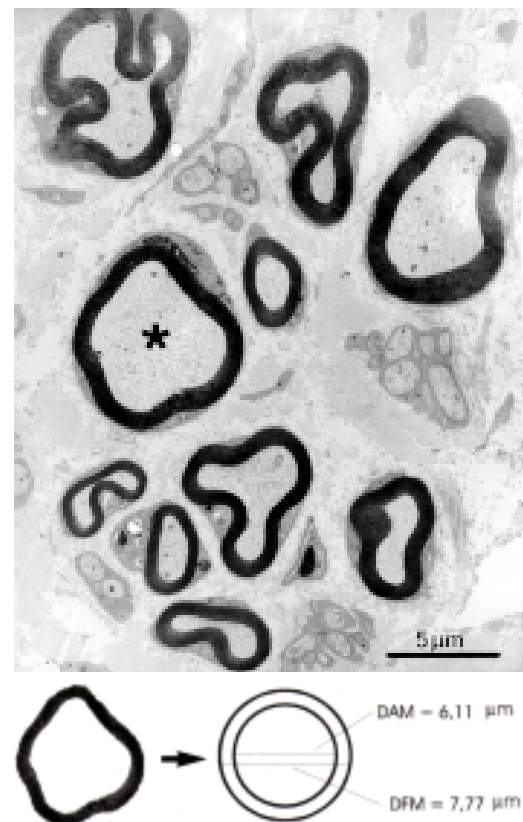


Figura 1

Microfotografia eletrônica do enxerto, 26 semanas após a cirurgia, com a presença de fibras amielínicas e mielínicas. Na porção inferior da figura, está representada uma de suas fibras mielínicas (indicada na micrografia pelo asterisco). O programa de morfometria utilizado permitiu transformar os perfis dos axônios em círculos correspondentes, a partir dos quais foram obtidos os diâmetros internos (DAM) e externo (DFM) das fibras representadas.

(Fig. 1) e de 905 amielínicas. Do tecido regenerado no interior das próteses, foram analisadas 138 fibras mielínicas e 519 amielínicas (Fig. 2).

Nos nervos regenerados no interior das próteses de silicone, observou-se que os DFM situaram-se em 27,3% do total entre 4,0 e 5,0 μm (38 fibras), no qual os diâmetros variaram entre 1,0 e 13,0 μm , com média de $5,12 \pm 1,67 \mu\text{m}$ (média e desvio padrão da média).

Os DAM situaram-se entre 3,0 e 4,0 μm em 31,1% das fibras avaliadas (43 axônios), variando entre 0,5 e 12,0 μm , e média de $4,08 \pm 1,52 \mu\text{m}$. As espessuras das bainhas de mielina (EBM) situaram-se entre 0,3 e 0,4 μm em 27,3% das fibras avaliadas (38 axônios), com variação entre 0,1 e 1,3 μm e média de $0,52 \pm 0,18 \mu\text{m}$. O DAA situou-se entre 0,5 e 1,0 μm em 50,3% das fibras (261 axônios), variando entre 0,25 e 3,0 μm e com média de $0,98 \pm 0,37 \mu\text{m}$.

No interior dos enxertos, as fibras mielínicas apresentaram DFM entre 4,0 e 5,0 μm em 16,6% das fibras (30 axônios) com variação de 2,0 a 13,0 μm e média de $6,04 \pm 2,27 \mu\text{m}$. O DAM situou-se em 21,0% das fibras (38 axônios) entre 3,0 e 4,0 μm , com variação de 1,0 a 11,0 μm e média de $4,59 \pm 1,95 \mu\text{m}$. A EBM revelou em 18,8% das fibras (35 axônios) valores entre 0,7 e 0,8 μm , variando de 0,2 a 1,5 μm e com média de $0,72 \pm 0,23 \mu\text{m}$. O DAA situou-se em 50,4% das fibras (456 axônios) entre 0,5 e 1,0 μm , variando de 0,25 a 3,5 μm e média de $0,96 \pm 0,40 \mu\text{m}$.

A avaliação estatística comparativa dos dados morfométricos não mostrou diferença significativa entre os nervos regenerados no interior dos enxertos ou nas próteses tubulares de silicone.

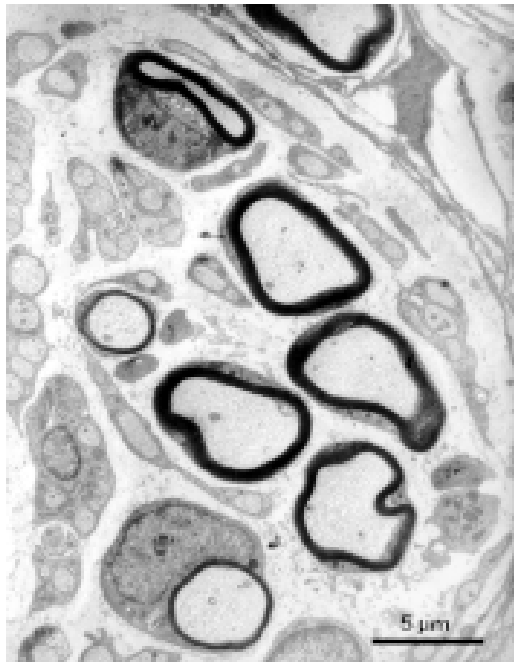


Figura 2

Microfotografia eletrônica da região do cabo de regeneração, 26 semanas após a cirurgia, onde se observa a presença de fibras amielínicas e mielínicas regeneradas no interior da prótese tubular de silicone.

DISCUSSÃO

As fibras nervosas regeneradas no interior das próteses tubulares de silicone e nos enxertos a fresco apresentaram aspecto morfológico semelhante, estando de acordo com as observações de Bronson².

Como referido por Aguayo; Bray¹, os aumentos de campo permitidos pelo microscópio eletrônico possibilitaram o estudo morfométrico adequado de fibras nervosas amielínicas e mielínicas.

Foram estudados, neste trabalho, os diâmetros dos axônios mielínicos e amielínicos, através da medida de seus perímetros e áreas, bem como os diâmetros das fibras mielínicas e as espessuras das bainhas de mielina, seguindo metodologia padronizada por Lungnegard *et al.*⁸, Sunderland; Roche¹⁶ e Langone⁶. Contudo, não se realizou a avaliação de distância internodal proposta por Orgel¹⁰ ou mesmo a avaliação da razão "G" descrita por Schmidt; Bear¹², de grande valia para correlações funcionais, já que somente foram feitos cortes transversais dos nervos. Embora Schröder¹³; Fields; Ellisman⁴; Da-Silva³; Le Beau *et al.*⁷ indicassem que as fibras nervosas regeneradas, independente do procedimento de reparo de nervo utilizado, sempre apresentavam diâmetro e espessura da bainha de mielina inferiores aos de nervos intactos, os dados obtidos no presente trabalho não são suficientes para um estudo comparativo.

Enquanto Rosen *et al.*¹¹ relataram, no nervo mediano e ulnar de gatos, diâmetros de fibras mielínicas entre 5,0 e 6,2 μm e 5,7 e 6,7 μm , respectivamente, constatamos valores entre 5,12 e 6,04 μm , independentemente do procedimento cirúrgico utilizado (enxerto ou tubulização). Por outro lado, os dados observados neste trabalho e os de Rosen *et al.*¹¹ revelaram diâmetros superiores aos observados por Stensaas *et al.*¹⁴ em cães, que se situavam entre 1,0 e 4,0 μm para axônios mielínicos. Nenhum desses autores, contudo, relataram dados acerca das espessuras das bainhas de mielina.

Já Gibby *et al.*⁵, ao estudarem a regeneração do nervo sural de gatos, observaram diâmetros de axônios mielínicos entre 2,47 e 4,20 μm , distinto dos nossos valores que se situaram entre 4,08 e 4,59 μm .

Apesar de serem observadas diferenças entre os valores obtidos no presente estudo ao comparar os dois procedimentos de reparo utilizados, elas não foram estatisticamente significantes. Resultados semelhantes foram relatados por Myamoto⁹, em cães, ao comparar os resultados entre sutura sob tensão e enxertos, encontrando valores de diâmetros de axônios mielínicos entre 1,97 e 4,20 μm e 2,18 e 3,72 μm , respectivamente.

Por outro lado, Yamano¹⁸, em estudo experimental em coelhos, relatou aumento da espessura da bainha de mielina com o evoluir do tempo pós-operatório, com fibras com 1,0 a 5,0 μm de espessura após 4 meses e entre 5,0 e 10,0 μm aos 24 meses de cirurgia. Neste trabalho, utilizou-se um único período de observação (26 semanas), não sendo possível comparar com os dados de Yamano¹⁸, que, no entanto, estão de acordo com os dados da literatura³.

Os resultados obtidos complementam o estudo comparativo sobre auto-enxerto fresco e com tubo de silicone em falhas do nervo ulnar do cão, realizado por Stopiglia¹⁵ e que abrangeu os aspectos clínicos, de recuperação funcional, macro e microscópicos além da contagem total das fibras mielínicas regeneradas, valendo-se dos procedimentos ora referidos.

Estudos comparativos com fibras íntegras, de nervos indenes, devem ser realizados, assim como a determinação da razão "G" das fibras mielínicas presentes nos nervos regenerados, para a obtenção de novos dados acerca da qualidade funcional dos nervos submetidos aos procedimentos cirúrgicos aplicados.

CONCLUSÕES

Os resultados obtidos permitem concluir que:

1. falhas de nervo com 1,0 cm de comprimento, repara-

dos cirurgicamente com auto-enxerto e com próteses tubulares de silicone foram recuperadas satisfatoriamente, com nítida regeneração das fibras nervosas mielínicas e amielínicas, após 26 semanas de observação;

2. a avaliação morfológica comparativa das fibras nervosas regeneradas (diâmetros dos axônios mielínicos e amielínicos, diâmetros das fibras mielínicas e espessuras das bainhas de mielina) não mostrou diferença estatisticamente significativa, após 26 semanas de observação, entre os dois métodos de reparo utilizados.

SUMMARY

The purpose of this study was to evaluate, by morphometric analysis, the regenerated nerve fibers of dogs, after 26 weeks of observation, in gaps of the ulnar nerves substituted by allografts and tubular prosthesis of silicone. The ulnar nerves of four dogs were processed for electron microscopic evaluation. Six fields, with $1750 \mu\text{m}^2$, for each dog and each procedure, were photographed at 1880x. A morphometric computer based analysis (Sigma Scan - Jandel Co., USA) resulted in the following numbers (average numbers in micrometers). 1. ulnar nerve with tubular prosthesis- a: myelinated fiber diameter- 5.12 ± 1.67 . b: myelinated axon diameter: 4.08 ± 1.52 . c: myelin sheath thickness- 0.52 ± 0.18 . d: unmyelinated axon diameter: 0.98 ± 0.37 . 2. ulnar nerve with allograft- a: myelinated fiber diameter: 6.04 ± 2.27 . b: myelinated axon diameter: 4.59 ± 1.95 . c: myelin sheath thickness: 0.72 ± 0.23 . d: unmyelinated axon diameter: 0.96 ± 0.40 . The morphometric analysis after 26 weeks of nerve repair didn't show a significant difference between the two surgical procedures.

UNITERMS: Morphometry; Peripheral nerves; Neurosurgery; Dogs.

REFERÊNCIAS BIBLIOGRÁFICAS

- 1- AGUAYO, A.J.; BRAY, G.M. Pathology and pathophysiology of unmyelinated nerve fibers. *In*: DICK, P.J.; LAMBERT, E.H.; THOMAS, P.K. (ed.). **Peripheral Neuropathy**. Philadelphia : W.B. Saunders, 1975, p.363.
- 2- BRONSON, R.T.; BISHOP, Y.; HEDLEY-WHITE, E.T. A contribution to the electron microscopic morphometric analysis of peripheral nerve. **Journal of Comparative Neurology**, v.178, n.3, p.177-85, 1978.
- 3- DA SILVA, C.F. **Estudo experimental da regeneração de nervos no interior de próteses tubulares**. São Paulo, 1987. 58p. Tese (Livre-docência) – Instituto de Ciências Biomédicas, Universidade de São Paulo.
- 4- FIELDS, R.D.; ELLISMAN, M.H. Axons regenerated through silicone tube splices. II- Functional morphology. **Experimental Neurology**, v.92, n.6, p.61-74, 1986.
- 5- GIBBY, W.A.; KOERBER, R.; HORCH, K.W. A quantitative evaluation of suture and tubulization nerve repair techniques. **Journal of Neurosurgery**, v.58, n.2, p.574-9, 1983.
- 6- LANGONE, F. **Estudo ultra-estrutural e morfométrico de nervos regenerados no interior de próteses tubulares**. São Paulo, 1991. 201p. Tese (Doutorado) – Instituto de Ciências Biomédicas, Universidade de São Paulo.
- 7- LE BEAU, J.M.; ELLISMAN, M.H.; POWELL, H.C. Ultrastructural and morphometric analysis of long-term peripheral nerve regeneration through silicone tubes. **Journal of Neurocytology**, v.17, n.4, p.161-72, 1988.
- 8- LUNGNEGARD, H.; BERTHOLD, C.H.; RYDMARK, M. Ultrastructural morphometric studies on regeneration of the lateral suralcutaneous nerve in the rat after transection of the sciatic nerve. II. Regeneration after nerve suture and nerve grafting. **Scandinavian Journal of Plastic Reconstructive Surgery**, v.20, p.65-85, 1984. Supplement.
- 9- MIYAMOTO, Y. Experimental study of results of nerve suture under tension vs. nerve grafting. **Plastic & Reconstructive Surgery**, v. 54, n.4, p.540-9, 1979.
- 10- ORGEL, M.G. A critical review of histological methods used in the study of nerve regeneration. *In*: JEWETT, D.L.; McCARROL Jr., H.R. (ed.). **Nerve Repair and Regeneration: Its clinical and experimental basis**. St. Louis : Mosby, 1980. p.141-8.
- 11- ROSEN, J.M.; PHAM, H.N.; HENTZ, V.R. Fascicular tubulization: A comparison of experimental nerve repair techniques in the cat. **Annals of Plastic Surgery**, v.22, n.6, p.467-78, 1989.
- 12- SCHMIDT, F.O.; BEAR, R.S. The optical properties of vertebrate nerve axons as related to fiber size. **Journal Cell Comparative Physiology**, v.9, n.4, p.261-73, 1937.
- 13- SHRÖDER, J.M. Altered ratio between axon diameter and myelin sheath thickness in regenerated nerve fibers. **Brain Research**, v.45, n.2, p.49-65, 1972.
- 14- STENSAAS, L.; MONTI BLOCH, L.; GARCIA, R.; SOTELO Jr., J. Snug tubular enclosures reduce extrafascicular axonal escape at peripheral nerve repair sites. **Experimental Neurology**, v.103, n.8, p.135-45, 1989.
- 15- STOPIGLIA, A.J. **Estudo experimental comparativo da regeneração nervosa com o emprego de auto-enxerto a fresco e de tubo de silicone na reparação cirúrgica de falhas do nervo ulnar de cão (Canis familiaris)**. São Paulo, 1992, 116p. Tese (Livre-Docência) – Faculdade de Medicina Veterinária e Zootecnia, Universidade de São Paulo.
- 16- SUNDERLAND, S.; ROCHE, A.F. Axon-myelin relationships in peripheral nerve fibres. **Acta Anatomica**, v.33, n.6, p.1-37, 1958.
- 17- THOMAS, P.K.; LANDON, D.N.; KING, R.H.M. Diseases of the peripheral nerves. *In*: ADAMS, J.H.; CORSELLIS, L.W. (ed.). **Greenfield's Neuropathology**. Duken Philadelphia : W.B. Saunders, 1984. p.807-920.
- 18- YAMANO, Y. Experimental study of interfascicular grafts in the peroneal nerve of the rabbit. **Archive of Orthopaedics Traumatic Surgery**, v.99, n.6, p.97-103, 1981.

Recebido para publicação: 14/10/1996
Aprovado para publicação: 30/07/1997