

# Artrodese Cervical C1-C2 pelas técnicas de Harms e Magerl

*Harms and Magerl types of C1-C2 cervical arthrodesis*

*Arthrodesis cervical C1-C2 por las técnicas de Harms y Magerl*

Cristina Maria Varino Sousa<sup>1</sup>

Luís Pires Silva<sup>1</sup>

Cláudia Santos<sup>2</sup>

Eurico Silva<sup>3</sup>

José Figueiredo<sup>4</sup>

## RESUMO

**Introdução:** A instabilidade atlantoaxial pode resultar em alterações neurológicas, dor e limitação da mobilidade cervical. É uma situação grave pelo risco de tetraparésia ou morte súbita. Na literatura estão descritas várias técnicas de estabilização cirúrgica C1-C2 e neste artigo foram comentadas com maior ênfase as técnicas de Harms e Magerl, as mais utilizadas em nossa instituição.

**Objetivo:** Descrever a casuística das artrodeses atlantoaxiais realizadas nos últimos cinco anos no Centro Hospitalar do Porto, particularmente, taxa de consolidações, complicações observadas, reintervenções e comparação com os estudos publicados. **Métodos:** Estudo retrospectivo, com cinco anos, dos doentes submetidos a artrodese atlantoaxial no Centro Hospitalar do Porto. **Resultados:** Foram operados 11 doentes no período do estudo, a maioria com instabilidade de causa traumática. O método de artrodese mais utilizado foi o descrito por Magerl. Não foram observadas lesões vasculares. Foram registradas complicações infecciosas em quatro doentes, sendo que essas infecções foram mais comuns em

## ABSTRACT

**Introduction:** The atlantoaxial instability may result in neurological disorders, pain and limitation of neck mobility. It is associated with serious risks of quadriplegia or sudden death. There are several techniques of C1-C2 surgical stabilization described in literature, and the most commonly used in our department and emphasized in this article are those of Harms and Magerl. **Objective:** To describe the cases of the atlantoaxial arthrodesis performed in the last five years at Centro Hospitalar do Porto, Portugal, regarding the rate of consolidation, observed complications, re-intervention and comparison with published studies. **Methods:** A five years retrospective study of patients who underwent atlantoaxial arthrodesis at Centro Hospitalar do Porto. **Results:** Eleven patients were operated during the study period, most of them with traumatic causes of instability. The most common used method of arthrodesis was described by Magerl. There were no vascular lesions. There were infectious complications in four patients, and these infections were more common in patients with

## RESUMEN

**Introducción:** la inestabilidad atlantoaxial puede resultar en alteraciones neurológicas, dolor y limitación de la movilidad cervical. Es una situación grave por el riesgo de tetraparesia o muerte súbita. En la literatura están descritas varias técnicas de estabilización quirúrgica C1-C2 y en este artículo serán comentadas con mayor énfasis las técnicas de Harms y Magerl, las más utilizadas en nuestra institución. **Objetivo:** describir la casuística de las artrodesis atlantoaxiales realizadas en los últimos cinco años del Centro Hospitalario del Porto, particularmente, la tasa de consolidaciones, complicaciones observadas, reintervenciones y comparación con los estudios publicados. **Métodos:** estudio retrospectivo, con cinco años, de los pacientes sometidos a la artrodese atlantoaxial en el Centro Hospitalario del Porto. **Resultados:** fueron operados 11 pacientes en el periodo del estudio, la mayoría con inestabilidad de causa traumática. El método de la artrodese más utilizado fue descrito por Magerl. No fueron observadas lesiones vasculares. Fueron registradas complicaciones infecciosas en cuatro pacientes, siendo que estas infecciones fueron más comunes en

Trabalho realizado no Centro Hospitalar do Porto, Hospital de Santo António – Porto, Portugal.

<sup>1</sup>Internos Complementares de Ortopedia da Unidade Local de Saúde do Alto Minho, E.P.E. – ULSAM – Portugal.

<sup>2</sup>Interna Complementar de Ortopedia do Centro Hospitalar do Porto – Portugal.

<sup>3</sup>Especialista em Ortopedia da Unidade Vertebro-medular do Centro Hospitalar do Porto – Portugal.

<sup>4</sup>Especialista em Ortopedia; Director da Unidade Vertebro-medular do Centro Hospitalar do Porto – Portugal.

doentes com patologias inflamatórias de base. Obteve-se uma taxa de consolidação da artrodese de 100%; não foram necessárias cirurgias de revisão. **Conclusão:** Em nossa série, as artrodeses posteriores pelas técnicas de Harms e de Magerl resultaram em um ótimo controle da instabilidade C1-C2. Doentes com indicação de artrodese por instabilidade reumática apresentaram alta taxa de complicações infecciosas.

*inflammatory disease. We obtained a rate of arthrodesis consolidation of 100%; revision surgeries were not necessary. **Conclusion:** The Harms and Magerl techniques of atlantoaxial posterior arthrodesis resulted in excellent treatment for the control of C1-C2 instability in our series. Patients submitted to arthrodesis because of rheumatoid instability had a high rate of infectious complications.*

*pacientes con patologías inflamatorias de base. Se obtuvo una tasa de consolidación de la artrodese de 100%, no fueron necesarias cirugías de revisión. **Conclusión:** en nuestra serie, las artrodesis posteriores por las técnicas de Harms y Magerl resultaron en un excelente control de la inestabilidad C1-C2. Pacientes con indicación de artrodese por inestabilidad reumática presentaron una tasa alta de complicaciones infecciosas.*

**DESCRITORES:** Coluna vertebral; Articulação atlanto-axial/cirurgia; Instabilidade articular/cirurgia; Fusão vertebral/métodos

**KEYWORDS:** Spine; Atlanto-axial joint/surgery; Joint instability/surgery; Spinal fusion/methods

**DESCRIPTORES:** Columna vertebral; Articulación atlantoaxoidea/cirurgía; Inestabilidad de la articulación/cirurgía; Fusión vertebral/métodos

## INTRODUÇÃO

A coluna cervical alta possui uma anatomia única e biomecanicamente especializada para desempenhar dois objetivos fundamentais: suportar a massa craniana e manter mobilidade (50% dos movimentos de flexão-extensão e de rotação da coluna cervical fazem-se entre o occipital e o atlas).

A estabilidade do segmento atlantoaxial é proporcionada por mecanismos passivos e ativos, que incluem os ligamentos alares, o ligamento cruciforme do atlas, o ligamento apical, o dente do eixo, a cápsula articular, as membranas atlantoaxiais anterior e posterior, a membrana tectórica, a integridade óssea de C1 e C2 e suas facetas articulares. A falha de um ou de um conjunto desses pode resultar na instabilidade atlantoaxial<sup>1</sup>.

A instabilidade atlantoaxial tem frequência desconhecida. Pode ser assintomática, mas é uma patologia grave com risco de tetraparésia ou morte súbita.

A etiologia é variável. A instabilidade traumática é a mais frequente e associa-se, muitas vezes, a acidentes automobilísticos e quedas. Frequentemente essas lesões passam despercebidas na avaliação inicial do traumatizado por má avaliação radiográfica. Mesmo na ausência de fraturas, pode existir instabilidade clínica<sup>2</sup>. Apresenta maior incidência em indivíduos do sexo masculino, maiores de 65 anos e caucasianos. As causas não-traumáticas de instabilidade atlantoaxial compreendem anomalias congênitas da odontoide, neoplasias, processos infecciosos, doenças degenerativas e doenças reumáticas. Nas doenças reumáticas – como a espondilite anquilosante e a artrite reumatoide – ocorre, à semelhança de outras articulações, sinovite exuberante com destruição das estruturas osteoarticulares e ligamentares com conseqüente subluxação

atlantoaxial, migração da apófise odontoide, instabilidade e compressão (Figura 1).

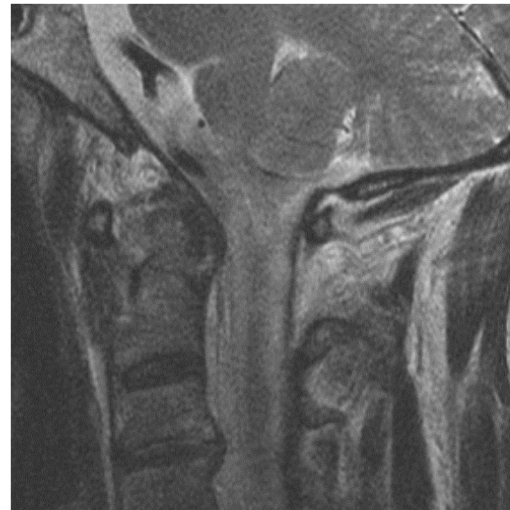

Figura 1  
Imagem de sinovite em doente com artrite reumatoide.

Os objetivos da artrodese atlantoaxial são proteger e/ou descomprimir a medula espinal e aliviar a dor, restaurando uma coluna biomecanicamente comprometida, mantendo o alinhamento e promovendo uma fusão óssea sólida.

Estão descritas várias técnicas cirúrgicas para artrodese atlantoaxial. Em 1910, Mixter e Osgood descreveram a técnica de cerclagem dos processos espinhosos C1-C2 com seda; em 1939, Gallie descreveu cerclagens nas lâminas de C1-C2. As técnicas de cerclagens apresentam riscos de lesão neurológica inerente à passagem de fios sublaminares, além da necessidade de utilização de órtese

externa rígida e de uma alta taxa de não consolidação da artrodeose, variável de 9 a 25%<sup>1</sup>. Alguns autores consideram que a não consolidação está relacionada com a pouca estabilidade mecânica, principalmente rotacional, fornecida por essas técnicas.

Mais recentemente, foram desenvolvidas técnicas com parafusos transarticulares C1-C2 e parafusos na massa lateral de C1, no pedículo e lâmina de C2.

A artrodeose de Magerl é uma técnica de fixação transarticular de C1-C2 que proporciona estabilização imediata. Não requer um arco de C1 completo ou competente para o sucesso. Tem as vantagens de obter uma alta taxa de fusão caso seja alcançada a redução anatômica com bom posicionamento dos parafusos e não seja necessária fixação interna adicional nem colar no pós-operatório<sup>3</sup>. Como desvantagens apresenta risco considerável de lesão da artéria vertebral e torna-se inviável quando ocorre uma subluxação não redutível maior que 50% de C1 sobre C2<sup>4</sup>. O ângulo de inserção muito verticalizado do parafuso pode representar outra dificuldade técnica, impedindo seu uso em pacientes com cifose torácica acentuada, podendo levar à necessidade de uma via de acesso ampliada até C6-C7 para conseguir o ângulo de colocação do parafuso (Figura 2).

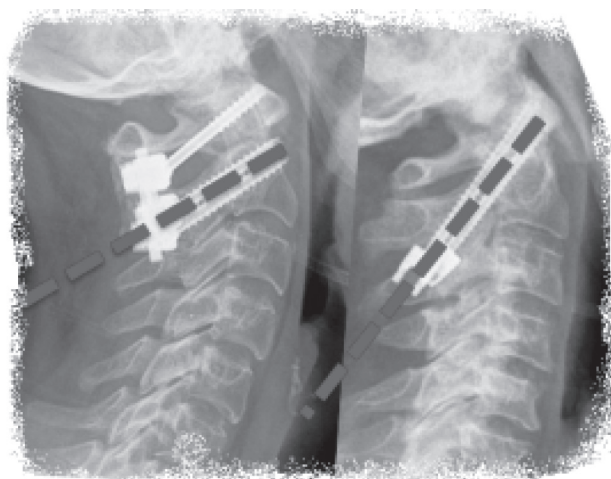


Figura 2

Na maioria dos casos, é mais fácil colocar o parafuso no pedículo de C2 pela técnica de Harms, pois apresenta uma posição mais medial e inferior em relação ao parafuso transarticular da técnica de Magerl.

Harms e Melcher descreveram o uso de parafusos nas massas laterais de C1, referindo vantagens como menor risco de dano das estruturas neurais e vasculares, maior facilidade de redução das lesões, possibilidade de aplicação em várias patologias e com altos índices de consolidação<sup>5</sup>. Assim, o método tem vantagens em doentes que não são candidatos a parafusos transarticulares (subluxação C1-C2 fixa, artéria vertebral em posição aberrante que impeça a colocação dos parafusos) e, se necessário, pode ser realizada redução da articulação C1-C2 sob controle fluoroscópico e antes da colocação das barras.

A eficácia de ambas as técnicas aguarda ainda seguimento clínico, resultados e análise biomecânica a longo prazo<sup>6</sup>.

O trajeto da artéria vertebral (AV) entre C1 e C2 determina se há possibilidade de colocação de parafusos para tratamento de instabilidade (Figura 3). Existem três fatores de risco para a lesão da artéria vertebral associados com a fixação transarticular: redução incompleta da articulação C1-C2 antes da inserção do parafuso; cirurgia transoral prévia com remoção do arco anterior do atlas, eliminando dessa forma uma importante referência radiológica; e não identificação das variações anatômicas da artéria vertebral no istmo ou na massa lateral. Assim, é necessário um conhecimento preciso da anatomia dessa região a fim de se evitarem lesões iatrogênicas e complicações durante a inserção do parafuso<sup>7</sup>.

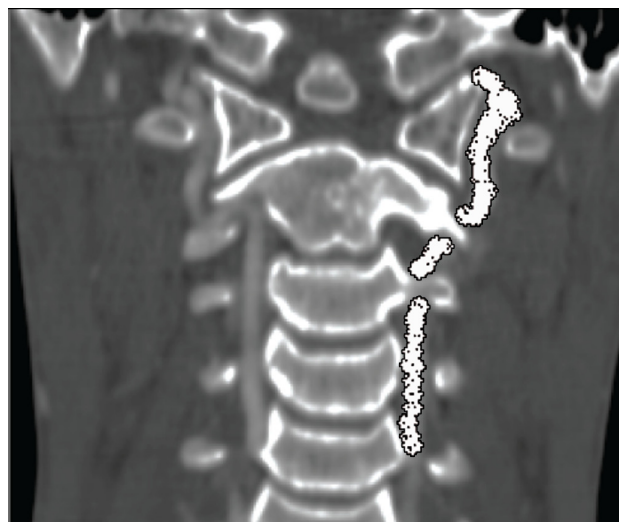

Figura 3

Trajeto da artéria vertebral marcado em imagem de RMN.

Segundo estudos cadavéricos, pode não ser possível a colocação segura de parafusos em 20% dos casos<sup>8</sup>. Outro estudo demonstrou 11% de variações anatômicas da massa articular do eixo que favoreceriam lesões de estruturas neurovasculares durante a inserção dos parafusos<sup>9</sup>. Assim sendo, o planejamento pré-operatório com tomografia computadorizada (TC) de cortes finos e reconstrução tridimensional (para reconhecer se existe osso adequado à passagem dos parafusos sem lesão das artérias vertebrais) é indispensável. As reconstruções multiplanares mostraram-se adequadas e vantajosas no estudo pré-operatório da técnica de fixação transarticular C1-C2.

No caso de lesão da AV, é visível um sangramento que pode ser pulsátil, e o procedimento não deve ser completado no lado contralateral.

## MÉTODOS

Foi realizada análise retrospectiva dos processos clínicos e radiológicos dos doentes submetidos à artrodeose atlantoaxial, entre 2004 e 2009, no Centro Hospitalar do Porto, Portugal. Foram estudadas as indicações clínicas, tipo de procedimento utilizado, taxa de consolidações, compli-



cações observadas, reintervenções e comparação com os estudos publicados.

O planeamento pré-operatório incluiu radiografias da coluna cervical de face e perfil com imagens dinâmicas, ressonância magnética (RM) da coluna cervical e angiotomografia com reconstrução tridimensional em todos os casos.

Todos os doentes foram operados por cirurgiões ortopedistas experientes em cirurgia de coluna.

O pós-operatório dos doentes foi realizado em unidade especializada em patologia vertebromedular.

## RESULTADOS

No período entre 2004 e 2009, efetuaram-se 11 artrodeses atlantoaxiais no Centro Hospitalar do Porto. A maioria dos doentes operados (64%) eram do sexo feminino e 36% do sexo masculino. A média de idade foi de 55 anos à data da cirurgia, tendo o doente mais jovem 15 anos e o mais velho, 73 (Figura 4). A média de seguimento dos doentes foi de 18 meses. Dois doentes foram perdidos para seguimento por transferências para outras instituições hospitalares.

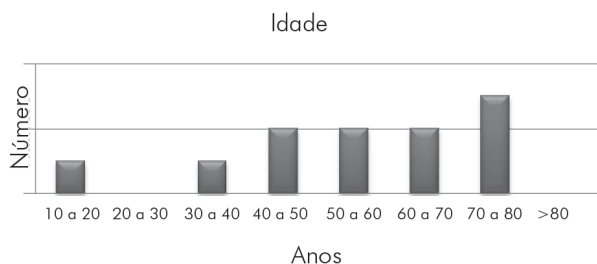


Figura 4  
Distribuição da idade dos doentes operados.

O diagnóstico de base foi de etiologia traumática em, aproximadamente, metade dos casos (um caso de fractura da odontoide, um caso de instabilidade ligamentar traumática e três casos de pseudoartrose da odontoide). Em um terço dos casos a etiologia da instabilidade atlantoaxial era inflamatória e um caso era de *os odontoideum* (Figura 5). Este é um ossículo com boas margens corticais, representando o processo odontoide, que não tem continuidade óssea com o corpo de C2. A etiologia é controversa entre adquirida e congénita. A etiologia, no entanto, não desempenha um papel importante no seu diagnóstico ou posterior orientação. Pacientes com *os odontoideum*, particularmente com sintomas neurológicos ou sinais de instabilidade, devem ser tratados com artrodesse atlantoaxial posterior (Figura 6).

A artrodesse posterior de Magerl foi o procedimento cirúrgico mais frequentemente utilizado (Figura 7). Em quatro doentes foram associados outros procedimentos cirúrgicos além da artrodesse posterior: em um doente foi realizada odontoidectomia transoral e em três, foram associadas artrodeses em outros níveis.

Aproximadamente 45% dos doentes apresentaram complicações no pós-operatório. Não houve registos de complicações vasculares nesta série. Não foram

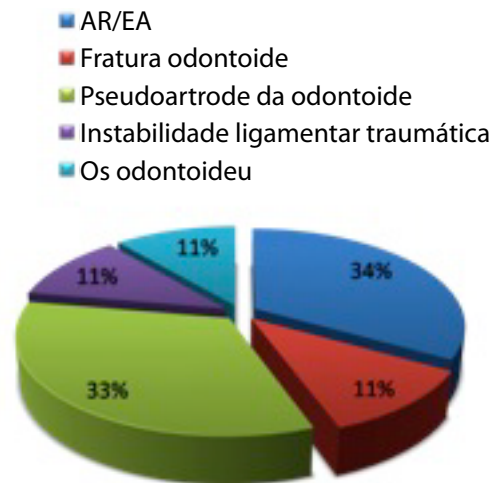


Figura 5  
Etiologia da instabilidade atlantoaxial.

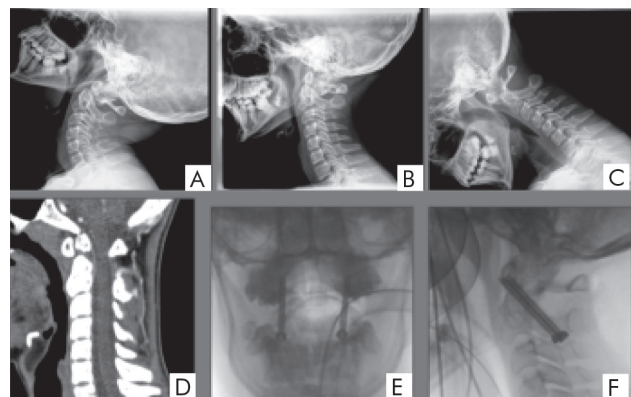


Figura 6  
Caso Clínico 1 – Rapaz de 15 anos de idade. Recorreu a consulta de Ortopedia por cervicalgia persistente, agravada há quatro anos após acidente de viação quatro anos antes, sem alterações no exame neurológico. (A, B e C) Radiografias de perfil da coluna cervical neutro e dinâmicas mostrando instabilidade anterior com o os subluxando anteriormente em relação ao corpo de C2. (D) Ressonância magnética nuclear cervical. (E e F) Imagens pós-operatórias com parafusos transarticulares do tipo Magerl. Por apresentar dor e instabilidade nos raios X dinâmicos, foi decidida artrodesse atlantoaxial do tipo Magerl, que decorreu sem intercorrências.

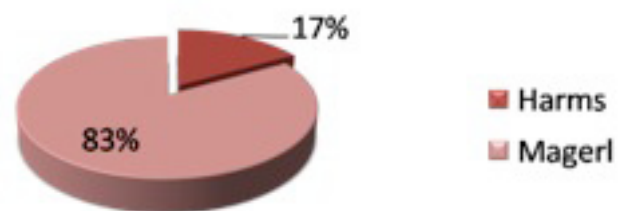
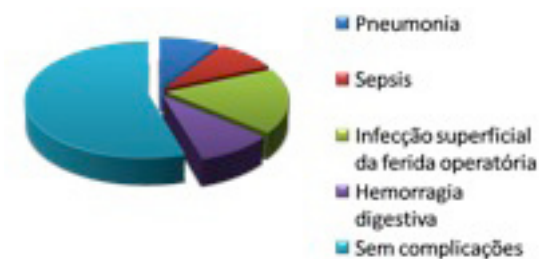
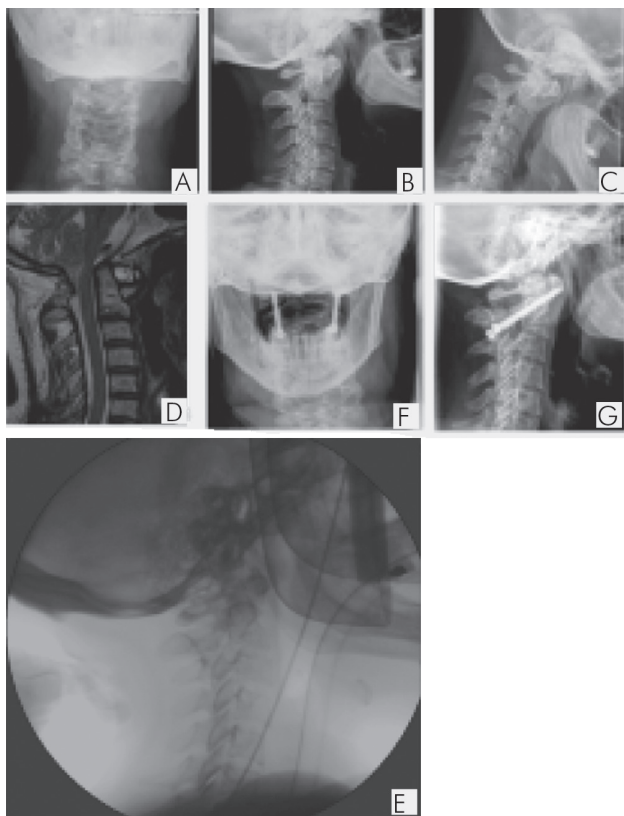


Figura 7  
Técnicas de artrodesse utilizadas.

registradas lesões neurológicas recorrentes. Ocorreu uma hemorragia digestiva alta por úlcera gástrica ao quinto dia de internamento na Unidade Vertebromedular do Centro Hospitalar do Porto. A maioria das complicações foi infecciosa (Figura 8).



**Figura 8**  
Cinquenta e cinco por cento dos doentes não tiveram complicações. Ocorreu um caso de hemorragia digestiva, dois casos de infecção superficial de ferida operatória que curaram com antibioticoterapia oral, um caso de sépsis por gram positivo e um caso de pneumonia hospitalar.

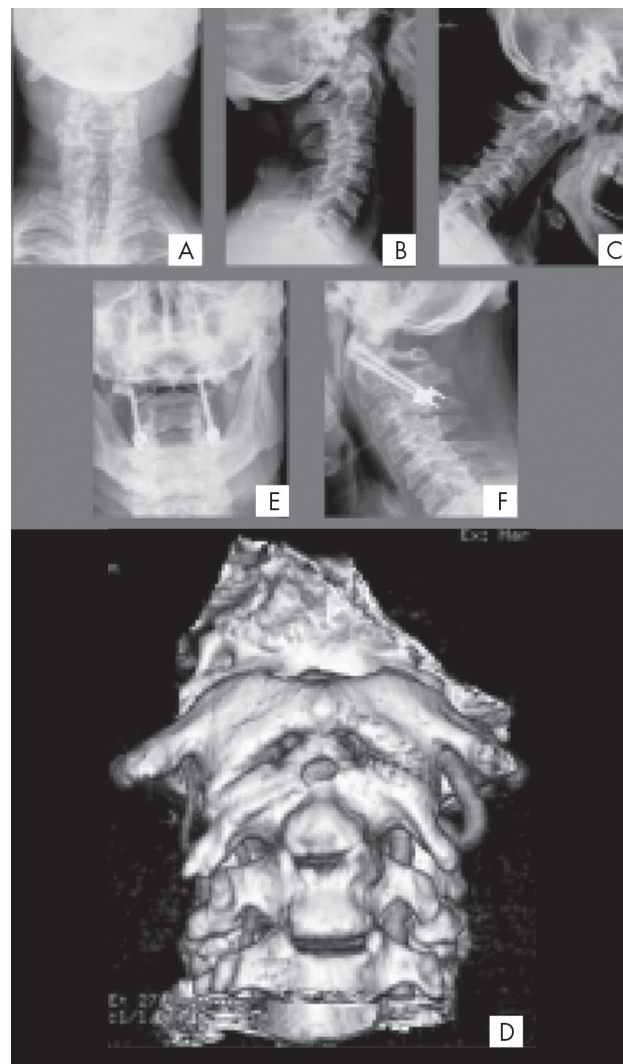


**Figura 9**  
Caso Clínico 2 – Mulher de 56 anos com instabilidade C1-C2 por artrite reumatoide. Embora essa doente tenha apresentado instabilidade acentuada e subluxação C1-C2, foi verificada a redução da luxação por compressão direta e, desse modo, foi possível a utilização de parafusos transarticulares.

A avaliação radiográfica pós-operatória revelou boa colocação dos implantes em todos os doentes. Os estudos radiográficos dinâmicos não revelaram mobilidade anormal em nenhum doente, e obteve-se uma taxa de consolidação de 100% aos seis meses.

Nenhum doente necessitou de revisão cirúrgica. Mesmo os casos de complicações infecciosas locais não necessitaram de remoção de implantes.

Apresentamos, em seqüências de imagens legendadas e brevemente explicadas, três casos clínicos com particularidades diagnósticas e terapêuticas (Figuras 6, 9 e 10).



**Figura 10**  
Caso Clínico 3 – No tratamento cirúrgico de pacientes com doenças inflamatórias, devemos considerar que as anomalias arteriais podem estar presentes. A angiografia por tomografia computadorizada permite identificar alterações da artéria vertebral, permitindo descrição da imagem e reconstrução tridimensional com utilidade na percepção das relações anatómicas com o osso. Reconhecendo antecipadamente um eventual risco de lesão, podemos planejar melhor e diminuir o risco de lesões arteriais. (A, B e C) Raios X pré-operatórios. (D) Identifica-se artéria vertebral direita anômala. (E e F) Raio X pós-operatório.

## DISCUSSÃO

A colocação de C1-2 parafusos não é isenta de riscos potenciais. Além de um profundo conhecimento da técnica cirúrgica, um planejamento pré-operatório minucioso é obrigatório para a segurança e sucesso.

O ligeiro aumento do número de artrodeses atlantoaxiais realizadas nos últimos anos parece estar relacionado tanto com o desenvolvimento técnico da imagiologia como com o aumento da confiança da equipa cirúrgica na utilização dessas técnicas.

A taxa de fusão de 100% é semelhante à relatada em outras séries envolvendo esses procedimentos<sup>10</sup>. Dickman e Sonntag<sup>11</sup> relataram uma taxa de fusão de 98% em 121 pacientes. Haid relatou fusão documentada em 96% dos 75 pacientes tratados com parafusos transarticular<sup>12</sup>.

Um estudo multicêntrico envolvendo uma centena de cirurgiões norte-americanos, membros do *American Association of Neurological Surgeons*, relatou a colocação de 2.949 parafusos C1-C2 em 1.318 pacientes. A taxa de lesão da artéria vertebral nesse grupo coletivo de cirurgiões experientes foi de 4,1% por paciente ou 2,2% por parafuso colocado. Houve uma taxa adicional de 0,8% das suspeitas, mas não foi confirmada<sup>13</sup>. Não foram detectadas em nossa pequena série falhas de material, parafusos mal colocados ou lesões da artéria vertebral.

Aproximadamente um terço dos pacientes de nossa série tinha doença reumática, o que apresenta um conjunto

de desafios particulares. Constatamos uma maior taxa de infecção associada a procedimentos múltiplos e aos doentes com doenças reumáticas de base.

Em nossa casuística, apenas uma criança foi operada. O desenvolvimento de desvio pós-operatório da coluna cervical subaxial e restrição de crescimento do canal vertebral nos níveis C1 e C2 são comuns após artrodesse atlantoaxial em crianças. Um mau alinhamento pós-operatório diminui durante o crescimento, possivelmente devido à remodelação da coluna cervical pediátrica, embora a remodelação do diâmetro do canal vertebral não possa ser esperado, realçando a importância da redução anatómica no momento da cirurgia<sup>14</sup>.

## CONCLUSÕES

As artrodeses posteriores da coluna cervical do tipo Harms ou Magerl foram excelentes em nossa série para controlar a instabilidade atlantoaxial. Ambas proporcionaram o ambiente adequado para a formação de fusão óssea.

Nesta série não foram registadas complicações vasculares, o que pode estar relacionado com o pequeno número de doentes avaliados e com o cuidadoso estudo pré-operatório com angiotomografia de todos os pacientes operados.

Doentes com indicações para artrodesse por instabilidade reumática apresentaram altas taxas de complicações infecciosas.

## REFERÊNCIAS

- Sorrenti L, Iamaguchi MM, Sposeto RB, Araújo MP, Iutaka AS, Barros-Filho TEP, et al. Estudo anatómico dimensional do arco posterior de C2 para a instrumentação com parafuso intralaminar. *Acta Ortop Bras*. 2009;17(4):219-23.
- Torretti JA, Sengupta DK. Cervical spine trauma. *Indian J Orthop*. 2007;41(4):255-67.
- Wang C, Yan M, Zhou H, Wang S, Dang G. Atlantoaxial transarticular screw fixation with morselized autograft and without additional internal fixation: technical description and report of 57 cases. *Spine (Phila Pa 1976)*. 2007;32(6):643-6.
- Song GS, Theodore N, Dickman CA, Sonntag VK. Unilateral posterior atlantoaxial transarticular screw fixation. *J Neurosurg*. 1997;87(6):851-5.
- Harms J, Melcher RP. Posterior C1-C2 fusion with polyaxial screw and rod fixation. *Spine (Phila Pa 1976)*. 2001;26(22):2467-71.
- Liu JK, Das K. Posterior Fusion of the subaxial cervical spine: indications and techniques. *Neurosurg Focus*. 2001;10(4):E7.
- Carvalho MF, Pereira CU, Leite RF, Monteiro JTS. Análise morfométrica do eixo e suas relações com a fixação transarticular C1-C2 por meio de parafusos. *J Bras Neurocir*. 2007;18(3):30-4.
- Madawi AA, Casey AT, Solanki GA, Tuite G, Veres R, Crockard HA. Radiological and anatomical evaluation of the atlantoaxial transarticular screw fixation technique. *J Neurosurg*. 1997;86(6):961-8.
- Nogueira-Barbosa MH, Defino HLA. Classificação das variações anatómicas do eixo relacionadas com a artrodesse atlantoaxial. *Coluna/Columna*. 2006;5(3):171-5.
- Gluf WM, Schmidt MH, Apfelbaum RI. Atlantoaxial transarticular screw fixation: a review of surgical indications, fusion rate, complications, and lessons learned in 191 adult patients. *J Neurosurg Spine*; 2005;2(2):155-63.
- Dickman CA, Sonntag VK. Posterior C1-C2 transarticular screw fixation for atlantoaxial arthrodesis. *Neurosurgery*. 1998;43(2):275-80.
- Haid RW Jr. C1-C2 transarticular screw fixation: technical aspects. *Neurosurgery*. 2001;49(1):71-4.
- Wright NM, Laurysen C. Vertebral artery injury in C1-2 transarticular screw fixation: results of a survey of the AANS/CNS section on disorders of the spine and peripheral nerves. *American Association of Neurological Surgeons/Congress of Neurological Surgeons*. *J Neurosurg*. 1998;88(4):634-40.
- Ishikawa M, Matsumoto M, Chiba K, Toyama Y, Kobayashi K. Long-term impact of atlantoaxial arthrodesis on the pediatric cervical spine. *J Orthop Sci*. 2009;14(3):274-8.

### Correspondência

Cristina Maria Varino de Sousa  
Rua da Praia, 204, 3º direito –  
Aguçadoura

Código postal 4495-031 – Póvoa de  
Varzim, Portugal

E-mail: crisvsousa@yahoo.com