

RAMOS DO ARCO AÓRTICO DE BUBALINOS

BRANCHES OF THE AORTIC ARCH OF BUFFALOES

Leandro Marcel Fernandes Cortellini¹ Márcia Rita Fernandes Machado²
Fabrício Singaretti de Oliveira³ Maria Angélica Miglino⁴ Silvana Martinez Baraldi Artoni²

RESUMO

Os ramos do arco aórtico (*Arcus aortae*) em bubalinos foram investigados neste trabalho. Assim, foram dissecadas as artérias oriundas desse arco previamente injetadas com solução corada de látex Neoprene 650® (Du Pont do Brasil S.A.) em 20 fetos dessa espécie, machos e fêmeas com idades entre 4 e 8 meses de gestação. Em 80% dos casos, observou-se que o tronco braquiocéfálico (*Truncus brachiocephalicus*) emite a artéria subclávia (*Arteria subclavia*) esquerda, artérias carótidas comuns (*Arteria carotis communis*) esquerda e direita, sem caracterizar tronco bicarotídeo (*Truncus bicaroticus*), e a artéria subclávia direita. As artérias subclávias direita e esquerda originam em comum o tronco costocervical (*Truncus costocervicalis*), a artéria cervical superficial (*Arteria cervicalis superficialis*), artérias axilares (*Arteria axillaris*) e artéria torácica interna (*Arteria thoracica interna*). Em 20% dos casos, o tronco braquiocéfálico origina a artéria subclávia esquerda em comum ao tronco costocervical esquerdo; em seguida, emite a artéria carótida comum esquerda e termina trifurcando-se em artéria carótida comum direita, artéria subclávia direita e tronco costocervical direito, sendo que as artérias subclávias direita e esquerda têm origem comum com as artérias cervical superficial, axilar e torácica interna, com a presença do tronco bicarotídeo, característico dos bovinos.

Palavras-chave: búfalos, aorta, arco aórtico, tronco braquiocéfálico.

SUMMARY

The branches of the aortic arch (*Arcus aortae*) of buffaloes were investigated in this study. Therefore, dissections were proceeded in previously injected arteries (using coloured Neoprene latex 650® - Du Pont do Brasil S.A.) of 20 buffalo fetuses, these males and females between four and eight months of gestation. In 80% of the cases it was observed that the brachiocephalic trunk (*Truncus brachiocephalicus*) gives off the left subclavian artery (*Arteria subclavia*) the right and left common carotid arteries (*Arteria carotis communis*) - being

absent the bicarotid trunk (*Truncus bicaroticus*) - and the right subclavian artery. The right and left subclavian arteries originate in common the costocervical trunk (*Truncus costocervicalis*), the cervical superficial artery (*Arteria cervicalis superficialis*), axillary artery (*Arteria axillaris*) and internal thoracic artery (*Arteria thoracica interna*). In 20% of the cases the brachiocephalic trunk originates the left subclavian artery in common with the left costocervical trunk, and after it does originate the left common carotid artery. It ends splitting up in three vessels: the right common carotid artery, the right subclavian artery and the right costocervical trunk, remembering that the right and left subclavian arteries have their origin commonly to the superficial cervical artery, the axillary artery and the internal thoracic artery, with the presence of the bicarotid trunk, which is characteristic of bovines.

Key words: buffaloes, aorta, aortic arch, brachiocephalic trunk.

INTRODUÇÃO

Há pouca informação sobre detalhes da vascularização dos bubalinos; a maioria dos autores fazem referência, dentre os grandes ruminantes, apenas aos bovinos. Considerando a importância econômica, clínica e experimental destes animais, descreve-se nesta oportunidade a ramificação do arco aórtico dos búfalos, buscando contribuir para o conhecimento da morfologia, em especial, com alguns aspectos da vascularização arterial dessa espécie.

Além das descrições sobre o arco aórtico e seus ramos nos eqüinos, animal padrão para a maioria dos Tratados de Anatomia Veterinária, SCHWARZE & SCHRÖDER (1972), para os ruminantes, descrevem que a artéria subclávia se comporta de forma semelhante a do eqüino, originando

¹Médico Veterinário Autônomo.

²Professor, Doutor, Departamento de Morfologia e Fisiologia Animal, Faculdade de Ciências Agrárias e Veterinárias de Jaboticabal (FCAVJ), UNESP, Via de Acesso Prof. Paulo Donato Castellane, 14870-000 Jaboticabal, SP. E-mail: mrfmachd@fcav.unesp.br

³Pós-graduando em Cirurgia Veterinária, FCAVJ, UNESP, Jaboticabal.

⁴Professor Titular, Chefe do Departamento de Cirurgia da Faculdade de Medicina Veterinária e Zootecnia da Universidade de São Paulo.

os mesmos vasos, tanto à direita como à esquerda e continuando-se diretamente como artéria axilar. Os autores ainda descrevem, particularmente para os ruminantes, que as artéria costocervical, cervical profunda e vertebral se originam em um tronco comum da artéria subclávia e esta ainda emite a artéria torácica interna, o tronco omocervical e a artéria torácica externa.

GETTY (1981) cita para os bovinos que o tronco braquiocefálico forma um ramo comum com a artéria subclávia esquerda sendo que a artéria subclávia direita difere um pouco na origem. O tronco braquiocefálico emite ramos para a cabeça, pescoço, membro torácico e porção cranial da cavidade torácica. O autor ainda relata que o padrão de ramificação das artérias subclávias direita e esquerda é simétrico, sendo seus ramos: tronco costocervical, artéria vertebral, artéria cervical superficial e artéria torácica interna. Em relação à artéria carótida comum, os autores escrevem que ela surge do tronco bicarotídeo, na superfície ventral da traquéia, originando diretamente a artéria carótida externa, além da artéria occipital que origina a artéria carótida interna (esta quase totalmente degenerada no adulto) e as artérias faríngeas ascendentes.

Para NICKEL *et al.* (1981), o arco aórtico dos bovinos dá origem a vasos que suprem a cabeça, pescoço, membro anterior e região cranial do tórax, bem como alguns órgãos torácicos. Esses vasos são descritos como as artérias subclávias direita e esquerda, e as artérias carótidas comum direita e comum esquerda, estando unidos pelo tronco braquiocefálico. Os autores descrevem que nos ruminantes a artéria subclávia esquerda origina-se anteriormente à origem da artéria subclávia direita. Estas artérias emitem o tronco costocervical, a artéria cervical superficial, a artéria axilar (continuação direta da artéria subclávia correspondente) e a artéria torácica interna. Em relação às artérias carótidas comum direita e comum esquerda, os autores relatam que esses vasos surgem em um tronco bicarotídeo ventral à traquéia e divide-se em artéria carótida interna e artéria carótida externa ventralmente às asas do atlas.

Na descrição do arco aórtico e seus ramos, DYCE *et al.* (1990) o fazem utilizando-se do cão (*Canis familiaris*) como padrão. Os autores descrevem que, além dos ramos coronários, a aorta emite o tronco braquiocefálico a partir do arco aórtico. Este tronco origina as artérias carótidas comum direita e comum esquerda, além das artérias subclávias direita e esquerda, sendo que estas artérias suprem estruturas da cabeça, pescoço, membro torácico e junção cervicotorácica. A artéria subclávia emite a artéria vertebral, tronco costocervical, artéria

torácica interna e artéria cervical superficial. Em relação às artérias carótidas comum direita e comum esquerda, os autores relatam que elas se originam a partir de um tronco bicarotídeo, conforme a descrição para o cavalo (*Equus caballus*) e dividem-se em artéria carótida interna e artéria carótida externa na altura da laringe.

Poucos são os trabalhos de pesquisa referentes ao assunto. PRASAD *et al.* (1973) citam, em suas observações, que o tronco braquiocefálico comum, após originar a artéria braquial esquerda, continua como tronco braquiocefálico por uma curta distância, originando a artéria braquial e estendendo-se como artéria bicarotídea, a qual se divide em artérias carótidas comum direita e comum esquerda na altura da região ventral da traquéia. A artéria carótida comum do búfalo, segundo os autores, após originar o ramo da artéria occipital, dividiu-se em artéria maxilar externa e artéria carótida externa, sendo a artéria faríngea um ramo da artéria occipital.

SOLIS & MAALA (1974) descrevem que o arco aórtico emite o tronco braquiocefálico comum, que por sua vez origina a artéria braquial esquerda e artéria braquiocefálica. Segundo os autores, esta artéria braquiocefálica origina o tronco bicarotídeo na altura do primeiro espaço intercostal e continua como artéria braquial direita. As artérias carótidas comum direita e comum esquerda partem desse tronco bicarotídeo. Os autores ainda relatam como ramos da artéria braquial as artérias dorsal, cervical profunda, vertebral, cervical inferior e torácica interna.

SINGH *et al.* (1985) descrevem que o tronco bicarotídeo está ausente no búfalo, ressaltando que a artéria carótida comum esquerda emerge, independentemente da artéria carótida comum direita, diretamente do tronco braquiocefálico, após a origem da artéria subclávia esquerda. Os autores ainda citam que no búfalo a artéria subclávia direita emerge juntamente com as artérias carótidas comum direita e comum esquerda e que seus ramos subsequentes ocorreram tão próximos da origem que não caracterizam um tronco principal da artéria subclávia.

MATERIAL E MÉTODOS

Para este estudo foram utilizados 20 fetos de búfalos, machos e fêmeas, sem raça definida, com idade fetal variando de 4 a 8 meses, obtidos de frigoríficos e matadouros de diversos lugares do Brasil. Após as peças congeladas serem recebidas no Laboratório de Anatomia da FCAV, Jaboticabal, procedeu-se ao descongelamento das mesmas em água corrente. Seguiu-se, então, a técnica de injeção de

vasos, utilizando-se solução de Látex Neoprene 650® corado (Du Pont do Brasil S.A.). Para tanto, foi feita uma incisão no 4º espaço intercostal e, após a exposição do segmento da aorta torácica descendente, este vaso foi canulado e injetado. As peças injetadas foram fixadas em solução de formalina 10% e conservadas em tanques com a mesma solução. Após as disseções e estudo das peças, foi feita a documentação fotográfica necessária.

RESULTADOS E DISCUSSÃO

Observou-se, em 80% dos casos estudados, que o tronco braquiocefálico emite a artéria subclávia esquerda (em origem comum ao tronco costocervical esquerdo), as artérias carótidas comum direita e comum esquerda, sem caracterizar tronco bicarotídeo, e a artéria subclávia direita (Figura 1). Já em 20% dos fetos deste estudo, observou-se que o

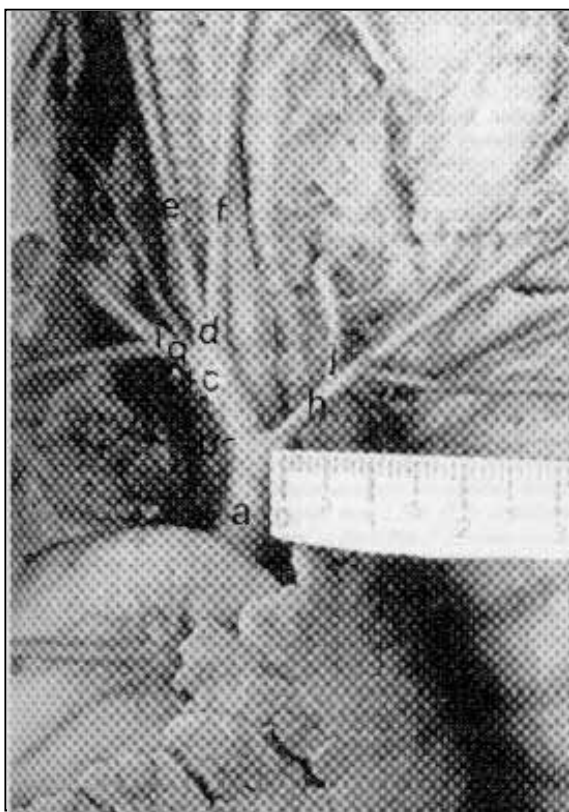

Figura 1 - Fotografia indicando as ramificações da Aorta de um feto de búfalo: Aorta (a), Tronco braquiocefálico (b), Artéria carótida comum direita (d), Artéria carótida comum esquerda (e), Artéria subclávia direita (f), Artéria axilar (h), Artéria torácica interna (i), Artéria cervical superficial (v), Tronco costocervical esquerdo (p), Artéria subclávia esquerda (q). Notar a ocorrência de origem comum (x) do tronco costocervical esquerdo com a artéria subclávia esquerda

tronco braquiocefálico emite a artéria subclávia esquerda, originando, em seqüência, o tronco bicarotídeo, característico dos bovinos, terminando por emitir a artéria subclávia direita; achados que diferem parcialmente das descrições de SCHWARZE & SCHRÖDER (1972), GETTY (1981), NICKEL *et al.* (1981) para os bovinos, de DYCE *et al.* (1990) em sua descrição genérica e dos relatos de PRASAD *et al.* (1973) e SOLIS & MAALA (1974), para bubalinos que registram a existência de tronco bicarotídeo nestas espécies. Porém, concorda, em parte, aos relatos de SINGH *et al.* (1985) que, ao observarem a ausência do tronco bicarotídeo em 14 dos 15 fetos bubalinos, consideraram este tronco ausente nesta espécie (Figura 2).

Em relação à artéria subclávia esquerda, as observações não estão de acordo com as descrições de SCHWARZE & SCHRÖDER (1972), GETTY (1981), NICKEL *et al.* (1981) e DYCE *et al.* (1990), ao relatarem não haver origem comum dessa artéria com o tronco costocervical esquerdo nos ruminantes; também não estão de acordo com o

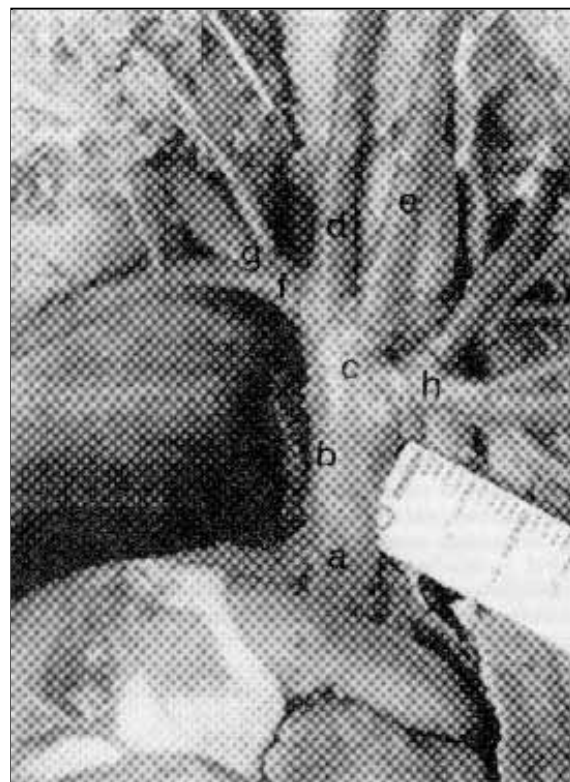


Figura 2 - Fotografia indicando os ramos do arco aórtico de um feto de búfalo: Arco aórtico (a), Tronco braquiocefálico (b), Tronco bicarotídeo (c), Artéria carótida comum direita (d), Artéria carótida comum esquerda (e), Artéria subclávia esquerda (f), Tronco costocervical esquerdo (g), Artéria cervical superficial (v), Artéria axilar (h), Artéria torácica interna (i).

estudo de SINGH *et al.* (1985) que, da mesma forma, relatam não haver origem comum dessa artéria com o tronco costocervical esquerdo nos bubalinos, considerando uma origem independente desses vasos no tronco braquiocefálico. PRASAD *et al.* (1973) e SOLIS & MAALA (1974) não fazem alusão à origem da artéria subclávia esquerda em seus relatos (Figura 2).

Igualmente às descrições dos tratadistas SCHWARZE & SCHRÖDER (1972), GETTY (1981), NICKEL *et al.* (1981) e DYCE *et al.* (1990) e aos achados de PRASAD *et al.* (1973), SOLIS & MAALA (1974) e SINGH *et al.* (1985), observou-se neste estudo as artérias subclávias direita e esquerda originando, respectivamente, as artérias cervicais superficiais direita e esquerda, as artérias axilares direita e esquerda e as artérias torácicas internas direita e esquerda (Figuras 1 e 2).

CONCLUSÕES

Do arco aórtico do búfalo, originam-se a artéria subclávia esquerda, as artérias carótidas comuns direita e esquerda e artéria subclávia direita, não havendo caracterização de tronco bicarotídeo na maioria dos casos, e a artéria subclávia esquerda apresenta origem comum com o tronco costocervical. As artérias subclávias direita e esquerda origi-

nam, em seqüência, as artérias cervical superficial, axilar e torácica interna.

REFERÊNCIAS BIBLIOGRÁFICAS

- DYCE, J.M., SACK, W.O., WENSING, C.I.G. **Tratado de anatomia veterinária**. Rio de Janeiro : Guanabara Koogan, 1990. p.233-238.
- GETTY, R. **Anatomia dos animais domésticos**. 5 ed. Rio de Janeiro : Interamericana, 1981. V.1. p.902-906.
- NICKEL, R., SCHUMMER, A., SEIFERLE, E. *et al.* **The circulatory system, the skin, and the cutaneous organs of the domestic mammals**. Berlin : Verlag Paul Parey, 1981. p.72-77, 99-100.
- PRASAD, J., BARNWAL, A.K., SINGH, L.P. *et al.* Anatomical studies on the common carotid artery of Indian buffalo (*Bos bubalis*). **Indian Journal of Animal Science**, v.43, n.10, p.925-930, 1973.
- SCHWARZE, E., SCHRÖDER, L. **Compendio de anatomia veterinária : aparato circulatorio y piel**. Zaragoza : Acribia, 1972. V. III. p.32-40.
- SINGH, H., SAIGAL, R.P., ROY, K.S. Comparative anatomical study on the Truncus brachiocephalicus in buffalo and cattle. **Indian Journal of Animal Sciences**, v.55, n.7, p.547-548, 1985.
- SOLIS, J.A., MAALA, C.P. The intrathoracic vessels of the philippine carabao (*Bos bubalis*). **The Philippine Journal of Veterinary Medicine**, v.12, n.1/2, p.1-11, 1974.