

## ABORTO E PLACENTITE MICÓTICA POR *Aspergillus fumigatus* EM UMA ÉGUA

### MYCOTIC PLACENTITIS AND ABORTION DUE TO *Aspergillus fumigatus* IN A MARE

#### - RELATO DE CASO -

David Driemeier<sup>1</sup> Giovana Peroni Finger<sup>2</sup> Andre Luiz de Araújo Rocha<sup>3</sup> Petra Garbade<sup>3</sup>  
Reginaldo José Diaz Rodrigues<sup>2</sup> Ricardo Costa Mattos<sup>4</sup>

#### RESUMO

É descrito um caso de placentite micótica e aborto em uma égua com 7 meses de gestação. Alterações macroscópicas incluíam subdesenvolvido, áreas brancas na placenta e espessamento da membrana cório-alantóide. No pulmão fetal havia duas nodulações com 1cm de diâmetro. Microscopicamente as lesões placentárias eram predominantemente necrótico-purulentas com focos de mineralização na placenta e trombose com inflamação purulenta no pulmão do feto. Hifas fúngicas septadas e ramificadas estavam presentes na placenta e também nos nódulos pulmonares. *Aspergillus fumigatus* foi isolado das lesões placentárias. O diagnóstico baseou-se nos achados histopatológicos e no isolamento do agente.

**Palavras-chave:** aborto, doenças de eqüinos, placentite micótica, *Aspergillus fumigatus*.

#### SUMMARY

A case of mycotic placentitis with abortion in a mare in the 7<sup>th</sup> month of gestation is described. Gross changes included an underdeveloped fetus, patch whitish areas in the placenta and thickening of the allantochorion. In the fetal lungs there were nodules of 1cm diameter. Histopathological changes consisted mainly of necrosuppurative placentitis with multifocal mineralization on the placenta and thrombosis with focal

suppurative inflammation in the fetal lung. Branching, septated fungal hyphae could be demonstrated in the placental lesions and in the lungs of the fetus. *Aspergillus fumigatus* was isolated from the placental lesions. Diagnosis was based on the histopathology and isolation of the agent.

**Key words:** abortion, equine diseases, mycotic placentitis, *Aspergillus fumigatus*.

#### INTRODUÇÃO

O gênero *Aspergillus* pertence a classe Deuteromycotina e é composto por espécies saprófitas. Algumas dessas espécies, podem ocasionalmente, causar doenças em animais sob condições de estresse, expostos à contaminação fúngica excessiva ou terapia prolongada com antimicrobianos e corticosteróides (TIMONEY *et al.*, 1988). Infecções por *Aspergillus* spp. ocorrem em animais e humanos. A via de infecção mais comum é a respiratória, não sendo transmissível de um animal para outro (CHANDLER *et al.*, 1980).

A maioria dos abortos, em eqüinos não é de origem infecciosa. As causas infecciosas representam

<sup>1</sup>Médico Veterinário, Professor Adjunto, Departamento de Patologia Clínica Veterinária, Faculdade de Veterinária (FAVET), Universidade Federal do Rio Grande do Sul (UFRGS), Setor de Patologia Veterinária. Caixa Postal 15094, 91540-000, Porto Alegre, RS, Bolsista CNPq 301076/93-6, Fax: 051 3191513. E-mail: Davetpat@vortex.ufrgs.br. Autor para correspondência.

<sup>2</sup>Departamento de Patologia Clínica Veterinária, FAVET-UFRGS.

<sup>3</sup>Departamento de Medicina Animal, FAVET-UFRGS.

<sup>4</sup>Mestrando Curso de Pós-graduação em Ciências Veterinárias - UFRGS.

em média 25% do total de abortos nessa espécie na Alemanha (BADER & MERCKT 1992). *Aspergillus fumigatus* é o fungo mais comumente isolado das placentites micóticas tanto em eqüinos como em bovinos (KENNEDY & MILLER, 1993). Os abortos micóticos são causados principalmente pelos gêneros *Aspergillus* e *Mucor*, sendo mais freqüentes em bovinos. Abortos micóticos são considerados a causa mais comum de abortos infecciosos em vacas no sudeste da Austrália (McCAUSLAND *et al.*, 1987). Em eqüinos os abortos por placentites micóticas ocorrem geralmente de forma esporádica, tendo sido registrada uma maior concentração da casuística em determinados períodos (HENSEL *et al.*, 1961; MAHAFFEY & ADAM, 1964).

A via de acesso do agente nos ruminantes é possivelmente hematôgena atingindo todos os placentomas de forma uniforme, enquanto que na égua, o agente atinge a placenta através do cêrsice. Essa via de acesso, evidencia-se pela predominância das lesões placentárias presentes na placenta localizada na região cervical, podendo, por vezes, estar restrita a esta área apenas (PRICKET, 1970; PIER *et al.*, 1972; KENNEDY & MILLER, 1993). Em ovinos a inoculação experimental de *Aspergillus fumigatus* por via intra-uterina não causou aborto, enquanto que a inoculação endovenosa na jugular causou aborto em 22 das 24 fêmeas inoculadas (PIER *et al.*, 1972). O presente trabalho relata a ocorrência de um caso de placentite micótica em uma égua por *Aspergillus fumigatus* no Rio Grande do Sul, Brasil.

## RELATO DO CASO

Em agosto de 1995 foi necropsiado um feto eqüino, da raça brasileira de hipismo macho abortado no 7º mês de gestação. Apresentava mau estado de nutrição e desidratação. Na membrana cório-alantóide, havia uma grande área brancacenta com parede espessada e delimitada por bordos avermelhados envolvendo aproximadamente metade da placenta (Figura 1). Nessa área havia formação de placas difteróides friáveis, facilmente destacáveis, envolvendo as vilosidades placentárias brancacentas. A superfície alantóide, evidenciava nodulações brancacentas multifocais de aproximadamente 0,5cm de diâmetro. Estas nodulações correspondiam a focos de necrose de toda a parede dos envoltórios placentários. O fígado do feto estava amarelado, aumentado de volume e com abundante quantidade de sangue fluindo na superfície de corte. O parênquima pulmonar apresentou dois pequenos nódulos esbranquiçados, de até 1 cm de diâmetro, palpáveis

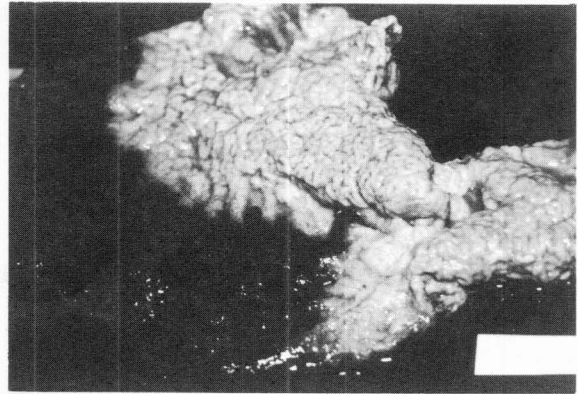


Figura 1- Placentite micótica. Aspecto brancacenta delimitado da placenta na superfície coriônica dos envoltórios fetais do potro.

sobre a superfície pleural. Foram colhidas amostras da placenta e órgãos do feto para exame histopatológico, micológico e bacteriológico. A fêmea não havia recebido nenhuma medicação no período próximo à época do aborto, apresentou um puerpério normal, porém não ficou prenhe na temporada seguinte.

Histologicamente, havia placentite necrótica supurativa com focos de mineralização em meio ao tecido necrótico e inflamação granulomatosa discreta no estroma das membranas fetais. Nas áreas necróticas, foram evidenciadas grande quantidade de hifas fúngicas pela coloração de Grocott (Figura 2) e Ácido Periódico de Schiff (PAS) (PROPHET *et al.*, 1992). As hifas eram ramificadas e septadas (Figura 3). No pulmão os nódulos detectados macroscopicamente correspondiam a duas áreas de trombose associadas à inflamação granulomatosa com

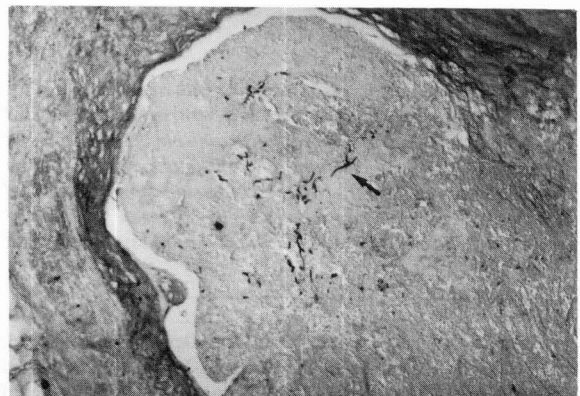


Figura 2- Presença de hifas fúngicas em meio ao tecido necrótico da superfície alantóide dos envoltórios fetais (Obj. 2,5).

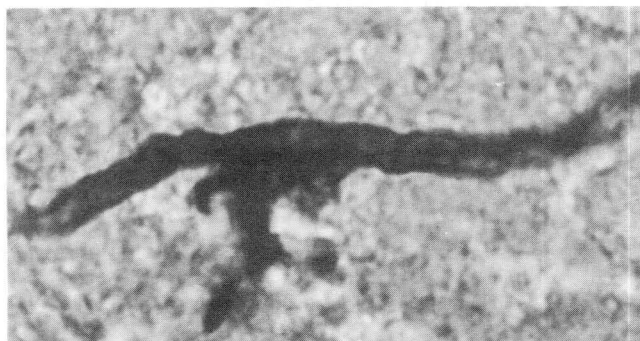

Figura 3- Corresponde a seta que indica a hifa septada e ramificada na figura 2. Obj. 100.

presença de pequeno número de hifas fúngicas semelhantes às da placenta. Os alvéolos pulmonares estavam colapsados (atelectasia fetal). No fígado havia degenerações gordurosa hepatocelular, discreta proliferação de ductos biliares e focos de hematopoese. Cordão umbilical e demais órgãos, do feto não apresentaram alterações histológicas.

As amostras de tecidos da placenta foram inoculadas em placas de ágar sangue (sangue ovino a 5%), em meio Sabouraud Dextrose Ágar e Sabouraud + cloranfenicol + cicloheximide e incubados a 25 e 37°C durante 15 dias. Os cultivos foram observados diariamente. O crescimento foi repicado em meio Sabouraud utilizado na técnica de cultivo em lâmina em câmara úmida a 25°C. Isolados da placenta, revelaram crescimento de fungos em grande quantidade em ambos os meios a partir do 4º dia. A colônia do fungo possuía uma coloração verde acinzentada com aspecto pulverulento. O aspecto microscópico do fungo corado com azul de algodão revelou hifas não pigmentadas, ramificadas e septadas bem como estruturas reprodutivas. No cultivo entre lâmina e lamínula encontrou-se estruturas reprodutivas compatíveis com a morfologia de *Aspergillus fumigatus* conforme descrito por CHANDLER *et al.* (1980). No exame bacteriológico não houve crescimento de qualquer microbiota patogênica.

## DISCUSSÃO

O diagnóstico de aborto com placentite causado por *Aspergillus fumigatus* baseou-se nas alterações histopatológicas à presença de hifas de fungos com morfologia compatível com a do gênero *Aspergillus*, e isolamento do agente da placenta. *Aspergillus* spp. estão disseminada na natureza e por isso o isolamento do agente em casos de aborto não é

por si só comprobatório da causa. Precisa ser confirmado histologicamente pela detecção de hifas com morfologia compatível associado às lesões placentárias. (PLAGEMANN *et al.*, 1992).

Nas infecções agudas, são vistas hifas de tamanho uniforme e ramificadas enquanto que nas formas crônicas, as hifas são mais curtas, globosas e de tamanho irregular (CHANDLER *et al.*, 1980). Hifas globosas e irregulares foram observadas também no presente caso. A presença de focos com mineralização segundo CHANDLER *et al.* (1980) é bastante característico e freqüente na infecção dos tecidos por *Aspergillus* spp. Ocorre nas áreas onde formas de frutificação e hifas estão associadas ao tecido necrótico. Esses precipitados são compostos por sais de cálcio formados a partir do ácido oxálico produzido pelo próprio fungo e cálcio presente no tecido.

Abortos micóticos em éguas, embora existam poucos relatos, também têm ocorrido nos meses de inverno, como o presente caso. Nos países de clima frio, este fator é atribuído a um período diário mais prolongado de estabulação dos animais, aumentando assim as possibilidades de contaminação vaginal pelo fungo (HENSEL *et al.*, 1961; PLAGEMANN *et al.*, 1992). Nos bovinos a sazonalidade com predominância de abortos micóticos no inverno, pode ser melhor avaliada devido a sua maior prevalência, e atinge 2 - 20% do total dos abortos (HILLMAN, 1969; WILLIAMS *et al.*, 1977; KNUDTSON & KIRKBRIDE, 1992).

O tamanho reduzido do feto é atribuído à placentite que possivelmente causou de nutrição inadequada do aborto. Essas alterações são classificadas como insuficiência placentária crônica e se devem a deficiência nutritiva e hipoxia resultantes de lesões placentárias focais (MAHAFFEY & ADAMS, 1964; PRICKET, 1970).

O achado de focos de placentite fortemente demarcados, indica que a via de acesso do agente foi transcervical. As lesões pulmonares focais indicam uma possível disseminação hematogênica embólica do foco primário da placenta, através do cordão umbilical. A disseminação de fungos do gênero *Aspergillus* pelo organismo pode ser rápida devido à predileção que o agente tem em invadir vasos (CHANDLER *et al.*, 1980). Alterações pulmonares não são infreqüentes e são citadas também por outros autores em abortos micóticos causados por *Aspergillus* sp. em éguas (HENSEL *et al.*, 1961; MAHAFFEY & ADAM, 1964).

## REFERÊNCIAS BIBLIOGRÁFICAS

- BADER, H., MERKT, H. Mikrobiell bedingte Fruchtbarkeitsstörungen bei der Stute **Tierärztl Umschau**, v.47, p.67-72, 1992.
- CHANDLER, F.W., KAPLAN, W., AJELLO, L. A. **Colour atlas and textbook of the histopathology of mycotic diseases**. Wolfe, Lochem, 1980. 333p.
- HENSEL, L., BISPING, W., SCHIMMELPFENNIG, H. Aspergillusabort beim Pferde. **Berl Münch tierärztl Wschr**, v.74, p.290-293, 1961.
- HILLMAN, R.B. Bovine mycotic placentitis in New York State. **Cornell Vet**, v.59, p.269-288, 1969.
- KENNEDY, P.C., MILLER, R.B. The female genital system In: JUBB, K.V.F.; KENNEDY, P.C., PALMER, N. **Pathology of domestic animals**. San Diego: Academic Press, 1993, cap.4, vol.2, p.349-470.
- KNUDTSON, W.U., KIRKBRIDE, C.A. Fungi associated with bovine abortion in the northern plains states (USA). **J Vet Diagn Invest**, v.4, p.181-185, 1992.
- MAHAFFEY, L.W., ADAM, N.M. Abortions associated with mycotic lesions of the placenta in mares. **J Am Vet Med Assoc**, v.144, n.1, p.24-32, 1964.
- McCAUSLAND, I.P., SLEE, K.J., HIRST, F.S. Mycotic abortion in cattle. **Aust Vet J**, v.64 p. 129-132, 1987.
- PIER, A.C., CYSEWSKI, S.J., RICHARD, J.L. Mycotic abortion in ewes produced by *Aspergillus fumigatus*: intravascular and intrauterine inoculation. **Am J Vet Res**, v. 33, p. 349-356, 1972.
- PLAGEMANN, O., WEBER, A., SINGER, H. *Aspergillus fumigatus* Fresenius als Abortusursache bei zwei Vollblutpferden. **Tierärztl Umschau**, v.47, p.881-882, 1992.
- PRICKETT, E.M. Abortion and placental lesions in the mare. **J Am Vet Med Assoc**, v. 157, p.1465-1470, 1970.
- PROPHET, E.B., MILLS, B., ARRINGTON, J.B. *et al.* **Laboratory methods in histotechnology**. Armed Forces Institut of Pathology, Washington D.C. 1992. 278p.
- TIMONEY, J.F., GILLESPIE, J.H., SCOTT, F. W. *et al.* **Hagan and Bruner's Microbiology and Infectious Diseases of Domestic Animals**. 8 ed. Ithaca: Cornell University Press. 1988. Cap.37, p.407-409.
- WILLIAMS, B.M., SHREEVE, B.J., HEBERT, C.N. *et al.* Bovine mycotic abortion: Some epidemiological aspects. **Vet. Rec**. v.100, p.382-385, 1977.