

# Mecânica intrusiva gera forças de inclinação e estímulos ortopédicos com reposicionamento dentário e remodelação óssea simultâneos

## OU

### *Na mecânica intrusiva não se aplica forças de intrusão, mas obtém-se o efeito intrusivo*

Alberto Consolaro\*, Laurindo Furquim\*\*

#### Resumo

As agressões de baixa intensidade e longa duração no periósteo induzem a formação de novas camadas e podem aumentar o volume do osso e mudar sua forma. Nas mecânicas intrusivas, a inclinação natural das raízes propicia que os movimentos dentários sejam de inclinação. Ao mesmo tempo que promove forças de compressão do ligamento periodontal dos dentes submetidos a esse tipo de mecânica, em outras áreas ocorrem forças de tensão com deflexão. Esses efeitos também envolvem as superfícies externas, visto que a espessura do osso no processo alveolar é pequena e pode levar à formação de novas camadas, incluindo a parte mais cervical da crista óssea alveolar. Nas mecânicas intrusivas, ocorre uma remodelação alveolar de natureza ortodôntica associada a uma modificação da estrutura óssea interna e externa, atendendo a demandas de forças com características ortopédicas. O efeito intrusivo nas mecânicas ditas intrusivas pode ser o resultado da remodelação alveolar induzida pelas forças de inclinação e da modificação do volume ósseo decorrente da formação óssea subperiosteal na parte externa do processo alveolar. Provavelmente, estudos imaginológicos apurados, com tomografias computadorizadas de alta precisão, poderão captar esses fenômenos subperiosteais em futuros trabalhos envolvendo pacientes antes e depois da aplicação das mecânicas intrusivas.

**Palavras-chave:** Intrusão. Ortodontia. Ortopedia. Periósteo.

A intrusão frequentemente é citada como uma causa de grande risco para a reabsorção radicular apical e na região inter-radicular nas bifurcações<sup>2</sup>. Esse risco seria muito maior do que em outros tipos de movimentos dentários. Embora sugira-se que a reabsorção radicular apical depende

da intensidade dos movimentos ortodônticos<sup>10</sup>, muitos estudos revelam que não há relação entre as reabsorções dentárias e a intrusão<sup>3,5,6,7,11,12</sup>. Carrillo et al.<sup>2</sup>, em 2007, aplicaram aparelhos específicos, com ancoragem absoluta por placas e implantes osseointegrados, em dentes de cães

**Como citar este artigo:** Consolaro A, Furquim L. Mecânica intrusiva gera forças de inclinação e estímulos ortopédicos com reposicionamento dentário e remodelação óssea simultâneos. Dental Press J Orthod. 2011 Sept-Oct;16(5):20-9.

» Os autores declaram não ter interesses associativos, comerciais, de propriedade ou financeiros que representem conflito de interesse, nos produtos e companhias descritos nesse artigo.

\* Professor Titular da Faculdade de Odontologia de Bauru e da Pós-graduação da Faculdade de Odontologia de Ribeirão Preto – USP.

\*\* Professor Doutor da Universidade Estadual de Maringá (UEM).

e não verificaram, imaginologicamente, reabsorções radiculares — que, quando observadas, foram consideradas insignificantes, apesar da constatação de que houve efeitos intrusivos.

Os resultados experimentais de Carrillo et al.<sup>2</sup> foram semelhantes aos obtidos por outros autores<sup>4,5,9</sup>, mesmo quando os dentes foram microscopicamente observados após intrusões de 4 e 7 meses. Microscopicamente, as pequenas reabsorções radiculares eram pequenas e localizadas na região apical e nas bifurcações dos molares de cães, e não ofereciam imagens confiáveis para um diagnóstico preciso. Trabalhos clínicos com efeitos intrusivos importantes também revelam que o índice de reabsorção dentária foi muito baixo ou inexistente<sup>1,8</sup>.

Forças intrusivas puras em Ortodontia existem apenas experimentalmente e, nesses trabalhos, as evidências revelam que, quando ocorrem reabsorções nos ápices e bifurcações desses dentes, são detectáveis apenas microscopicamente, e imaginologicamente não são diagnosticáveis<sup>2,4,5,9</sup>. Os resultados desses trabalhos revelam ainda que, quando eliminadas essas forças intrusivas, os tecidos vizinhos rapidamente promoviam o reparo das áreas reabsorvidas.

No presente trabalho, procuraremos fundamentar biologicamente o porquê da intrusão pura — como uma das forças ortodônticas — não ser gerada nos tratamentos, mesmo quando se aplicam as conhecidas mecânicas intrusivas, pelas quais se obtêm os efeitos intrusivos clinicamente muito importantes. Para essa fundamentação conceitual da mecânica intrusiva, é importante revisar os conceitos da biologia óssea quanto à origem, estrutura e funções dos constituintes dentários e maxilares envolvidos nessa importante opção no planejamento dos tratamentos ortodônticos.

## **OSSO E TECIDO ÓSSEO: NÃO REPRESENTAM A MESMA COISA!**

Os ossos representam estruturas anatômicas cons-

tituídas por tecidos diferentes que interagem para desempenhar suas funções, e são eles:

- a) Tecido ósseo, um tecido conjuntivo especializado, cuja matriz orgânica depositada e mineralizada forma duas estruturas típicas: as corticais e as trabéculas, que, no conjunto, recebem o nome de trabeculado. Na matriz óssea mineralizada, numerosas células — os osteócitos (Fig. 1, 2, 3) — estão incluídas em lacunas nominadas de osteoplastos.
- b) Tecido hematopoiético na medula óssea, com produção das células sanguíneas e plaquetas, pode durar até o final da vida ou se encerrar precocemente. Em adultos, nos maxilares, a medula óssea persiste hematopoieticamente ativa apenas no túber da maxila, ângulo mandibular e côndilo da mandíbula; em cortes macroscópicos, tem a cor vermelha. À medida que se atrofia, a medula óssea vermelha é substituída nos espaços medulares por tecido adiposo e/ou conjuntivo fibroso; e, macroscopicamente, tem cor amarelada. A medula óssea, especialmente a hematopoieticamente ativa, tem muitas células indiferenciadas ou células-tronco, assim como contém as células primitivas que dão origem aos vários tipos de leucócitos, hemácias e às plaquetas.
- c) Tecido conjuntivo fibroso representado pelo periósteo (Fig. 1, 3), uma verdadeira interface estrutural e funcional do osso com os tecidos moles periféricos, especialmente músculos e tendões. O endósteo, rico em osteoblastos e células osteoprogenitoras de reserva ou células-tronco teciduais, é considerado uma fina membrana de tecido conjuntivo quase inseparável do osteoide (uma delicada camada de matriz óssea não mineralizada sobre as superfícies trabeculares) e se continua externamente com o tecido medular hematopoiético, adiposo ou fibroso.

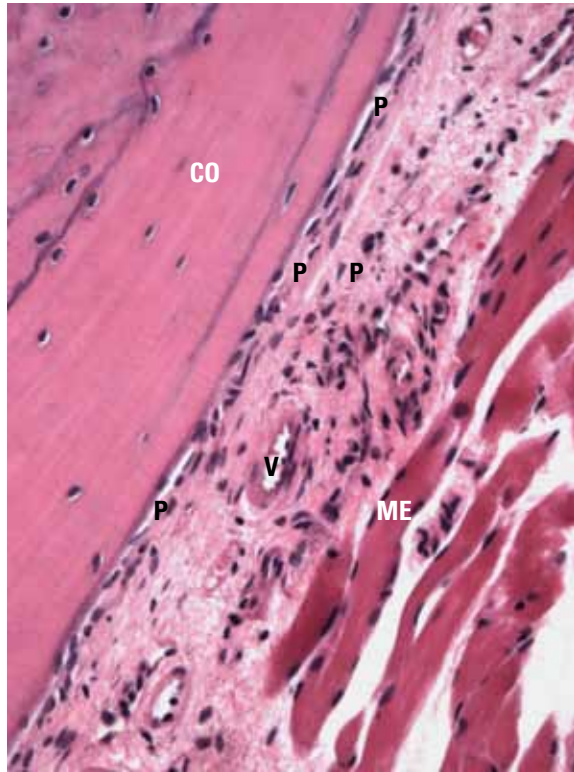


FIGURA 1 - Na superfície da cortical óssea (CO), o periosteio revela numerosas células de natureza óssea, especialmente osteoblásticas e de reserva, com grande potencial osteogênico. O periosteio (P) ainda distribui os vasos sanguíneos (V) e, externamente, apresenta matriz extracelular, inclusive fibras colágenas, que interagem estrutural e funcionalmente com os músculos esqueléticos (ME) e tendões, além de outros tecidos moles. (H.E.; 20X).

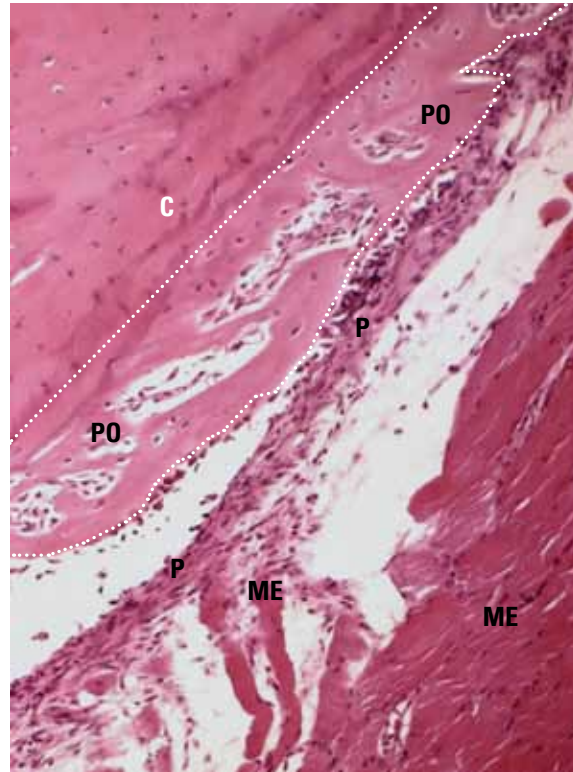


FIGURA 2 - Quando estimulado por agentes de baixa intensidade e longa duração, como forças leves e duradoras, associadas ou não à deformação óssea, o periosteio (P) reage aposicionando na interface com o osso novas camadas de tecido ósseo com um padrão lamelar e paralelo à superfície cortical (C), um quadro denominado de periostite ossificante (PO, entre linhas tracejadas). Mais perifericamente, notam-se fibras musculares esqueléticas associadas à parte externa do periosteio (ME). (H.E.; 20X).

## O CONCEITO E AS FUNÇÕES DO PERIÓSTEO

As superfícies ósseas estão recobertas, revestidas e protegidas pelo periosteio (Fig. 1, 3). Externamente, essa membrana de tecido conjuntivo é muito fibrosa, a ponto de dificultar o seu descolamento durante os procedimentos cirúrgicos, requerendo o uso de instrumentos especiais. O periosteio está firmemente aderido ao osso por fibras colágenas de inserção que atravessam sua interface interna rica em vasos, células jovens e sintetizadoras de matriz. O suprimento sanguíneo necessariamente passa pelo periosteio para chegar até as demais partes de um osso (Fig. 1).

O periosteio tem várias funções, entre as quais pode-se destacar a inserção dos tecidos moles, em

especial dos músculos e, mais especialmente ainda, dos tendões. É a partir das contrações e transmissão de forças aos ossos que os movimentos corporais ocorrem. Nas áreas de inserção muscular, as estruturas ósseas são mais espessas, como o trabeculado, mais denso para atender à demanda funcional mecânica aumentada.

As fibras colágenas do tecido conjuntivo periosteal se unem ao músculo por continuidade com o epimísio (Fig. 1, 3), uma membrana conjuntiva que reveste ou enfeixa as fibras musculares esqueléticas. O epimísio, por sua vez, se une — via matriz extracelular e proteínas de membrana — ao sarcolema, ou membrana citoplasmática da fibra ou célula muscular.

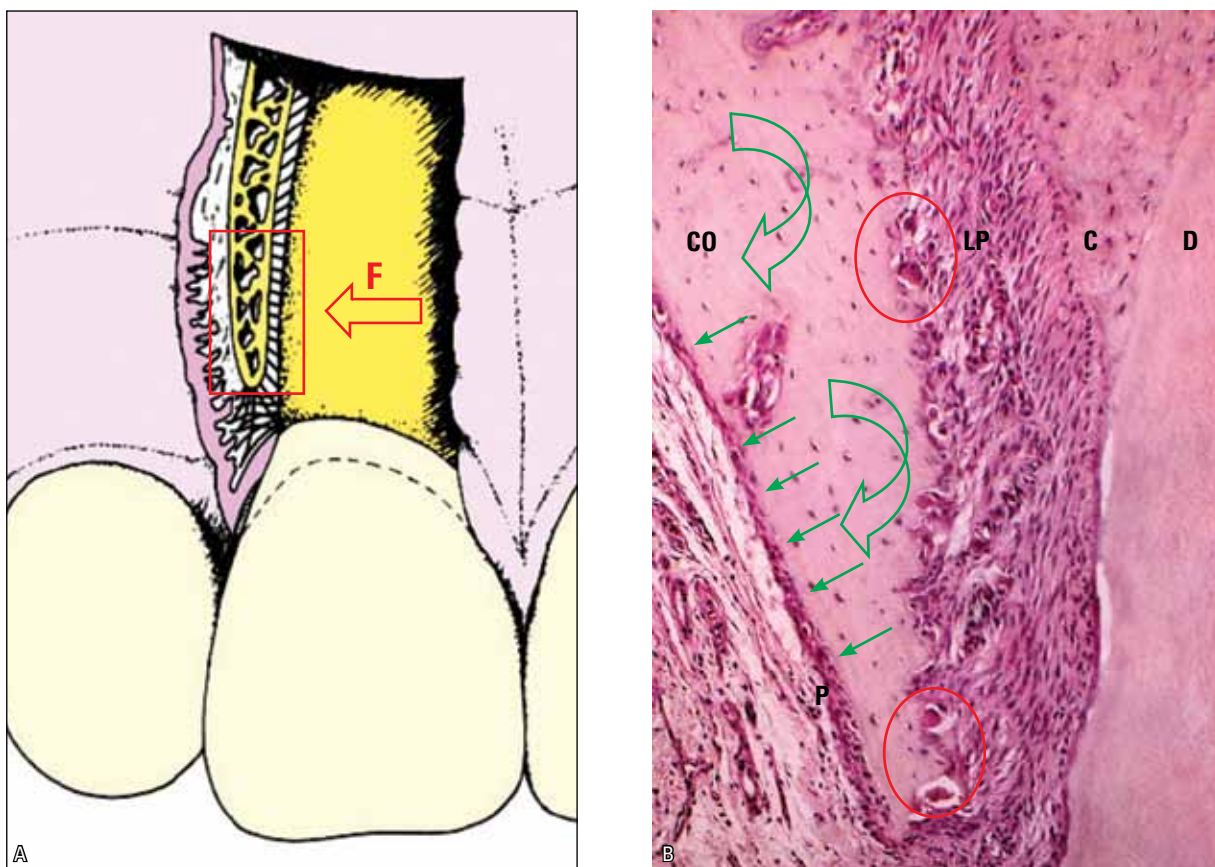


FIGURA 3 - Durante a movimentação ortodôntica, as forças (F) podem promover deflexão (setas curvas) do processo alveolar vestibular e estimular a neoformação óssea subperiosteal (setas) na interface do periosteio (P) com a cortical óssea (CO), enquanto na face periodontal tem-se a reabsorção óssea frontal, caracterizada pelas unidades osterremodeladoras e seus clastos (círculos). C=cemento; D=dentina; LP=ligamento periodontal. (H.E.; 20X).

Quando ocorre uma contração muscular, as forças musculares são transmitidas aos ossos pela ligação que o tecido conjuntivo faz entre o periosteio e epimísio. Em alguns casos, as forças são intensas e muito concentradas, necessitando-se de um tecido conjuntivo mais fibroso, organizado especificamente para esse fim, na forma de tendões. Os tendões representam fitas ou cordões fibrosos pelos quais os músculos se ligam aos ossos ou outros órgãos. São fundamentais para se manter o equilíbrio estático e dinâmico do corpo, pela transmissão das forças musculares aos ossos e articulações. O conjunto do esforço de diversos grupos de músculos produz movimentos de flexão, extensão, rotação, abdução, adução e circundação.

A capacidade reacional do periosteio frente a qualquer agressão ou estímulo de baixa intensidade e longa duração promove o depósito de novas camadas ósseas no local, como verdadeiras cascas de cebola na interface com a cortical (Fig. 2 a 5). Isso pode ocorrer nas deflexões e deformações graças à elasticidade óssea, ainda que seja limitada; frente à tensão, pressão, inflamações discretas e persistentes, hematomas subperiosteais, assim como procedimentos operatórios ou qualquer outro tipo de agressão de baixa intensidade e longa duração. Durante o movimento dentário induzido das corticais alveolares vestibulares e linguais, as deflexões ósseas promovem nesses locais a formação de novas camadas ósseas subjacentes ao periosteio.

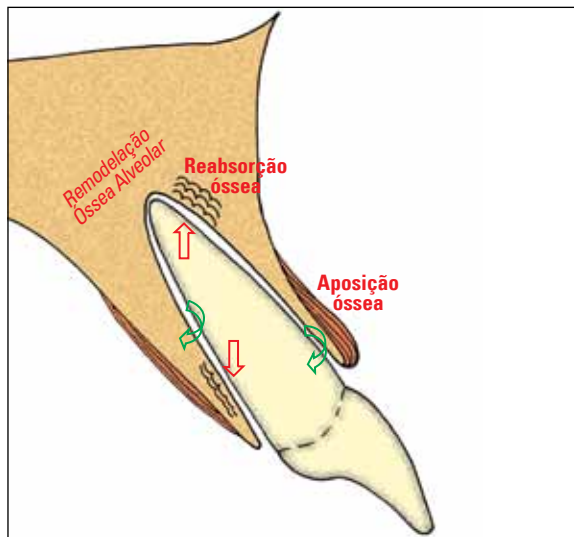


FIGURA 4 - A mecânica intrusiva promove forças de inclinação em função da inclinação natural das raízes nos dentes anteriores monorradicados. A reabsorção óssea na face periodontal ocorre nas áreas de compressão do ligamento periodontal (setas retas); e a aposição óssea, na região de estiramento das fibras (setas curvas), inclusive na interface periosteal vestibular. A deflexão e a deformação óssea também estimulam ou aceleram a remodelação óssea alveolar, propiciando uma nova posição do dente no alvéolo em relação aos demais e promovendo um efeito intrusivo.

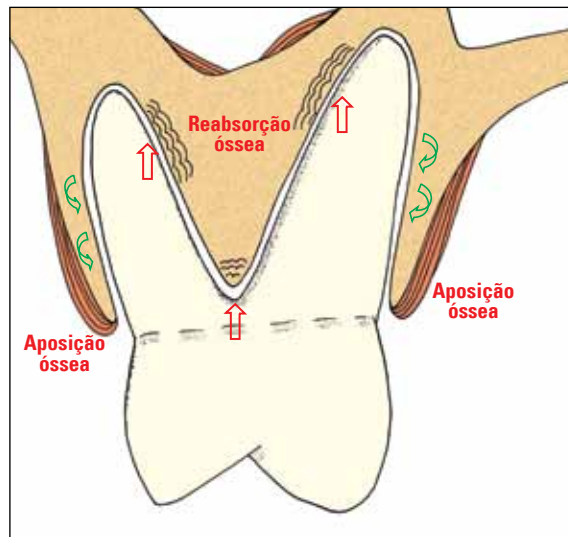


FIGURA 5 - A mecânica intrusiva promove forças de inclinação em função da inclinação natural das raízes a partir da região cervical dos dentes multirradicados. A reabsorção óssea na face periodontal ocorre nas áreas de compressão do ligamento periodontal (setas retas); e a aposição óssea, na região de estiramento das fibras (setas curvas), inclusive na interface periosteal vestibular. A deflexão e a deformação óssea também estimulam ou aceleram a remodelação óssea alveolar, propiciando uma nova posição do dente no alvéolo em relação aos demais e promovendo um efeito intrusivo.

Na patologia humana, quando ocorre formação de novas camadas corticais subperiosteais de natureza reacional à distância ou na periferia de um foco infeccioso, como lesões periapicais e osteomielites, o quadro comumente é referido como Osteomielite de Garrè, um termo que deve ser abandonado pois, na realidade, trata-se de uma Periostite Ossificante (Fig. 2, 4, 5). O quadro não representa uma osteomielite e nem foi Garrè que o descreveu na literatura, como às vezes é referido.

#### TECIDO ÓSSEO PRIMÁRIO E SECUNDÁRIO: FUNÇÕES E CARACTERÍSTICAS DISTINTAS

O tecido ósseo pode ser classificado, quanto ao seu momento de formação, em primário e secundário. O tecido ósseo primário também é conhecido como osso embrionário e até como osso imaturo. Sua síntese se faz por células osteoblásticas jovens e recém-diferenciadas que, rapidamente, depositam uma matriz aleatoriamente distribuída

para ocupar e preencher espaços com tecido ósseo.

As trabéculas formadas por tecido ósseo primário são curtas, romboides e ricas em células osteocíticas no interior e com numerosos osteoblastos dispostos em paliçada na superfície. A distribuição das trabéculas de tecido ósseo primário tende a ser irregular ou aleatória, com uma função primordial de preenchimento de espaços inicialmente ocupados por coágulo sanguíneo, tecido de granulação e tecido conjuntivo jovem. O tecido ósseo primário não tem como função principal atender às demandas funcionais mecânicas de uma região.

Do ponto de vista estrutural, o osso primário caracteriza-se pelo baixo grau de densidade mineral e grande capacidade de renovação e remodelação. O osso primário representa uma ferramenta muito importante para o organismo preencher rapidamente os espaços decorrentes de fraturas e cirurgias ósseas de um modo geral, e os alvéolos dentários depois das exodontias.

Uma vez estabelecida a sua função de preenchimento, o osso primário, estimulado pelas demandas funcionais, será gradativamente substituído pelo osso secundário.

O osso secundário também é conhecido como osso do adulto ou até como osso maduro. A função primordial do osso secundário, ou maduro, está em atender as demandas funcionais mecânicas. Para isso, utiliza-se da sua constante remodelação para adaptar suas estruturas às forças e outros estímulos aplicados. As estruturas serão mais finas, delicadas ou espessas e robustas de acordo com a frequência e intensidade dos estímulos. Esses estímulos podem aumentar ou diminuir a densidade das trabéculas, deixando o trabeculado ósseo mais ou menos esclerosado. As suas corticais podem variar sua espessura, adaptando-se às exigências funcionais do local.

O osso remodela-se independentemente de estímulos mecânicos aplicados, muito embora esses possam acelerar esse *turnover*. A remodelação óssea constante está relacionada com a sua função de depósito de minerais para manter os níveis sanguíneos de cálcio, por exemplo, dentro de uma faixa normal para o metabolismo celular de todos os tecidos. O cálcio representa o íon mais importante em nosso metabolismo celular; dessa forma, seus níveis de disponibilidade sanguínea devem ser mantidos a qualquer custo, visto ser vital para o organismo.

### LIGAMENTO PERIODONTAL: O PERIÓSTEO ALVEOLAR INTERNO

Na superfície óssea da cortical alveolar, não temos o periósteo organizado como nos demais ossos. O papel periosteal é exercido pelo ligamento periodontal, uma membrana de tecido conjuntivo altamente organizado a partir de delicada, detalhada e intrincada distribuição das fibras colágenas (Fig. 3). O ligamento periodontal une funcionalmente o cemento da superfície radicular ao osso fasciculado que constitui a parte mais interna da cortical óssea alveolar.

Do volume periodontal, 50% são vasos sanguíneos, especialmente vênulas de paredes bem finas e permeáveis. A espessura do ligamento periodontal varia de 0,2 a 0,4mm, com uma média de 0,25mm.

As fibras colágenas periodontais se unem ao cemento fusionando-se ou em continuidade com esse tecido à base de colágeno, depositado em lamelas na superfície radicular paralelamente ao longo eixo radicular. Da mesma forma, as fibras colágenas periodontais fusionam-se e se continuam com o constituinte orgânico do osso fasciculado que reveste a superfície alveolar interna.

De permeio às fibras colágenas e rede vascular periodontal, o ligamento apresenta uma rede, semelhante à do cesto de basquetebol, constituída pelos restos epiteliais de Malassez — caracterizados por cordões de 4 a 8 células epiteliais de espessura e 20 de comprimento. A função desses restos está em manter uma concentração mínima de EGF (fator de crescimento epitelial) no ligamento periodontal para que a superfície alveolar seja continuamente estimulada a ser reabsorvida, para manter a espessura média do espaço periodontal. O EGF constitui-se em um dos fatores locais que estimulam a reabsorção óssea em condições fisiológicas.

Quando ocorrem fenômenos de estiramento das fibras periodontais, isso se reflete indiretamente na parte externa do osso alveolar, promovendo novas camadas de osso subperiosteais (Fig. 4, 5). Quando ocorrem, há uma distensão, deflexão ou deformação do osso alveolar no local onde o dente está sendo inclinado ou distendido. Esse fenômeno tem, portanto, uma natureza ortopédica no contexto dos conceitos que o distingue dos fenômenos ortodônticos.

### OSSO FASCICULADO: O COMPONENTE DENTÁRIO MAIS EXTERNO NA RAIZ

Na superfície radicular, o cemento é depositado em camadas lamelares por entre as quais permanecem linhas basofílicas de aposição alternada,

assim como muitos cementoblastos acabam por ser incluídos na matriz e passam a ser chamados de cementócitos. No interior do cimento, as lacunas onde residem os cementócitos ou cementoplastos têm a forma de uma aranha, com numerosos canalículos preenchidos por prolongamentos citoplasmáticos. Os cementócitos procuram uma intercomunicação em rede em seus prolongamentos, especialmente na metade apical das raízes dentárias.

O cimento, ligamento periodontal e osso fasciculado têm a mesma origem embrionária: o folículo ou saco dentário. O folículo dentário representa um verdadeiro embrulho tecidual do germe dentário, fazendo parte dele. No centro do germe dentário, está o órgão do esmalte e a papila dentária; ao seu redor, o folículo dentário relaciona-se e faz interface com o tecido ósseo vizinho.

A parte mais interna do folículo dentário dá origem ao cimento; e a parte mais externa, ao osso fasciculado ou osso alveolar propriamente dito, que recobre ou reveste a superfície interna do alvéolo dentário, soldando-se — em um dente completamente irrompido — com o osso maduro da cortical óssea alveolar. A parte intermediária do folículo dentário dá origem ao ligamento periodontal.

A estrutura do osso fasciculado, em cortes microscópicos, se assemelha à do cimento, embora seja grosseiramente desorganizada. Notam-se as linhas de aposição na forma lamelar com feixes de fibras colágenas periodontais que se soldam na superfície mais interna. As linhas de aposição e a inserção das fibras periodontais propiciam um aspecto em fascículos, em volumes ou em faixas, quando analisa-se esse tecido em microscópio óptico, o que explica a denominação de osso fasciculado.

O osso fasciculado pode ser considerado o reboco ou revestimento do alvéolo dentário, derivado do ectomesênquima do germe dentário. Em outras palavras, a parte mais externa de um dente, do ponto de vista morfofuncional, é o osso fasciculado, que se continua sem interface com o osso maduro da cortical óssea alveolar.

No embrião e no feto, praticamente todo osso formado tem uma estrutura típica de osso primário e daí vem seu outro nome: osso embrionário ou imaturo. À medida que os movimentos e a interação com o meio externo acontecem gradativamente, vai remodelando-se e assumindo um arranjo de osso maduro, adulto ou secundário. No esqueleto humano, o tecido ósseo primário permanece apenas nas inserções dos tendões e no alvéolo dentário. Não por coincidência, são áreas que requerem inserções e reinserções constantes de feixes de fibras colágenas para atender a demandas funcionais continuamente. Nos tendões e no ligamento periodontal, as forças intensas e frequentes requerem um *turnover* mais acelerado de inserção do tecido conjuntivo.

O *turnover* mais acelerado do tecido conjuntivo periodontal, em relação aos demais conjuntivos do corpo, associado à remodelação mais rápida do osso fasciculado atende à demanda funcional local. Permite que as fibras colágenas periodontais sejam mais rapidamente renovadas e sua inserção e reinserção sejam constantes, atenuando, dessa forma, as forças incidentes sobre o ligamento periodontal. Mas, mesmo assim, muitas forças conseguem deformar, deflexionar ou distorcer a forma óssea a ponto de estimular os tecidos subperiosteais a depositar novas camadas ósseas sobre a cortical subjacente.

## O MOVIMENTO DE INCLINAÇÃO NA MECÂNICA INTRUSIVA

Na movimentação ortodôntica, as forças indutoras de inclinação promovem a compressão do ligamento periodontal pelo dente sobre a superfície óssea alveolar. Essa compressão ocorre deslocando a matriz extracelular, deformando o citoesqueleto dos componentes periodontais e obliterando parcialmente os vasos sanguíneos. O estresse celular e, eventualmente, a inflamação discreta promovem aumento de mediadores locais que estimulam a remodelação óssea. A reorganização e reconstrução tecidual se dará sem reabsorção radicular e às custas da *reabsorção óssea frontal* na superfície alveolar (Fig. 3).

A compressão excessiva do ligamento periodontal pode promover a migração das células — ou até a sua necrose — para as áreas vizinhas, deixando a matriz extracelular isolada e sem renovação, o que promove-lhe um aspecto hialinizado. Se cementoblastos forem destruídos, na reconstrução da área pode-se observar a reabsorção radicular antes que ocorra a reparação completa da área. A compressão do ligamento periodontal, em vez de desorganizar focalmente esse ligamento e promover a reabsorção óssea frontal, promove grandes áreas hialinas. Sem células nesse segmento, o ligamento terá uma reconstrução da periferia da área comprimida para o centro, à distância do local onde os fenômenos deveriam acontecer desde o início. A remodelação por uma *reabsorção óssea à distância* ou periférica pode gerar uma área reconstruída com anatomia indesejável para a crista óssea quanto à sua forma, contorno e altura.

O ligamento periodontal tem uma distribuição muito organizada quanto à disposição dos feixes de fibras colágenas para amortecer as forças mais comuns e prováveis de ser geradas durante a mastigação e deglutição: as forças de natureza intrusiva. O padrão morfológico do ligamento periodontal não está preparado para amortecer com grande eficiência as forças laterais e/ou de inclinação do dente no alvéolo dentário. Uma evidência dessa dificuldade do ligamento periodontal amortecer e distribuir naturalmente as forças laterais e/ou de inclinação está na própria possibilidade de movimentar-se ortodonticamente o dente: em vez de dissipar e absorver as forças aplicadas ortodonticamente, os tecidos periodontais reorganizam-se para se adaptar ao estímulo aplicado. Aplicar forças para movimentar lateralmente o dente requer moderação e controle, pois, se excessivas, podem induzir lesões radiculares e ósseas por reabsorção exagerada ou morfológicamente descontrolada dos tecidos mineralizados.

## O MOVIMENTO DE INTRUSÃO VERSUS A MECÂNICA INTRUSIVA

O ligamento periodontal e seus feixes de fibras colágenas estão preparados de forma refinada para receber e dissipar forças aplicadas paralelamente ao longo eixo da raiz. Fisiologicamente, ele absorve as forças intrusivas; e, no tratamento ortodôntico, mesmo com forças intensas, a intrusão não simula em complexidade e intensidade o somatório das forças mastigatórias. Apesar de sua espessura média ser de apenas 0,25mm, as cargas mastigatórias — por mais intensas que possam ser — não comprimem o ligamento periodontal no ápice dentário, não lesam o feixe vascular que se adentra pela polpa dentária e nem promovem sua necrose.

Na prática clínica ortodôntica não se encontra mecânica que utilize forças de intrusão puras, específicas e paralelas ao longo eixo da raiz ou mesmo perpendicular ao fundo do alvéolo. As mecânicas aplicadas ditas como intrusivas podem ter esse efeito, mas as forças que promovem esses efeitos não são de intrusão, e sim de inclinação (Fig. 4, 5). Para compreender melhor esse raciocínio, basta lembrarmos da ausência de apetrechos ortodônticos que exercem forças paralelas ao longo eixo das raízes dentárias, especialmente se considerarmos a posição dentária nos processos alveolares e as inclinações radiculares em relação à coroa dentária (Fig. 4, 5), especialmente nos dentes multirradiculados.

Quando se consegue aplicar, ainda que experimentalmente em animais, as forças intrusivas, ainda assim são de inclinação, como revelam as Figuras 4 e 5. A inclinação das raízes a partir de sua emergência cervical faz com que as forças puras experimentais de intrusão em ângulos perpendiculares à face oclusal dos molares exerçam forças de inclinação nas raízes. Nesses trabalhos experimentais<sup>2,4,5,9</sup>, quando microscopicamente observam-se reabsorções, elas estão na região apical e nas faces radiculares voltadas para as bifurcações.

Além dos efeitos ortodônticos das forças de inclinação sobre os tecidos periodontais durante as mecânicas conhecidas como intrusivas, os efeitos



intrusivos obtidos, pelo menos em parte, podem ser explicados a partir do estímulo ortopédico regional à remodelação, representado pelas forças sobre o osso às custas dos tecidos periosteais e endosteais. O periósteo tem como uma de suas características a capacidade de reagir a estímulos ou agressões de baixa intensidade e longa duração com a formação de novas camadas ósseas nas superfícies corticais, isto é, na interface periósteo-cortical (Fig. 2 a 5). Essa capacidade reacional pode modificar a forma do osso em questão, aumentando seu volume ou espessura.

Nas áreas de tensão do ligamento periodontal, com estiramento de suas fibras inseridas no osso fasciculado durante o movimento ortodôntico, o estímulo é de baixa intensidade e promove a aposição de novas camadas ósseas. O ligamento periodontal primitivamente representa o periósteo da superfície óssea alveolar e, na sua capacidade reacional, se assemelham.

A deflexão óssea do processo alveolar induzida pelas forças aplicadas modifica a forma maxilar final, pois a remodelação permite ao tecido atender às novas demandas funcionais. As reabsorções e aposições corticais subperiosteais podem acontecer na parte externa dos processos alveolares onde os dentes estão sendo intruídos (Fig. 4, 5), o que também pode ocorrer nas superfícies internas como as paredes do seio maxilar e da cavidade nasal. Esse mesmo fenômeno nas superfícies endosteais muda e rearranja o trabeculado ósseo tanto quanto à sua distribuição espacial, quanto à sua espessura e comprimento das trabéculas ósseas.

Os dentes intruídos nas mecânicas intrusivas são reposicionados — em relação ao osso, como um todo, e em relação aos demais dentes — por estímulos aplicados de natureza ortodôntica e também ortopédica. A estrutura dentária também pode até sofrer reabsorções radiculares, assim como os tecidos periodontais podem ser alterados quanto à sua altura e forma, sem que se modifiquem as distâncias biológicas com os tecidos periodontais e sem afetar a viabilidade biológica dos tecidos pulpareis.

A mecânica intrusiva promove um rearranjo espacial do osso em relação ao dente por fenômenos conhecidos como ortopédicos; e, simultaneamente, o dente se reposiciona ortodonticamente a partir de forças de inclinação. Como resultado dessa sinergia, tem-se o dente em uma nova posição óssea e em relação aos demais dentes na arcada dentária.

## CONSIDERAÇÃO FINAL

O osso tem grande capacidade reacional e adaptativa às demandas funcionais. Estímulos nas superfícies periosteais e endosteais podem levar à reabsorção e/ou neoformação de novas camadas. As agressões de baixa intensidade e longa duração no periósteo induzem a formação de novas camadas e podem aumentar o volume do osso como um todo e mudar suas formas e contornos externos.

Nas mecânicas intrusivas, a inclinação natural das raízes propicia que os movimentos dentários sejam de inclinação. Ao mesmo tempo em que promove forças de compressão em algumas áreas do ligamento periodontal dos dentes submetidos a esse tipo de mecânica, em outras áreas e por extensão no osso vizinho, ocorrem forças de tensão com deflexão óssea. Esses efeitos também envolvem as superfícies externas, visto que a espessura do osso no processo alveolar é pequena e pode levar à formação de novas camadas, incluindo a parte mais cervical da crista óssea alveolar.

Nas mecânicas intrusivas, ocorre uma remodelação alveolar de natureza ortodôntica associada a uma modificação da estrutura óssea interna e externa (Fig. 4, 5) atendendo a demandas de forças com características ortopédicas. O efeito intrusivo nas mecânicas ditas intrusivas pode ser o resultado da remodelação alveolar induzida pelas forças de inclinação e da modificação do volume ósseo decorrente da formação óssea subperiosteal na parte externa do processo alveolar. Provavelmente, estudos imaginológicos apurados, com tomografias computadorizadas de alta precisão, poderão captar esses fenômenos subperiosteais em futuros trabalhos envolvendo pacientes antes e depois da aplicação das mecânicas intrusivas.

## Intrusive mechanics generates inclination forces and orthopedic stimuli with dental repositioning and simultaneous bone remodeling

OR

*In intrusive mechanics intrusion forces are not applied, but the intrusive effect is obtained*

### Abstract

The low intensity and long duration aggressions in the periosteum induces the formation of new layers and can increase the volume of the bone and change its shape. In intrusive mechanics, the natural inclination of the roots provides the tooth inclination movement. At the same time that promotes compression forces on the periodontal ligament of teeth subjected to this kind of mechanics, in other areas, tension forces with deflection occurs. These effects also involve the outer surfaces, since the thickness of the bone in the alveolar process is thin and can lead to the formation of new layers, including the cervical part of the alveolar bone crest. In intrusive mechanics, there is an alveolar remodeling with orthodontic nature associated to a modification of bone internal and external structure, satisfying the demand for forces with orthopedic features. The intrusive effect on the so called intrusive mechanics may be the result of alveolar remodeling induced by the inclination forces, and of the modification of bone volume due to subperiosteal bone formation on the outer part of the alveolar process. Probably accurate imaging studies, with high precision CT, will be able to detect these subperiosteal phenomena in future studies involving patients before and after application of intrusive mechanics.

**Keywords:** Intrusion. Orthodontics. Orthopedics. Periosteum.

## REFERÊNCIAS

1. Andreoli FAM. Retração e intrusão anterior utilizando a técnica do arco segmentado [monografia]. Piracicaba (SP): Associação Paulista de Cirurgiões Dentistas; 2006.
2. Carrillo R, Rossouw PE, Franco PF, Opperman LA, Buschange PH. Intrusion of multiradicular teeth and related root resorption with mini-screw implant anchorage: a radiographic evaluation. *Am J Orthod Dentofacial Orthop.* 2007;132(5):647-55.
3. Costopoulos G, Nanda R. An evaluation of root resorption incident to orthodontic intrusion. *Am J Orthod Dentofacial Orthop.* 1996;109(5):543-8.
4. Daimaruya T, Nagasaka H, Umemori M, Sugawara J, Mitani H. The influences of molar intrusion on the inferior alveolar neurovascular bundle and root using the skeletal anchorage system in dogs. *Angle Orthod.* 2001;71(1):60-70.
5. Dellinger EL. A histologic and cephalometric investigation of premolar intrusion in the *Macaca speciosa* monkey. *Am J Orthod.* 1967;53(5):325-55.
6. Dermaut LR, Munk A. Apical root resorption of upper incisors caused by intrusive tooth movement: a radiographic study. *Am J Orthod Dentofacial Orthop.* 1986;90:321-6.
7. DeShields RW. A study of root resorption in treated Class II, division 1 malocclusions. *Am J Orthod.* 1969;39(4):231-44.
8. Moon CH, Wee JU, Lee HS. Intrusion of overerupted molars by corticotomy and orthodontic skeletal anchorage. *Angle Orthod.* 2007;77(6):119-25.
9. Ohmae M, Saito S, Morohashi T, Seki K, Qu H, Kanomi R, et al. A clinical and histological evaluation of titanium mini-implants as anchors for orthodontic intrusion in the beagle dog. *Am J Orthod Dentofacial Orthop.* 2001;119(5):489-97.
10. Parker RJ, Harris EF. Directions of orthodontic tooth movements associated with external apical root resorption of maxillary central incisor. *Am J Orthod Dentofacial Orthop.* 1998;114(6):677-83.
11. Phillips JR. Apical root resorption under orthodontic therapy. *Angle Orthod.* 1955;25:1-22.
12. Sameshima GT, Sinclair PM. Predicting and preventing root resorption: part II. Treatment factors. *Am J Orthod Dentofacial Orthop.* 2001;119(5):511-5.

Enviado em: 26 de julho de 2011  
Revisado e aceito: 15 de agosto de 2011

**Endereço para correspondência**  
Alberto Consolaro  
E-mail: consolaro@uol.com.br