

# Reabsorção condilar progressiva da articulação temporomandibular após cirurgia ortognática

Jorge Luiz Jacob Liporaci Junior\*, Paulo Stoppa\*\*, Hécio Tadeu Ribeiro\*\*, Antônio José Borin Neto\*\*\*, Cássio Edvard Sverzut\*\*\*\*

## Resumo

**Introdução:** a reabsorção condilar da articulação temporomandibular (ATM) pode ocorrer, dentre várias situações clínicas, após cirurgias ortognáticas. Esta patologia afeta com maior frequência pacientes do gênero feminino, portadores de má oclusão esquelética de Classe II, que possuem disfunção temporomandibular (DTM) previamente ao tratamento orto-cirúrgico e que foram submetidos a cirurgias ortognáticas combinadas, nas quais foram realizados grandes avanços mandibulares. É imperativo que este grupo de pacientes receba os cuidados necessários, como o tratamento da disfunção antes do tratamento orto-cirúrgico, e sua monitoração. O objetivo principal nestes casos é de evitar ou minimizar esta patologia, que invariavelmente conduz à recidiva da má oclusão após o tratamento orto-cirúrgico. **Objetivos:** revisar a literatura sobre o assunto e relatar um caso de reabsorção condilar progressiva.

**Palavras-chave:** Reabsorção condilar. ATM. Cirurgia ortognática. Recidiva.

## INTRODUÇÃO

A reabsorção condilar progressiva (RCP) é definida como uma mudança na morfologia do côndilo, com perda óssea e diminuição da altura facial posterior<sup>3,12</sup>. Wolford e Cardenas<sup>13</sup> relataram que a reabsorção condilar idiopática, também conhecida como condilise idiopática, atrofia condilar e reabsorção condilar progressiva é uma doença bem documentada, mas pobremente entendida.

A etiologia da RCP é multifatorial, incluindo: pacientes do gênero feminino, portadores de má oclusão esquelética de Classe II com mordida aberta ou não, que possuem disfunção temporomandi-

bular previamente ao tratamento orto-cirúrgico, com ângulo do plano mandibular alto, e que foram submetidos à cirurgia ortognática combinada com avanço mandibular acima de 5mm<sup>2,3,5,6,9,12</sup>.

Segundo Arnett et al.<sup>1</sup>, existem fatores mecânicos envolvidos na patofisiologia da RCP e que são descritos a seguir.

A própria má oclusão que o paciente possui pode levar à instabilidade no posicionamento condilar. Por outro lado, a terapia oclusal também pode ocasionar mudanças condilares, principalmente na Ortodontia pré-cirúrgica.

O desarranjo interno, representado principalmente pelo deslocamento de disco, é a disfunção

\* Especialista e Mestre em Cirurgia e Traumatologia Buco-Maxilo-Facial pela Faculdade de Odontologia de Ribeirão Preto da USP (FORP-USP). Coordenador de Cirurgia Buco-Maxilo-Facial da Associação Paulista de Cirurgiões-Dentistas de Ribeirão Preto, São Carlos e Franca.

\*\* Ortodontista do Centro Integrado de Estudo das Deformidades da Face da USP de Ribeirão Preto.

\*\*\* Coordenador da Ortodontia do Centro Integrado de Estudo das Deformidades da Face da USP de Ribeirão Preto.

\*\*\*\* Professor Associado do Departamento de Cirurgia e Traumatologia Buco-Maxilo-Facial e Periodontia da FORP-USP. Pós-Doutorado pela Universidade de Washington – Seattle - EUA.

da articulação temporomandibular que está mais relacionada com a reabsorção condilar progressiva. O disco deslocado (com ou sem redução) provoca uma pressão na superfície articular, quando da rotação do côndilo, e isso favorece a diminuição da adaptação da ATM.

A parafunção (bruxismo, por exemplo) atua perpetuando as DTM's e gerando uma carga articular aumentada, microtraumas e dor. Liporaci Jr. et al.<sup>10</sup> relataram que é necessário o diagnóstico diferencial da dor orofacial para uma adequada elucidação do problema, pois existem transtornos dolorosos da face que simulam uma DTM e que são tratados erroneamente como tal. A dor pulpar aguda, por exemplo, pode ocasionar sintomas como dor na região da ATM e ouvido. Dessa forma, a dor orofacial em pacientes orto-cirúrgicos deve ter seu diagnóstico diferencial embasado em exames clínicos e complementares, para adequado tratamento da mesma.

O macrotrauma é um fator mecânico de grande impacto, na medida em que a cirurgia ortognática causa macrotraumas nas ATM's, devido à manipulação óssea maxilomandibular.

A instabilidade oclusal pós-operatória também pode favorecer a RCP, sendo o preparo ortodôntico pré-cirúrgico adequado necessário para minimizar os efeitos de uma instabilidade oclusal.

A diminuição da capacidade de adaptação e/ou estresse mecânico devido a um desarranjo interno podem levar a uma instabilidade oclusal. O contrário também ocorre, ou seja, a instabilidade oclusal pode levar a um desarranjo interno, juntamente com os outros fatores envolvidos nas DTM's<sup>1</sup>.

### **Disfunções da articulação temporomandibular X cirurgia ortognática**

O portador de DTM tem maior risco de desenvolver anquilose da ATM após cirurgia ortognática, bem como sua disfunção, além de não ser curada, pode se agravar. Dessa forma é imperativo tratar a disfunção previamente ao tratamento orto-cirúrgico<sup>1,3</sup>.

### **Disfunções da articulação temporomandibular e reabsorção condilar**

O disco articular é deslocado ântero-medialmente nos achados cirúrgicos na RCP e em 25% dos casos a ATM é assintomática<sup>13</sup>.

A associação entre a DTM pré-existente e a RCP pode sugerir a necessidade de atrasar a cirurgia em pacientes sintomáticos<sup>12</sup>.

### **Posição condilar em cirurgia ortognática**

Hwang et al.<sup>8</sup> avaliaram a inclinação do pescoço condilar, pré-operatoriamente, por meio de radiografias panorâmicas e encontraram que a maioria dos côndilos dos pacientes que desenvolveram RCP possuía inclinação posterior.

O aumento da carga devido à auto-rotação da mandíbula é um dos principais componentes na etiologia da RCP após cirurgias ortognáticas<sup>2,5,9</sup>. O aumento da carga ocorre em casos com maior avanço ou quando uma rotação anti-horária do plano mandibular ocorre durante o avanço cirúrgico da mandíbula<sup>2</sup>.

O côndilo deve ser posicionado no local ideal, ou seja, anterior e superiormente na fossa mandibular. Isso pode ser feito manualmente ou com auxílio de outras técnicas para posicionamento condilar durante a cirurgia.

### **Fixação interna rígida (FIR) X bloqueio maxilomandibular (BMM)**

Ellis III e Hinton<sup>4</sup> demonstraram que a mudança do posicionamento condilar leva a mudanças nas superfícies articulares. Em seu estudo, os animais do grupo BMM tiveram anteriorização do côndilo e os animais do grupo FIR tiveram deslocamento condilar posterior. Ambas as situações resultaram em alterações histológicas nas articulações.

Bouwan et al.<sup>2</sup> estudaram um grupo de 158 pacientes predisponentes à reabsorção condilar. Do total, 32 (3%) apresentaram RCP, sendo que 14 já apresentavam mudanças osteoartróticas após Ortodontia pré-operatória. Dos 91 pacientes operados que foram submetidos ao BMM, 24 (26,4%)

desenvolveram RCP, enquanto dos 67 pacientes operados e submetidos à FIR, 8 (11,9%) pacientes desenvolveram RCP. O BMM por 4 a 6 semanas compromete a circulação sinovial (nutrição), o que acontece menos na FIR, logo a capacidade de adaptação da ATM é melhor com FIR do que com o BMM<sup>5</sup>. Isso deixa claro que o BMM deve ser evitado ao máximo nos pacientes susceptíveis a essa patologia.

### Miniplacas X parafusos bicorticais

A FIR com placas ou parafusos posicionais em osteotomias bimaxilares resulta numa incidência consideravelmente mais baixa de RCP, porém numa alta incidência de remodelação, se comparada com o uso de BMM<sup>5</sup>. O retorno à função, ainda que restrita, quando se utiliza a FIR, resulta em remodelação articular, que permite a adaptação das ATM's à nova carga.

O argumento a respeito de placas X parafusos é mais acadêmico do que factual. Recidivas precoces e tardias aparecem similarmente se parafusos posicionais ou placas são usados. Ambos apresentam problemas quando a mandíbula é avançada. O torque condilar que pode ocorrer com parafusos posicionais é uma possibilidade distinta<sup>12</sup>.

### Patofisiologia da reabsorção condilar

A mudança na carga condilar é o mecanismo básico da RCP. Articulações com RCP não resistiram, por meio de suas adaptações, aos novos vetores de força aplicados<sup>3</sup>.

Na articulação com processo de reabsorção ocorrem alterações bioquímicas, celulares e, conseqüentemente, na macroscopia e função. Podendo resultar em diferentes tipos de configuração condilar e padrões de reabsorção condilar<sup>6</sup>.

### Considerações cirúrgicas

Huang et al.<sup>7</sup> relataram que após a estabilização do processo de reabsorção condilar, uma nova cirurgia ortognática pode ser realizada. Caso o processo não se estabilize, ou tenha nova recidiva

após a segunda cirurgia ortognática, pode ser indicada a condilectomia e substituição da articulação com prótese ou enxerto costo-condral.

Crawford et al.<sup>3</sup>, ao reportarem 7 casos de RCP, relataram manter seus pacientes com terapia de placa oclusal para monitorar mudanças oclusais e, principalmente, aliviar a dor associada à DTM. Em seu trabalho, todos os pacientes apresentaram-se estáveis oclusal e esqueléticamente pelo menos por 12 meses antes da reoperação. Dos 7 pacientes tratados da RCP, 5 tiveram RCP adicional e subseqüente recidiva esquelética após a segunda osteotomia.

Isso demonstra que essa patologia requer um trabalho de conscientização do paciente quanto à delicadeza da situação, pois o risco de recidivas é grande após iniciado o processo. Os profissionais devem estar preparados para lidar com tal situação, por isso uma equipe multi-disciplinar faz-se necessária, na qual cirurgiões, ortodontistas, fonoaudiólogas e psicólogas vão interagir na busca da melhor solução para o caso.

### RELATO DE CASO CLÍNICO

A paciente do gênero feminino, com idade de 30 anos, leucoderma, histórico médico negativo, compareceu ao Centro de Estudos das Deformidades da Face (CIEDEF) da Universidade de São Paulo em Ribeirão Preto, para avaliação ortocirúrgica. A mesma queixava-se de dores e estalos nas ATM's, fazia uso de placa oclusal e apresentava deformidade facial Classe II (Fig. 1, 2).

Após término do tratamento inicial da DTM, iniciou-se a Ortodontia pré-operatória para alinhamento, nivelamento e descompensações dentárias, sempre supervisionando o estado das ATM's (Fig. 3).

Foi realizada cirurgia ortognática combinada para avanço maxilar de 2mm, com intrusão do lado esquerdo de 2,5mm e extrusão do lado direito de 2,5mm e intrusão anterior de 3mm, a maxila foi fixada com placas do sistema 2,0mm. A mandíbula foi avançada 7mm com rotação de 2mm e fixada com 3 parafusos posicionais de cada lado.

Devido à grande movimentação e instabilidade, foram realizados suspensão esquelética e bloqueio maxilomandibular por 2 semanas.

Nos primeiros 6 meses pós-operatórios a paciente evoluiu com dores nas ATM's e limitação de abertura bucal, a despeito de todo trabalho fonoaudiológico, acompanhado de recuo progressivo da mandíbula, que totalizou 6mm. Foram solicitadas radiografias e tomografias computadorizadas dos côndilos. As mesmas mostraram alterações na

forma condilar com achatamento da região ântero-superior (Fig. 4, 5, 6).

Partindo-se da hipótese de reabsorção condilar progressiva, a conduta foi o acompanhamento clínico e por meio de imagens, tratamento da dor e restabelecimento da função. Após 1 ano a partir da estabilização do processo o caso seria reavaliado.

Depois desse período, a paciente encontrou-se com ausência de dores e com abertura bucal de 43mm sem desvios (Fig. 7). Apresentava apenas

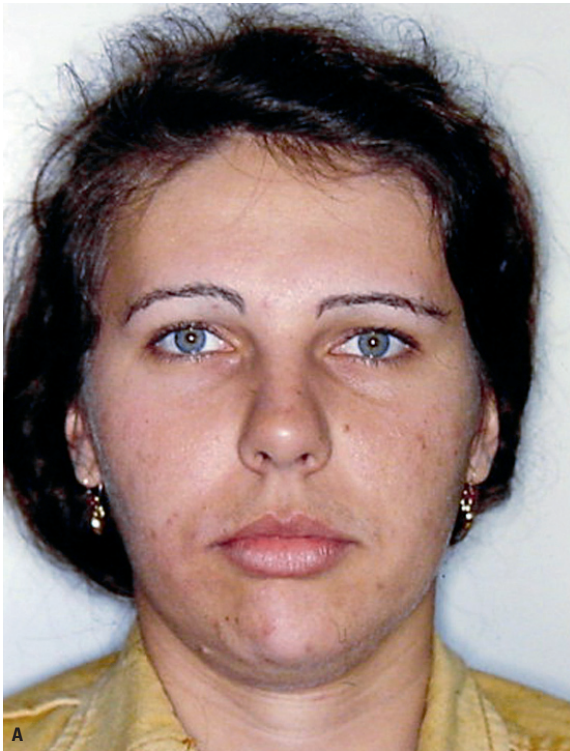

FIGURA 1 - A) Paciente vista frontal. B) Paciente vista lateral.

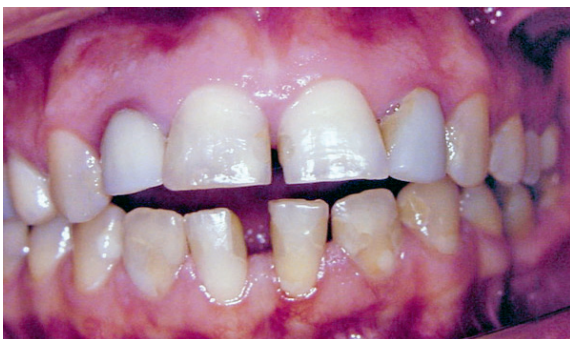
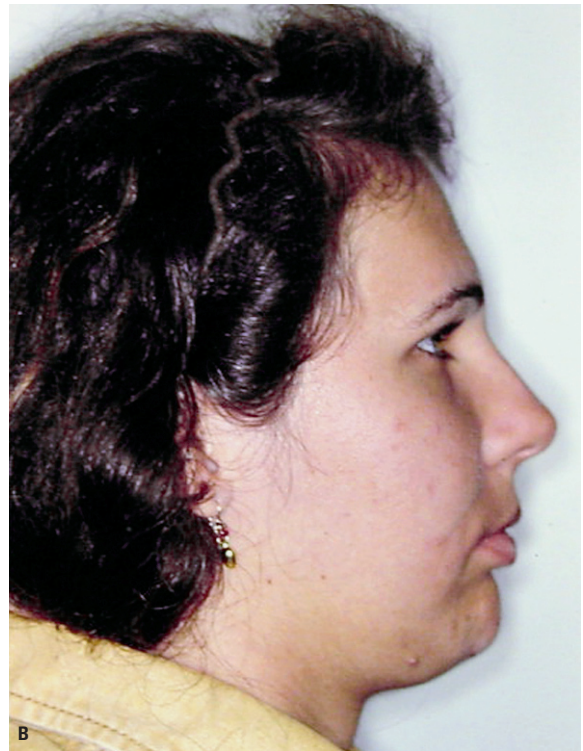
FIGURA 2 - Oclusão antes da Ortodontia pré-cirúrgica.

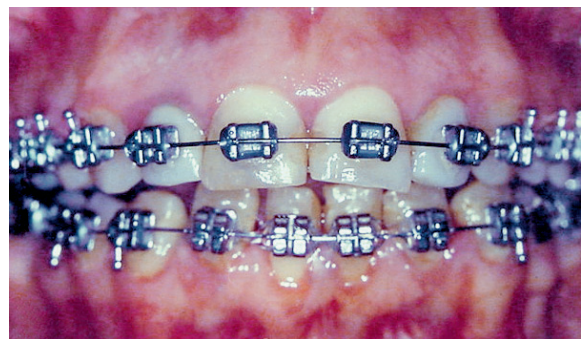

FIGURA 3 - Oclusão após Ortodontia pré-cirúrgica.

sons de crepitação nas ATM's quando da auscultação das mesmas.

Os exames de imagens mostraram semelhança com os iniciais (Fig. 8, 9). Uma cintilografia óssea não mostrou alterações, mas ela teria mais validade caso tivesse sido requerida junto com os exames iniciais (Fig. 10). Da mesma maneira que na hiperplasia condilar, o radioisótopo tecnécio 99 liga-se a compostos fosfatados e fosfonados após administração na corrente sanguínea. Estes são incorporados na matriz de hidroxiapatita dos ossos, em locais de remodelação óssea, sendo um exame complementar importante dos processos

onde uma franca atividade óssea está presente<sup>11</sup>. Assim recomendamos a cintilografia óssea não só para avaliação da estabilidade do crescimento na hiperplasia condilar, mas também para avaliação da estabilidade da reabsorção condilar da ATM, juntamente com as tomografias. Devendo os dois exames serem feitos no intervalo de no mínimo 6 a 12 meses, para permitir adequada comparação.

Dessa forma, procedemos a moldagem e montagem dos modelos em articulador semi-ajustável, e foi realizada a cirurgia de modelos, com auxílio da Mesa de Erickson (Fig. 11, 12, 13).

A paciente foi levada ao centro cirúrgico e, sob

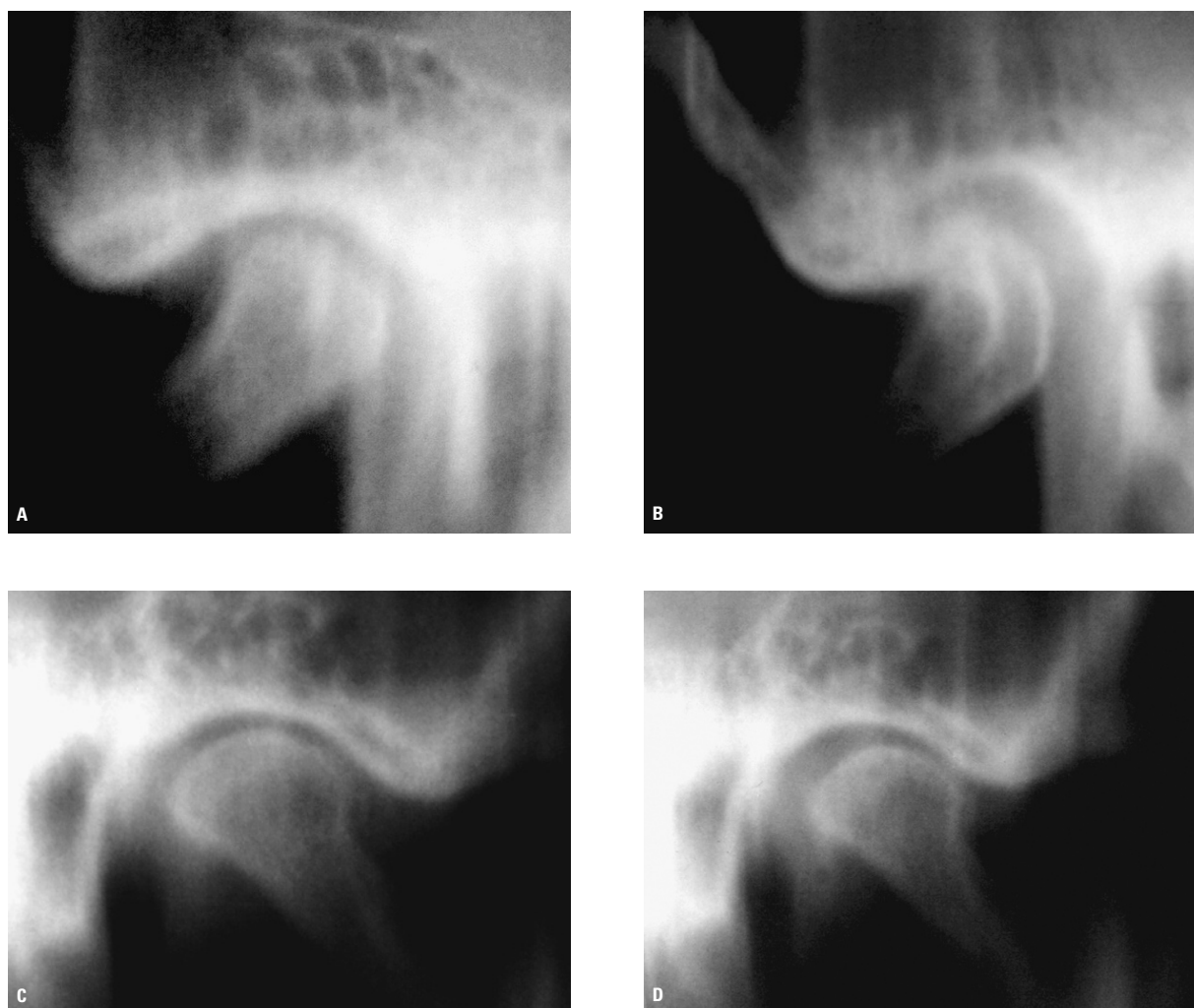


FIGURA 4 - **A)** Radiografia transcraniana do côndilo direito com a boca fechada. **B)** Radiografia transcraniana do côndilo direito com a boca aberta. **C)** Radiografia transcraniana do côndilo esquerdo com a boca fechada. **D)** Radiografia transcraniana do côndilo esquerdo com a boca aberta.

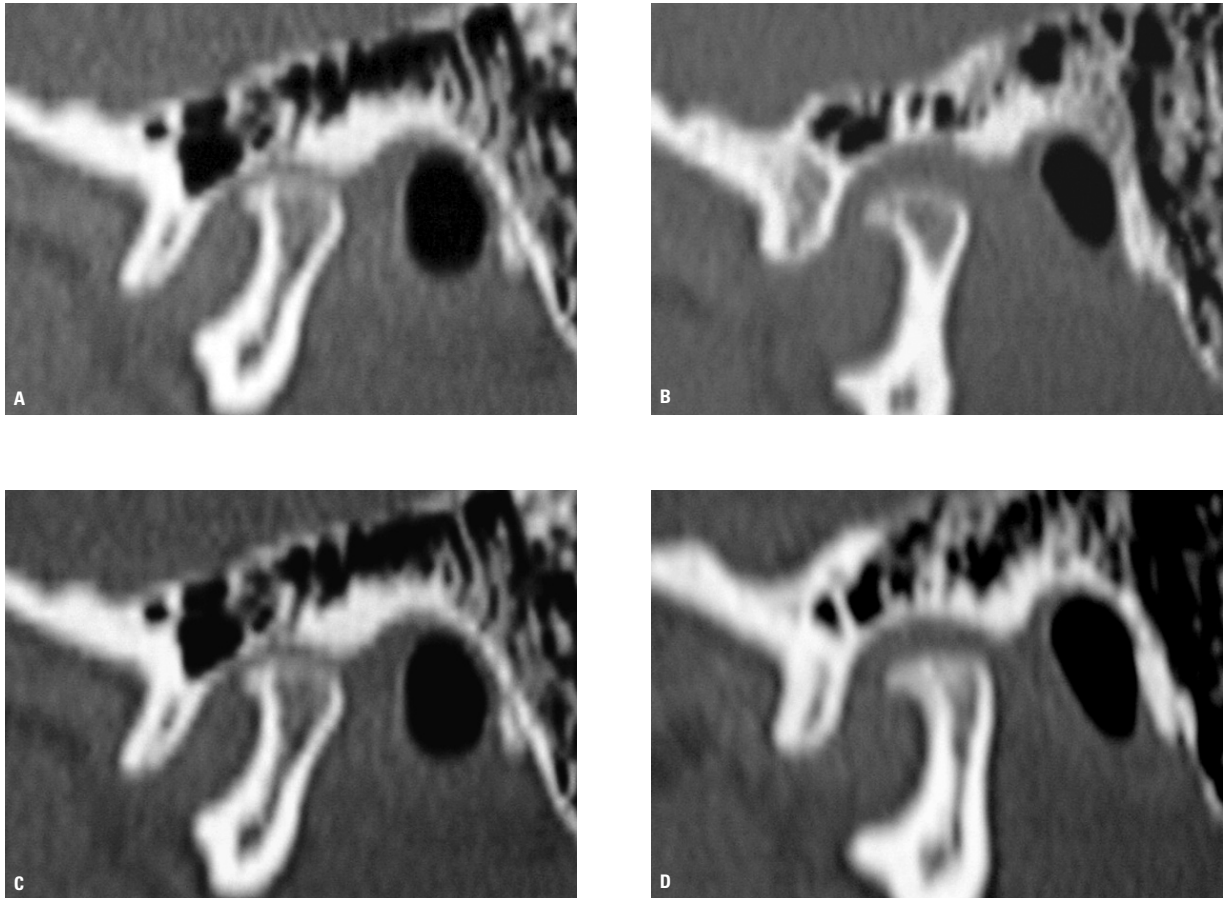


FIGURA 5 - **A)** Tomografia computadorizada do côndilo esquerdo com a boca fechada. **B)** Tomografia computadorizada do côndilo esquerdo com a boca aberta. **C)** Tomografia computadorizada do côndilo direito com a boca fechada. **D)** Tomografia computadorizada do côndilo direito com a boca aberta.

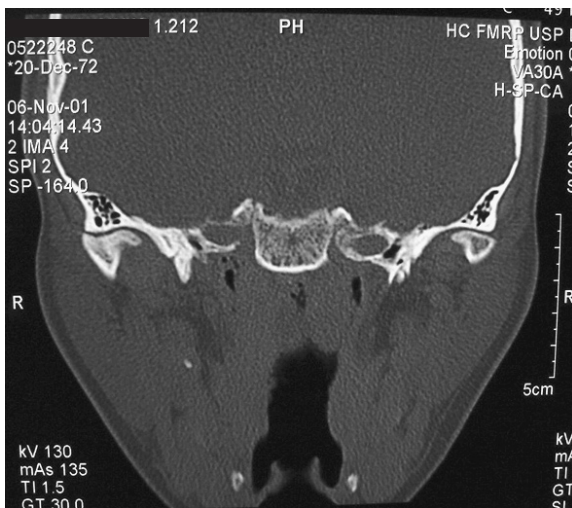


FIGURA 6 - Tomografia computadorizada corte coronal, note torque lateral dos côndilos.

anestesia geral com intubação naso-traqueal, foi submetida à osteotomia sagital bilateral do ramo mandibular para avanço mandibular de 6mm. Foi utilizado o posicionador de côndilo de Arnett. Os parafusos posicionais foram removidos e a fixação interna rígida foi feita com placas do sistema 2,0mm e parafusos monocorticais (Fig. 14).

O pós-operatório evoluiu com dor severa nas articulações, que não foi sanada com anti-inflamatórios e analgésicos. Dessa forma, a única maneira de minimizar a dor e dar mais conforto à paciente foi a utilização de bloqueio maxilomandibular por 5 dias (Fig. 15). Situação crítica, uma vez que o bloqueio prejudica a adaptação das ATM's, por isso foi usado o menor tempo possível. Tão logo o

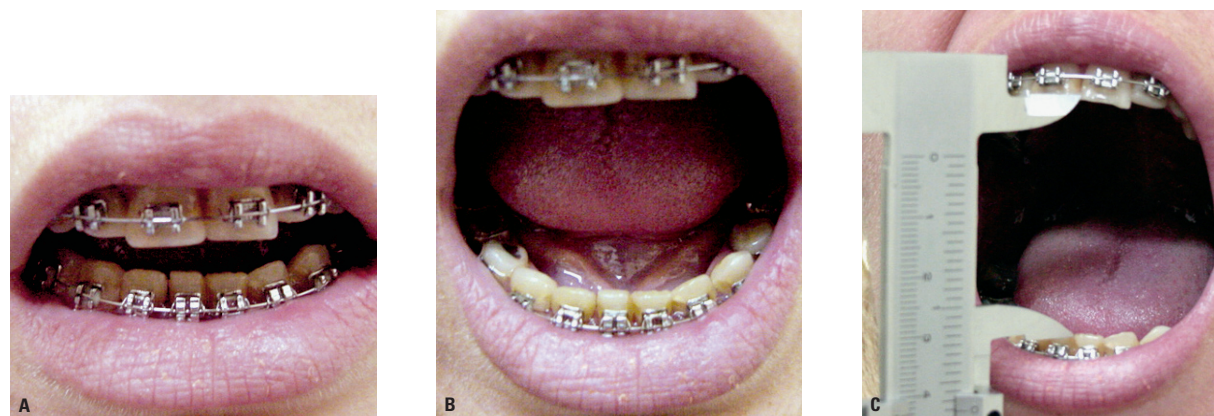


FIGURA 7 - A) Abertura bucal na rotação dos côndilos. B) Abertura bucal máxima sem desvios de linha média. C) Abertura de 43mm medida com paquímetro.

bloqueio foi removido, a paciente iniciou os exercícios e acompanhamento fonoaudiológico para recuperação da função.

A paciente desenvolveu mordida aberta anterior de 2mm. Será realizado um trabalho reabilitador para o fechamento dessa mordida (Fig. 16). Após 22 meses de cirurgia o quadro apresenta-se estável clínica e radiograficamente.

## DISCUSSÃO

Em vista do caso clínico exposto e a revisão de literatura, sugerimos o seguinte protocolo de atendimento para prevenção e tratamento desta situação clínica:

### Pré-tratamento ortodôntico

1) Identificar os pacientes de risco: gênero feminino, Classe II e com DTM prévia (principalmente dor e desarranjos internos).

2) Tratar a DTM (com dispositivos estabilizadores, Fisioterapia, Fonoterapia, Psicologia, etc.) até eliminação da dor e restabelecimento da função, sendo interessante uma desprogramação neuromuscular.

3) Iniciar a Ortodontia pré-operatória e durante todo esse curso monitorar as ATM's. Em caso de recidiva da DTM nesse período, tratá-la novamente. A Ortodontia pré-operatória deverá promover a melhor estabilidade oclusal possível no pós-operatório.

4) No planejamento cirúrgico, se o caso permi-

tir, preferência por evitar grandes avanços mandibulares (maiores que 5mm) associados principalmente com osteotomias maxilares. Isso promove um aumento maior da carga articular e maior risco de reabsorção condilar.

### Procedimento cirúrgico

1) A cirurgia ortognática deverá ser realizada com o paciente assintomático, caso contrário a cirurgia deverá ser adiada até a completa resolução da DTM.

2) Deve-se minimizar (embora seja muito difícil) o trauma articular durante a cirurgia. Atenção especial no posicionamento condilar durante a fixação dos cotos ósseos. Da mesma forma, deve-se utilizar miniplacas e parafusos monocorticais, por causarem menor torque condilar do que parafusos posicionais.

### Pós-operatório

1) Evitar ao máximo o bloqueio maxilo-mandibular pós-operatório, mas caso seja necessário devido à dor articular, utilizar por curto período de tempo (3 a 5 dias), pois ele diminui a circulação sinovial.

2) O pós-operatório deve permitir o retorno precoce à função para possibilitar a remodelação articular e adaptação da mesma à nova carga, bem como acomodação e equilíbrio da musculatura supra-hióidea (que tende a tracionar a man-

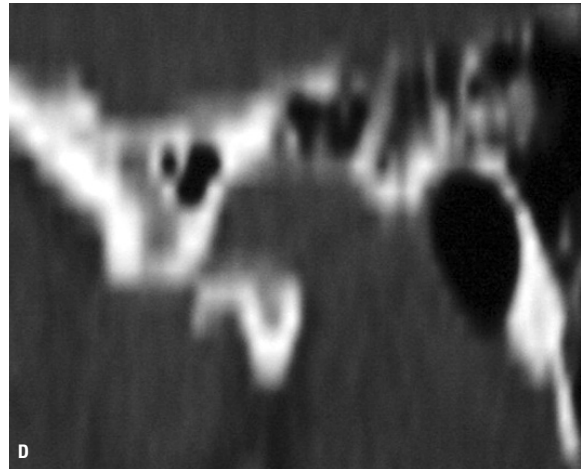
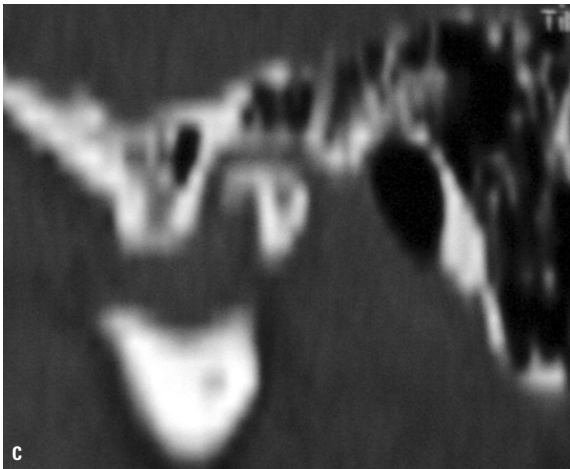
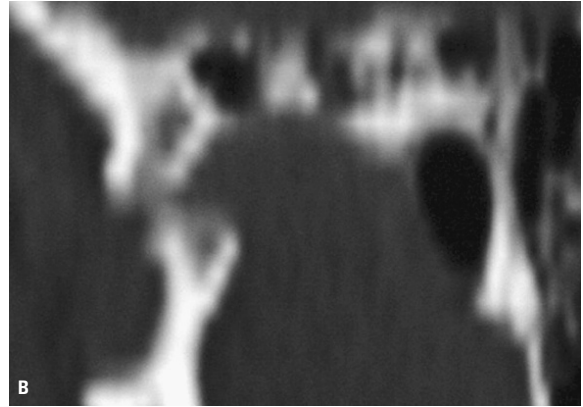
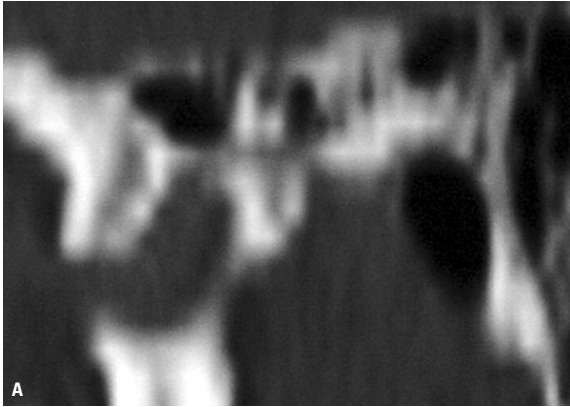


FIGURA 8 - **A)** Tomografia computadorizada do cndilo esquerdo com a boca fechada, aps 1 ano. **B)** Tomografia computadorizada cndilo do esquerdo com a boca aberta, aps 1 ano. **C)** Tomografia computadorizada do cndilo direito com a boca fechada, aps 1 ano. **D)** Tomografia computadorizada cndilo do direito com a boca aberta, aps 1 ano.

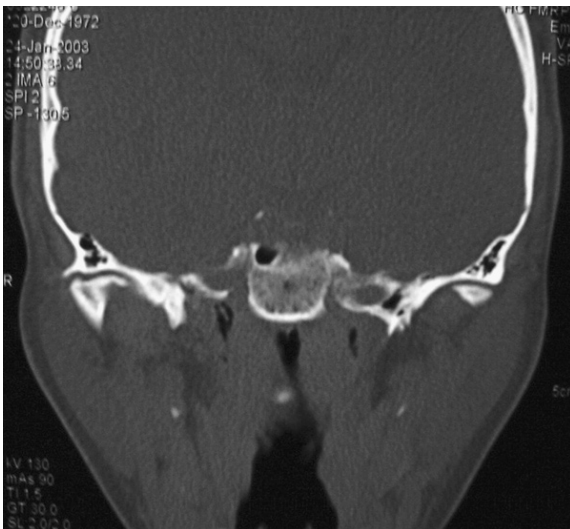

FIGURA 9 - Tomografia computadorizada corte coronal, aps 1 ano.

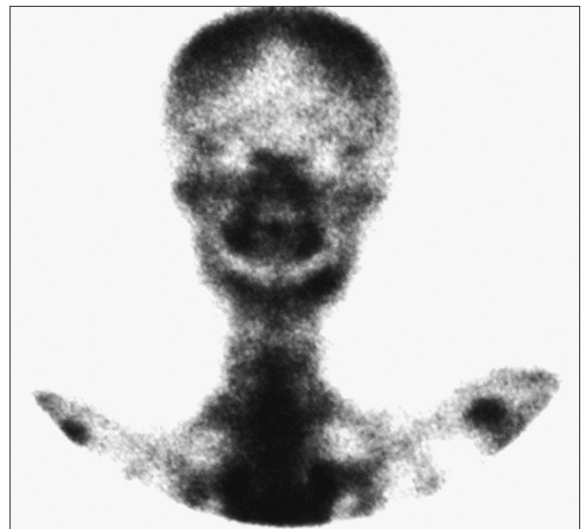

FIGURA 10 - Cintilografia ssea. O laudo no mostrou aumento de metabolismo nas ATM's um ano aps estabilizado o processo.



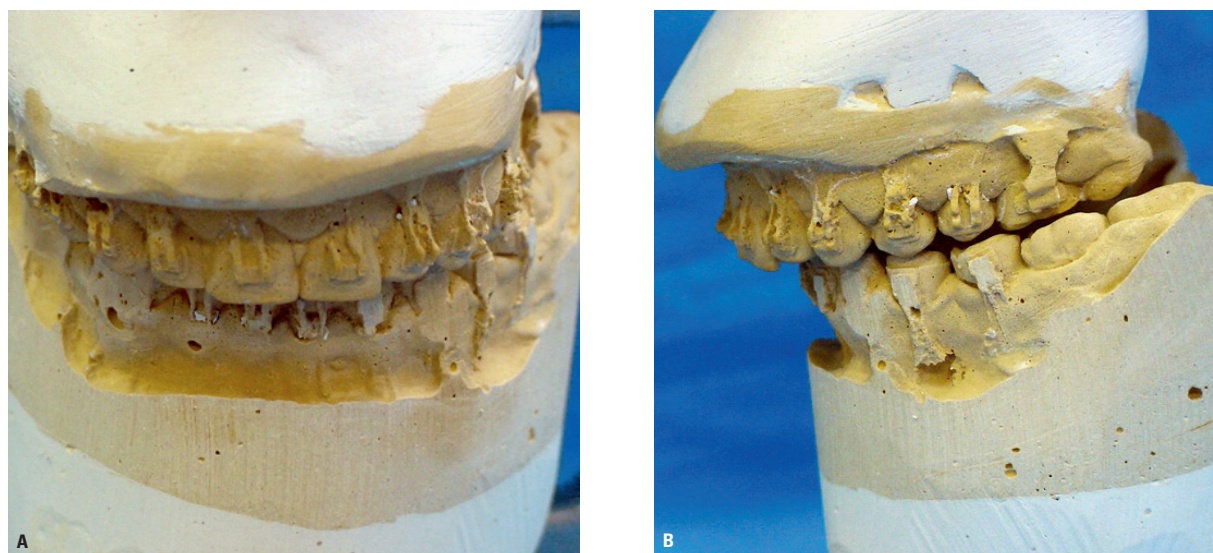


FIGURA 11 - Modelos montados em articulador semi-ajustável: **A)** vista frontal, **B)** vista lateral.




FIGURA 12 - Modelo mandibular na Mesa de Erickson: **A)** análise no plano transversal, **B)** análise no plano vertical, **C)** análise no plano ântero-posterior.

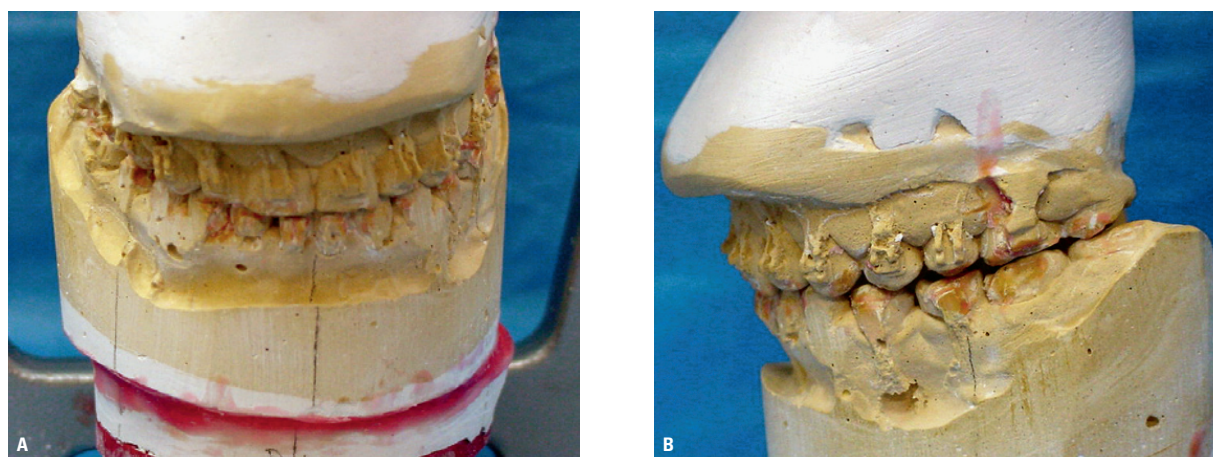


FIGURA 13 - Após cirurgia de modelos com avanço mandibular de 6mm: **A)** vista frontal, **B)** vista lateral.

díbula posteriormente). A fonoterapia e fisioterapia pós-operatória assumem papel de extrema importância.

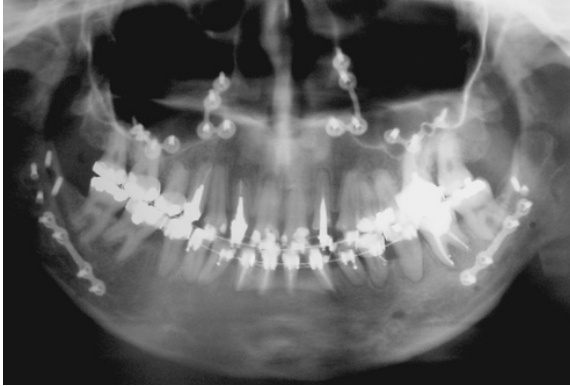


FIGURA 14 - Radiografia panorâmica pós-operatória, alguns parafusos da primeira cirurgia não puderam ser retirados, devido à grande incorporação óssea. A mandíbula foi fixada com placas do sistema 2,0mm.

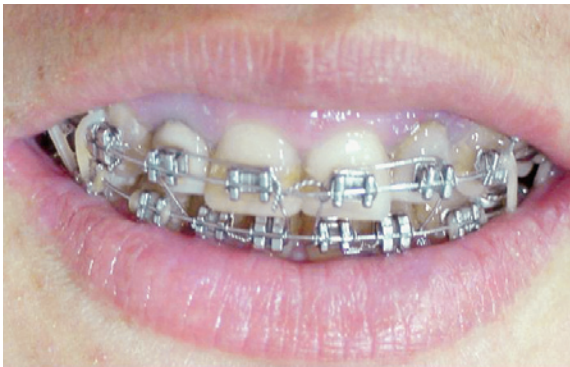

FIGURA 15 - Bloqueio maxilomandibular para conforto da paciente, o mesmo foi retirado no quinto dia para início do trabalho fonoaudiológico.

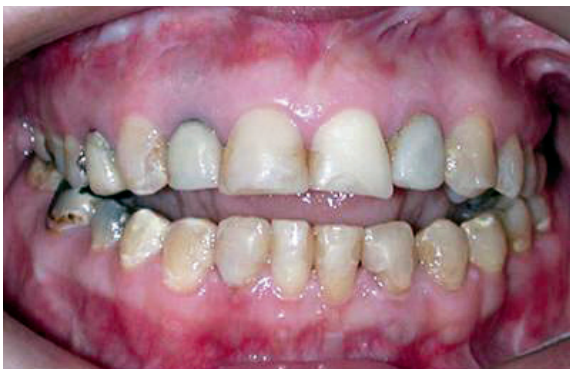

FIGURA 16 - Mordida aberta desenvolvida no pós-operatório da segunda cirurgia. Será confeccionada uma reabilitação visando o fechamento dessa mordida.

3) A Ortodontia pós-operatória, ao proporcionar o refinamento e estabilidade oclusal final, minimiza a ocorrência da reabsorção após a cirurgia ortognática.

4) Durante o acompanhamento pós-operatório, caso ocorram evidências clínicas de reabsorção (dor, limitação de abertura bucal e recuo progressivo da mandíbula), tratar como qualquer outra DTM, como já previamente mencionado. Nesse momento, recomenda-se solicitar exames de imagem como tomografias computadorizadas dos côndilos e cintilografia óssea. Repetir esses exames com intervalo de pelo menos 6 meses, para adequada comparação.

5) Avaliar o grau de recidiva. Não ocorrendo mais modificações clínicas e de imagens, ou seja, após estabilização do processo, acompanhar o caso por 12 meses antes de reoperar.

6) Diversos autores recomendam uma segunda cirurgia ortognática para esses casos, seguindo o mesmo protocolo pré, trans e pós-operatório já descrito.

7) Em casos de recidiva da segunda cirurgia ortognática, avaliar a necessidade de uma substituição articular por uma prótese ou enxerto costondral.

8) Lembrar que, mesmo que o paciente suscetível não apresente a reabsorção condilar nos primeiros 6 a 12 meses pós-operatórios, existem relatos de recidiva até 5 anos após o término do tratamento. Portanto o acompanhamento por esse período de tempo é recomendado.

A reabsorção condilar após cirurgia ortognática é uma patologia que deve ser tratada por uma equipe multi e interdisciplinar. O aconselhamento dos pacientes é de extrema importância para que estes colaborem e estejam cientes da sua delicada condição clínica que, a despeito de todos os cuidados realizados, pode conduzir à recidiva da má oclusão.

Enviado em: agosto de 2005  
Revisado e aceito: março de 2006

## Progressive condylar resorption of temporomandibular joint after orthognathic surgery

### Abstract

**Introduction:** The resorption of the temporomandibular joint (TMJ) can occur, among some clinical situations, after orthognathic surgery in specific patients. This pathology affects a group with common characteristics, female patients, carrying of Class II dentofacial deformity, that had temporomandibular joint dysfunction (TJD) previously to the orthodontic and surgical treatment and that were operated by means of bimaxillary osteotomy involving great mandibular advancements. It is imperative that this group of patients receives adequate cares, like the treatment of the TJD's symptoms before the orthodontic/surgical procedures and monitoring. The main goal in these cases is to prevent or at least to minimize this resorption, that is an instability that leads to the relapse of the deformity after orthodontic and surgical treatment. **Aim:** To review the literature about this issue and report a clinical case of progressive condylar resorption.

**Key words:** Condylar resorption. TMJ. Orthognathic Surgery. Relapse.

## REFERÊNCIAS

1. ARNETT, G. W.; MILAN S. B.; GOTTESMAN, L. Progressive mandibular retrusion: idiopathic condylar resorption. Part II. **Am J Orthod Dentofacial Orthop**, St. Louis, v. 110, no. 2, p. 117-127, Aug. 1996.
2. BOUWMAN, J. B. P.; KERSTENS, H. C. J.; TUINZING, D. B. Condylar resorption in orthognathic surgery. The role of intermaxillary fixation. **Oral Surg Oral Med Oral Pathol**, St. Louis, v. 78, no. 2, p. 138-141, Aug. 1994.
3. CRAWFORD, J. G. et al. A. Stability after reoperation for progressive condylar resorption after orthognathic surgery: report of seven cases. **J Oral Maxillofac Surg**, Philadelphia, v. 52, p. 460-466, 1994.
4. ELLIS III, E.; HINTON, R. J. Histologic examination of the temporomandibular joint after mandibular advancement with and without rigid fixation: an experimental investigation in adult macaca mulatta. **J Oral Maxillofac Surg**, Philadelphia, v. 49, p. 1316-1327, 1991.
5. HOPPENREIJS, T. J. M. et al. Condylar remodeling and resorption after Le Fort I and bimaxillary osteotomies in patients with anterior open bite: a clinical and radiological study. **Int J Oral Maxillofac Surg**, Copenhagen, v. 27, p. 81-91, 1998.
6. HOPPENREIJS, T. J. M. et al. Long term evaluation of patients with progressive condylar resorption following orthognathic surgery. **Int J Oral Maxillofac Surg**, Copenhagen, v. 28, p. 411-418, 1999.
7. HUANG, Y. L.; POGREL, M. A.; KABAN, L. B. Diagnosis and management of condilar resorption. **J Oral Maxillofac Surg**, Philadelphia, v. 55, p. 144-119, 1997.
8. HWANG, S. J.; HAERS, P. E.; SAILER, H. F. The role of a posteriorly inclined condylar neck in condylar resorption after orthognathic surgery. **J Craniomaxillofac Surg**, Edinburgh, v. 28, p. 85-90, 2000.
9. KERSTENS, H. C. J. et al. Condylar atrophy and osteoarthritis after bimaxillary surgery. **Oral Surg Oral Med Oral Pathol**, St. Louis, v. 69, no. 3, p. 274-280, Mar. 1994.
10. LIPORACI JÚNIOR., J. L. J. et al. Diagnóstico diferencial em dor orofacial. **Stoma**, Lisboa, n. 70, p. 4-8, jan./mar. 2004.
11. LIPORACI JÚNIOR., J. L. J. et al. Hiperplasia condilar: diagnóstico por imagem: relato de caso clínico. **Rev ABRO**, Brasília, DF, v. 5, n. 1, p. 34-37, jan./jun. 2004.
12. VAN SICKELS, J. E.; RICHARDSON, D. A. Stability of orthognathic surgery: a review of rigid fixation. **Br J Oral Maxillofac Surg**, Edinburgh, v. 34, no. 4, p. 279-285, Aug. 1996.
13. WOLFORD, L. M.; CARDENAS, L. Idiopathic condylar resorption: diagnostic, treatment protocol and outcomes. **Am J Orthod Dentofacial Orthop**, St. Louis, v. 116, no. 6, p. 667-677, Dec. 1999.

### Endereço para correspondência

Jorge Luiz Jacob Liporaci Junior  
Rua Camilo de Matos 1726, Jardim Paulista  
CEP: 14.090-210 - Ribeirão Preto/SP  
E-mail: jorgeliporaci@hotmail.com