

O uso do ultra-som na movimentação dentária induzida*

Marcos Gabriel do Lago Prieto**, Eduardo Alvares Dainesi***, Márcia Yuri Kawauchi****

Resumo

Este trabalho teve por objetivo avaliar histologicamente o mecanismo de remodelação do periodonto de sustentação dos dentes caninos de cães adultos jovens, sob aplicação de forças ortodônticas com e sem a utilização do ultra-som. Oito cães sem raça definida, de ambos os gêneros, com 1 a 2 anos de idade, pesando de 10 a 15 Kg, receberam uma força de 150g estabelecida por uma mola superelástica, colocada por mesial do primeiro molar superior direito e tracionada até a face distal do canino superior direito. O grupo controle foi constituído por 4 animais e os demais representaram o grupo experimental. Estimulações de ultra-som foram aplicadas nos animais do grupo experimental, durante 20 minutos diários, sobre a região de movimentação dentária, com 200 microssegundos de largura de pulso e 1.000Hz de frequência de repetição de pulso. Um animal de cada grupo foi sacrificado nos períodos de 7, 14, 21 e 28 dias. Os hemiarcos dentários foram removidos, fixados em solução de Bouin e foram obtidos cortes histológicos com coloração de Hematoxilina e Eosina e Tricrômico de Masson para análise de microscopia óptica. Os aspectos histológicos mostraram-se diferentes entre os dois grupos, sendo que os animais estimulados pelo ultra-som responderam com intensa neoformação vascular e celular no LP e osso alveolar, apresentando maior organização nas fibras colágenas e regularização dos tecidos mineralizados. Estes resultados sugerem que o ultra-som pode ser indicado na estabilização dos dentes de ancoragem, estimulando a neoformação óssea mais rápida em pacientes submetidos à cirurgia ortognática.

Palavras-chave: Ultra-som. Movimentação dentária. Remodelação óssea.

INTRODUÇÃO

O mecanismo da reabsorção óssea durante o movimento ortodôntico envolve uma série de etapas direcionadas para a remoção dos constituintes minerais e orgânicos da matriz óssea pelos osteoclastos, auxiliados pelos osteoblastos.

Neste processo participam uma série de mediadores bioquímicos, regulações sistêmicas por hormônios e fatores locais como os de crescimento para o fibroblasto (FGF), de crescimento insulina-like (IGF), citocinas como interleucina 1 α e β (IL), que exercem efeitos sobre a replicação de células

* Resumo da Dissertação apresentada à Faculdade de Ciências Odontológicas da Universidade de Marília para a obtenção de título de Mestre em Clínicas Odontológicas, área de concentração em Ortodontia.

** Especialista em Ortodontia e Ortopedia Facial; Especialista em Ortopedia Funcional dos Maxilares; Mestre em Ortodontia e Ortopedia Facial; Professor do Curso de Especialização em Ortodontia da ABO-MS; Professor do Curso de Iniciação em Ortodontia da ABO-MS; Professor Coordenador do Curso de Especialização em Ortopedia Funcional dos Maxilares da ABO-MS.

*** Pós-doutor em Ortodontia e Ortopedia Facial. Professor Doutor Adjunto da Universidade do Sagrado Coração (USC) - Bauru.

**** Doutora em Ortodontia e Ortopedia Facial. Professora Doutora Adjunta da Universidade do Sagrado Coração (USC) - Bauru.

indiferenciadas²².

A distorção das células, provenientes do movimento dentário está associada a uma alteração no potencial celular elétrico, reduzindo a migração de elétrons. Este fenômeno é denominado piezoelectricidade¹.

Considera-se que o efeito piezoeletrico é de fundamental importância no desencadeamento da seqüência de alterações teciduais no movimento ortodôntico e que a energia mecânica do ultra-som pode estimular este efeito piezoeletrico no osso¹³.

Deste modo, esta pesquisa avaliou a movimentação dentária associada à indução de corrente ultra-sônica pulsátil, na expectativa de que a maior reparação óssea, induzida pelo ultra-som, contribuisse para uma melhor eficiência em alguns aspectos dos tratamentos ortodônticos.

REVISÃO DE LITERATURA

Fisiologia do movimento dentário

O movimento dentário fisiológico designa-se primariamente como sendo o leve movimento de inclinação experimentado pelo dente durante a função mastigatória e, secundariamente, o movimento do dente de jovens durante e após a erupção. Durante a movimentação dentária induzida, as mudanças ósseas passam pela mesma seqüência, no entanto, a recuperação dos tecidos se faz de maneira mais demorada, situando-se aí a maior diferença entre movimento fisiológico e movimento ortodôntico³⁶.

Alterações decorrentes da movimentação ortodôntica

As interações inter/intra e extracelulares são definitivamente responsáveis pelo movimento físico dentário. Estas interações incluem os fenômenos da reabsorção e formação óssea com seus fatores locais associados, controle sistêmico hormonal da atividade ósseo-celular, assim como as respostas aos sinais endoteliais, nervosos, inflamatórios e imunológicos. O osso alveolar têm sido estudado pelo emprego de correntes iônicas (elétricas),

geradas pelo estresse ou administradas ativamente, para afetar o movimento dentário. Somando isto, o metabolismo ósseo tem sido investigado em relação à influência direta do movimento dentário dependente da força alveolar²³.

O primeiro trabalho sobre movimentação ortodôntica foi desenvolvido em cães, por Sandstead⁴⁷. Sua pesquisa mostrou que, com a utilização de forças pesadas, ocorria aposição óssea nas áreas de tensão e reabsorção óssea, à distância, nas áreas de pressão. Schwarz⁴⁹ sugeriu, como mais favorável, forças não superiores à pressão dos capilares sanguíneos (20 a 26 g/cm²). Enquanto Storey e Smith⁵⁴, ao estudarem a retração de caninos, concluíram que valores de força maiores do que 300g não proporcionam nenhum movimento notável do dente canino a ser retraído e sim um apreciável movimento da unidade de ancoragem.

Reitan⁴¹, usando forças diferentes em segundos incisivos de animais (100 e 200g), não observou maior deslocamento no lado de maior força. Após as forças serem liberadas, uma recidiva ocorreu em ambos os casos. A conclusão a ser retirada de suas observações é que a recidiva depois de um movimento de inclinação deve ser considerada como resultado de uma função normal do sistema de fibras periodontais. O tratamento precoce ou a sobre-rotação podem, a longo prazo, prevenir tendências de recidivas. A reabsorção óssea à distância pode aumentar a tendência de recidiva. Rotação, tensão e deslocamento de estruturas supra-alveolares podem persistir até mesmo depois do período de contenção. Os mecanismos envolvidos em uma movimentação de corpo tendem a favorecer a reabsorção óssea no lado de pressão, e menor grau de reabsorção radicular.

Epker e Frost¹⁰ enfatizaram ser paradoxal acreditar que forças de compressão causam apenas reabsorção óssea ou causam apenas formação óssea e sugeriram que pode existir algum efeito na superfície óssea, induzido por pressão, que controla os padrões de comportamento celular do osso. Utley⁶⁰, avaliando a atividade osteogênica do

osso alveolar no movimento ortodôntico, encontrou que: 1) não houve correlação entre a taxa de movimento do dente e a magnitude da força aplicada; 2) apresentou maior resposta óssea na superfície da parede alveolar mesial da metade coronária da raiz e à distal da metade apical da raiz, nas áreas de tensão; 3) visualizou-se fluorescência no interior de espaços medulares, significando resposta óssea à distância do ligamento periodontal. Para Gianelly¹⁴, as forças mais leves estimularam a reabsorção frontal da parede alveolar, na área em que a membrana periodontal estava sob pressão. Ao contrário, apenas reabsorção à distância seguiu-se à aplicação das forças que obliteraram a vascularização. De acordo com Baumrind⁴, a deflexão óssea pode ser produzida por forças menores do que aquelas exigidas para produzir grandes reduções no LP.

Visando analisar os conceitos de força ótima, força diferencial e preparo de ancoragem na movimentação ortodôntica, Martins³⁴ concluiu que a toda força aplicada corresponde um movimento inicial imediato, com duração aproximada de uma semana, podendo após esta movimentação ocorrer ou não platô de estabilização. Porém não houve justificativa para o conceito de força ótima e força direcional, e que o preparo de ancoragem não impediu a migração mesial dos dentes posteriores, durante o estudo realizado.

Rygh⁴⁵ estudou o processo de reabsorção de cimento e dentina induzida ortodônticamente e concluiu que, por uma aplicação contínua de força ortodôntica, o processo de reabsorção acontecerá até mesmo depois que todo o tecido hialinizado tenha sido eliminado. Se a força ortodôntica é descontinua ou cai abaixo de um certo nível, as lacunas de reabsorção são reparadas.

Heller e Nanda²¹ avaliaram, em ratos, os efeitos da alteração metabólica das fibras periodontais no movimento ortodôntico. Os resultados sugeriram que a resposta histológica típica à aplicação de força ortodôntica pode ocorrer na presença de um periodonto alterado quimicamente e fisicamente.

Os dados coletados quantitativamente inferiram que a tensão das fibras nos alvéolos pode não ser absolutamente necessária para estimular uma formação óssea. A distorção dos alvéolos relacionada à aplicação de força pode ser um fator mais importante, iniciando a resposta óssea. Entretanto, as fibras do periodonto podem ter um papel passivo, transferindo a força ortodôntica para os alvéolos. Yoshikawa⁶³ destacou, entre os mecanismos pelos quais a estimulação mecânica resulta na atividade celular, a resposta inflamatória, a reação a produtos de células danificadas, piezeletricidade, assim como estímulo mecânico direto da célula, e que a relação entre a pressão e a proporção de movimentação dentária não é direta e depende do estágio do movimento.

King et al.²⁶ realizaram um trabalho em ratos e concluíram que a remodelação alveolar, e possivelmente o movimento ortodôntico, podem ser mais prontamente obtidos a partir da reativação dos aparelhos do que de uma ativação inicial, porque as células apropriadas permanecem no lugar. Depois, com o propósito de examinar o aspecto dos osteoclastos no osso alveolar após a reativação de 10 dias posteriores à 1ª ativação, King, Archer e Zhou²⁷ instalaram aparelho ortodôntico bilateral em 144 ratos para movimento de inclinação mesial dos molares superiores, aplicando força de 0,4 N. Concluiu-se que os efeitos da reativação proporcionam o seguinte: a) uma segunda demanda de osteoclastos é recrutado imediatamente; b) o movimento total do dente é aumentado com uma cinética linear oposta àquela de três estágios vista comumente com ativação inicial do aparelho. c) a reabsorção radicular é elevada nos locais de compressão, mas não aumentada pela reativação de 10 dias.

Basdra² objetivou examinar se as células primárias do periodonto humano reagiriam à estimulação mecânica. Para tanto, caracterizou fibroblastos do LP histoquímica e bioquimicamente, *in vitro*. Os resultados sugeriram que os fibroblastos humanos exibem propriedades biológicas correla-

cionadas com os fenótipos parecidos com osteoblastos.

Para Hill²², os mecanismos regulatórios da remodelação óssea envolvem o recrutamento e a disseminação dos progenitores osteoclastos para o osso; a preparação da superfície óssea pela remoção da camada de osteóide não mineralizado pelos osteoblastos de revestimento que produzem várias enzimas proteolíticas, o que facilita o acesso dos osteoclastos ao osso mineralizado subjacente; envolve o reconhecimento das proteínas da matriz óssea extracelular, em particular pelo receptor vitronectina. O último processo envolve a formação de bordas escovadas e zonas claras, dois dos aspectos mais característicos dos osteoclastos. Num outro estágio, ocorre a ativação do osteoclasto na superfície do osso mineralizado, o que provavelmente é iniciado pelos efeitos dos fatores locais sobre as células da linhagem dos osteoblastos, e não diretamente dos osteoclastos e seus precursores. Os fatores de crescimento também podem desempenhar um papel importante na aposição da formação óssea com a reabsorção e, possivelmente, na fisiopatologia das disfunções ósseas.

Utilizando irradiação de cobalto 60 (Co_{60}) em ratos, Tsay, Chen e Oyen⁵⁸ pesquisaram o recrutamento e a ativação osteoclástica. Suas descobertas permitiram levantar a hipótese de que os osteoclastos envolvidos no remodelação do aparelho induzido são inicialmente originários dos precursores na membrana periodontal. No mesmo ano, Kim²⁵ et al. publicaram trabalho sobre a administração sistêmica de bisfosfonato (Pamidronate, Ciba-Geigy, Switzerland) e consideraram a possibilidade de projetar estratégias farmacoterapêuticas para prevenir as recidivas após o movimento ortodôntico do dente. Já Kirkanides, O'banion e Subtelny²⁸ afirmaram que o uso de drogas antiinflamatórias pode influenciar o movimento dentário pela alteração bioquímica que medeia a remodelação da matriz extracelular. Sugere-se que analgésicos que não afetam a atividade da cicloxigenase deveriam ser os utilizados em Ortodontia.

Potenciais elétricos induzidos por carga no osso (piezeletricidade)

Ao submeter fêmures humanos e bovinos ao aquecimento prévio, secagem e aplicação de pressão, Fukada e Yassuda¹² registraram a leitura de efeitos piezelétricos, direto e reverso, existente no osso. Epker e Frost¹⁰ relataram a geração de voltagens e correntes elétricas na superfície do osso deformada pela curvatura. A polaridade elétrica oposta e o fluxo de corrente foram vistos nas superfícies convexa e côncava de ossos inclinados.

Cochran, Pawluck e Basset⁵, aceitando a hipótese de que, durante a mastigação e a deglutição, as forças intermitentes geram potenciais elétricos, acreditaram que estes estariam presentes também no tratamento ortodôntico e deveriam variar com a mudança da magnitude e direção das forças aplicadas. Os fatores mostrados pareciam afetar a amplitude da voltagem e a polaridade em seus experimentos, e também demonstraram estar relacionados a algumas das mecânicas introduzidas por procedimentos ortodônticos.

Andrew e Basset¹ definiram a piezeletricidade como sendo a eletricidade resultante da pressão nos cristais e como sendo um fenômeno que têm importância crescente na pesquisa dos tecidos mineralizados. Os autores afirmaram que a energia mecânica gasta nessas estruturas pode produzir potenciais elétricos de magnitude suficiente para exercer uma ampla variedade de efeitos nos sistemas vivos. Esses incluem, teoricamente, controle da nutrição celular, controle do pH local, ativação ou supressão enzimática, orientação de macromoléculas intra e extracelular, atividade de migração e proliferação das células, capacidade sintética e funções específicas das células, constrição e permeabilidade da membrana celular e transferência de energia. Marino, Becker e Soderholm³² concluíram que o mineral ósseo por si só não contribui para o efeito piezelétrico no osso, recebendo as fibras colágenas a maior responsabilidade pela piezeletricidade. Para Mostafa, Weeks-Dybvig e Osdoby³⁵, a conversão da resposta piezelétrica na

atividade bioquímica proporciona o componente direcional do movimento ortodôntico. Marino e Gross³³ compararam as propriedades piezelétricas do cimento, dentina e osso. A dentina e o cimento demonstraram menor piezeletricidade se comparados com o osso, o qual possui coeficiente significativamente maior.

Proffit⁴⁰ relatou em seu livro que existem dois elementos de controle do movimento dentário ortodôntico: a eletricidade biológica ou piezeletricidade e a pressão-tensão sobre o ligamento periodontal, afetando o fluxo sanguíneo. A Teoria da Bioeletricidade relaciona o movimento dentário controlado por sinais elétricos produzidos quando o osso flexiona e se dobra.

Estimuladores da taxa da movimentação ortodôntica

Buscando aplicar um procedimento na Ortodontia para reduzir o tempo e o custo total do tratamento, Tweedle e Bundy⁵⁹ investigaram em coelhos os efeitos da aplicação de uma hipertermia local associada com a movimentação lateral de incisivos superiores. O calor localmente aplicado resultou em um aumento na taxa de movimentação dentária, como observado na separação dos incisivos superiores dos coelhos. Mais adiante, Gianelly e Schnur¹⁵ comprovaram que os incisivos de ratos tratados com hormônio da paratireóide, moveram-se significativamente mais longe da linha média do que os incisivos do grupo controle.

Comparando forças contínuas no lado esquerdo do arco superior do cão, contra sistema de forças pulsáteis no lado direito do arco, servindo o mesmo animal como controle, Oates, Moore e Caputo³⁸ identificaram uma decisiva vantagem para a força pulsante, cujo potencial tem capacidade de produzir um movimento mais fisiológico do dente em um período de tempo mais curto. No ano seguinte Shapiro, Roeber e Klempnel⁵⁰ compararam o movimento do dente com indução de forças pulsáteis. A proporção de movimento, assim como o movimento total, foram maiores para o dente

estimulado do que para o controle.

Associando estimulação elétrica à força mecânica de distalização ortodôntica em gatos, Davidovitch et al.⁸ concluíram que os dentes que receberam a força associada à eletricidade, moveram-se significativamente mais rápido do que aqueles estimulados unicamente pela força. O grau de formação do novo osso nos locais de tensão tratados eletricamente foi maior do que nos locais correspondentes apenas da aplicação da força ortodôntica. Já Yamasaki, Shibata e Fukuhara⁶² conseguiram quase o dobro da taxa de movimentação dentária, administrando prostaglandinas (PGE1 ou PGE2) em macacos. Sandy e Harris⁴⁸ realizaram trabalho utilizando flurbiprofen, um inibidor da síntese de prostaglandinas. Concluíram que drogas antiinflamatórias não esteróides podem retardar o movimento ortodôntico. Os mecanismos mais prováveis são os da inibição da síntese de prostaglandinas, com resultante inibição da atividade osteoclástica.

De acordo com Norton, Hanley e Turkewicz³⁷, a estimulação bioelétrica do osso, apresenta os possíveis mecanismos celulares: a) promove a proliferação de células competentes osteogenicamente; b) aumenta as propriedades diferenciadas em uma população celular precursora; c) controla a expressão de fenótipos diferenciados (formação ou calcificação de matriz) por meio da ativação de células competentes. Para Stark e Sinclair⁵³, é possível aumentar a proporção de movimento ortodôntico e deposição óssea por meio da aplicação de campos eletromagnéticos pulsáteis. No entanto, pequenas alterações na química do sangue sistêmico, relacionadas com aumentos de proteína, indicam que se deve dar importância a possíveis efeitos colaterais, antes de aplicá-los em humanos.

Bertoz et al.³ verificaram os efeitos da administração local da Indometacina no tecido periodontal e no tempo de tratamento. Os resultados demonstraram restrição no movimento dos dentes estimulados e inibição no aparecimento de osteoclasto e de áreas de reabsorção óssea.

Sagaa, Maruo e Jimenez⁴⁶ discutiram, basea-

dos na revisão de literatura, os fatores que atuam no remodelação decorrente da aplicação de força ortodôntica, tais como a resposta inflamatória, o efeito piez elétrico e a síntese de prostaglandinas. Também abordaram a influência da maximização destes fatores na quantidade de movimentação ortodôntica.

Com o objetivo de determinar o efeito de um campo magnético estático (SMF) sobre o movimento ortodôntico do dente no rato, Tengku et al.⁵⁷ direcionaram uma força mesial de 30g sobre o primeiro molar superior esquerdo. Os resultados finais demonstraram que a incorporação de um campo magnético estático (100-170 Gauss), no aparelho ortodôntico, não aumentou o movimento dentário, nem alterou grandemente a aparência histológica do LPD.

O uso da corrente elétrica na remodelação óssea

Lavine e Shamos³⁰ descreveram o primeiro caso de pseudo-artrose humana congênita tratada com sucesso com corrente elétrica. Uma fratura na tíbia, tratada com gesso por 6 meses, não tendo sinal de melhora, foi submetida a enxertos ósseos que, no entanto, foram reabsorvidos e a desunião persistiu. Um ano depois, foi operada para uma reversão da diáfise e inserção de uma haste intramedular. O defeito não foi sanado apesar da rígida imobilização por 12 meses. Tendo como último recurso a amputação do membro, uma corrente direta foi passada através do defeito da pseudo-artrose e o início da união óssea foi obtida em 4 meses.

Hassler et al.¹⁹ investigaram modalidades diferentes de aplicação de corrente elétrica, utilizada no processo de intensificação da neoformação óssea, salientando que há resultados variados, em parte, ocorridos devido às diferenças na geometria dos eletrodos, área de superfície, distribuição da densidade da corrente potencial ao redor do eletrodo, estabilidade mecânica e material do eletrodo. Protocolos diferentes de estimulação foram empregados. Concluíram que dentro de uma certa força e um espectro de densidade de corrente,

várias modalidades de correntes elétricas são eficientes intensificadores da reparação óssea.

Davidovitch et al.⁸ examinaram os efeitos da corrente elétrica sobre um mecanismo de ativação celular do osso alveolar e do ligamento periodontal (LP) refletido por nucleotídeos cíclicos imunohistoquimicamente. O exame microscópico revelou: 1) um aumento significativo no número de células osteoblásticas do osso alveolar e LP, coradas intensamente para adenosina monofosfato cíclica (AMPc) e guanosina monofosfato cíclica (GMPc); 2) um padrão de coloração uniforme das células nas áreas próximas ao ânodo e cátodo; 3) aposição óssea perto ao cátodo. Estes resultados sugerem que a eletricidade aumenta a atividade de fosforilação enzimática celular, conduzindo a processos de síntese e secreção associados à remodelação óssea. Concluíram que a corrente elétrica é um potente meio biológico para iniciar e/ou acelerar a renovação dos tecidos periodontais.

O uso do ultra-som na remodelação óssea

Duarte⁹ relatou a aplicação de ondas ultra-sônicas na reparação óssea em osteotomia, que consistiu de 3 orifícios lineares perfurados no córtex do fêmur de coelhos adultos. O orifício central foi o controle e o mais distante recebeu o estímulo das ondas de ultra-som. Resultados já puderam ser observados com apenas 4 dias após o tratamento. Trabéculas ósseas poderiam ser vistas no orifício estimulado, crescendo de maneira radial. No mesmo animal o orifício controle não exibiu nenhuma trabécula. Os exames histológicos também mostraram uma grande atividade celular nos orifícios estimulados, como: osteoblastos, osteócitos e osteoclastos, enquanto o controle mostrou apenas um coágulo e ausência de organização. Após 15 dias os orifícios estimulados estavam completamente reparados, enquanto os de controle mostraram apenas uma tentativa de organização do coágulo de sangue.

Pilla et al.³⁹ experimentaram o efeito do ultra-som (US) de baixa intensidade na proporção de reparação da osteotomia da fibula, em 139 coe-

lhos brancos adultos da Nova Zelândia. Do 17º dia ao 28º dia, todas as fraturas tratadas com o US ficaram tão fortes quanto ossos intactos.

Com o objetivo de identificar evidências histológicas da movimentação ortodôntica em molares de ratos sob a ação do US, Gandini Júnior¹³ aplicou uma força padronizada entre o primeiro e o segundo molares inferiores do lado esquerdo de 30 ratos Holtzman. Os animais estimulados responderam com intensa neoformação celular e vascular no ligamento periodontal e osso alveolar adjacente, bem como a uma reorganização mais efetiva das fibras colágenas e menor reabsorção de cimento, evidenciando menos dano tecidual, associado a uma resposta de reparação mais rápida do que os animais controle.

Visando acelerar o processo de reparação em fratura da tíbia, Heckman et al.²⁰ examinaram sessenta e sete fraturas fechadas ou abertas de 1º grau no osso da tíbia, ao acaso, após o uso da estimulação ultrassônica como complemento para o tratamento convencional com gesso. No fim do tratamento, houve um decréscimo estatisticamente significativo no tempo de reparação clínica (86 + 5,8 dias no grupo de tratamento ativo comparado com 114 + 10,4 dias no controle) e também um decréscimo significativo no tempo total de reparação clínica e radiográfica (96 + 4,9 dias no grupo de tratamento ativo comparado com 154 + 13,7 dias no grupo controle).

Tanzer et al.⁵⁵ demonstraram que o US de baixa intensidade não-invasivo pode estimular o crescimento ósseo, em quantidade e profundidade, no interior de implantes com revestimento poroso, podendo ser uma esperança para uso clínico, em Ortopedia ou Odontologia, em estabelecer uma fixação biológica, mais confiável e rápida.

Comparação do tecido ósseo humano com o tecido ósseo animal

A comparação entre os tecidos animais e humanos revelou que existem certas variações anatômicas, com relação ao tipo de osso e seus caracteres e também, de alguma forma, na reação

e transformação do tecido fibroso. Com exceção das variações anatômicas mencionadas, têm-se demonstrado repetidas vezes que a transformação das estruturas ósseas nos animais é basicamente a mesma para os humanos. A comparação de radiografias de estruturas animais e humanas com cortes histológicos têm demonstrado seu valor na correlação entre ambas espécies⁴³. As experiências de curta duração com animais são totalmente comparáveis com as feitas em seres humanos¹⁶.

MATERIAL E MÉTODO

Material

Para realizar esta pesquisa foram selecionados, por inspeção geral e bucal, 8 cães sem raça definida, de ambos os gêneros, adultos jovens, com idades entre 1 e 2 anos, e peso variando entre 10 e 15 Kg.

A amostra foi dividida em 2 (dois) grupos.

- Grupo controle (C), composto de 4 (quatro) animais, subdividido em 2 (dois) subgrupos - C1 e C2.

- Subgrupo C1 - Hemiarco superior esquerdo dos 4 (quatro) animais controle, sem mecânica ortodôntica.

- Subgrupo C2 - Hemiarco superior direito dos 4 (quatro) animais controle, nos quais aplicou-se a mecânica ortodôntica de inclinação.

- Grupo experimental (E), composto de 4 animais, com mecânica ortodôntica de inclinação dentária aplicada ao hemiarco superior direito de cada animal, com indução de ondas ultra-sônicas de baixa intensidade.

A pesquisa foi aprovada pelo Comitê de ética.

Método

Foram instalados aparelhos ortodônticos similares, compostos por uma mola de tração superelástica (Rematitan Dentaurum nº 758-160-00, Pforzheim, R.F. Alemanha), unida ao primeiro molar e ao canino superior do mesmo hemiarco, tracionada para exercer uma força de 150g. No primeiro molar, a mola foi fixada em um ori-

fício, na face mesial do dente, criado por meio de broca esférica diamantada (KG Sorensen 1013 – Barueri, SP), e no canino foi fixada em uma retenção no esmalte envolvendo a face cervical do dente (Fig. 1). A amarração da mola elástica foi executada com fio de aço inoxidável de 0,0010” de espessura da marca Morelli (Sorocaba, SP/Brasil). A força de 150g foi quantificada por meio de um tensiômetro da marca Morelli (Fig. 2).

Ao grupo E, foram proporcionadas estimulações de ultra-som, iniciando-se imediatamente após a instalação do aparelho, com 20 minutos diários, durante 28 dias, sobre a área da movimentação dentária. Utilizou-se um estimulador ultrassônico, modelo 1131-E com 200 microssegundos de largura de pulso, 1000Hz de frequência de repetição de pulso e modo pulsado (Fig. 3).

Os aparelhos mantiveram-se sem fraturas em todos os animais e estes foram sacrificados, pela aplicação de quetamina seguida de cloreto de potássio, um de cada grupo, nos períodos de 7, 14, 21 e 28 dias após a instalação do aparelho. Imediatamente após o sacrifício dos animais, os hemiarcos dentários foram removidos (Fig. 4A, B) e as peças fixadas em solução de Bouin por 36 horas, para posterior confecção das lâminas e estudo histológico de comparação entre o estado de normalidade (Subgrupo C1) do periodonto dos animais e as alterações acontecidas no Subgrupo C2 e Grupo E. Os caninos de cada hemiarco superior foram removidos e incluídos em parafina e levados ao forno para secagem e posterior corte histológico e leitura. Os cortes foram realizados, no sentido vestibulo-lingual, com micrótomo Zeiss para cortes em parafina na espessura de 5 μ . As lâminas foram coradas para Hematoxilina e Eosina (H.E.) e para o tricrômico de Masson (T.M.).

A leitura das lâminas foi realizada por um profissional especialista e Mestre em Patologia Bucal (Rosana Mara Giordano - UFMS), em um microscópio Zeiss, com aumento óptico de 10x e 40x.

As lâminas foram fotografadas em uma máquina Nikon FX-35.

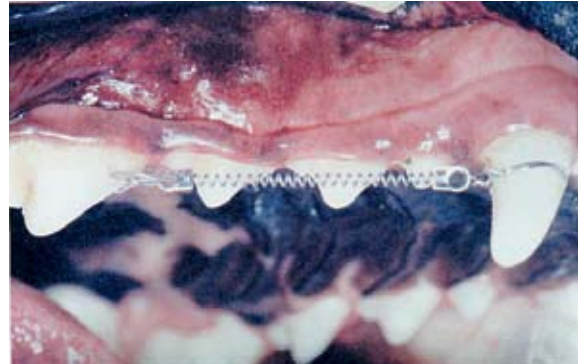

FIGURA 1 - Mola de tração superelástica fixada ao primeiro molar e ao canino superiores.

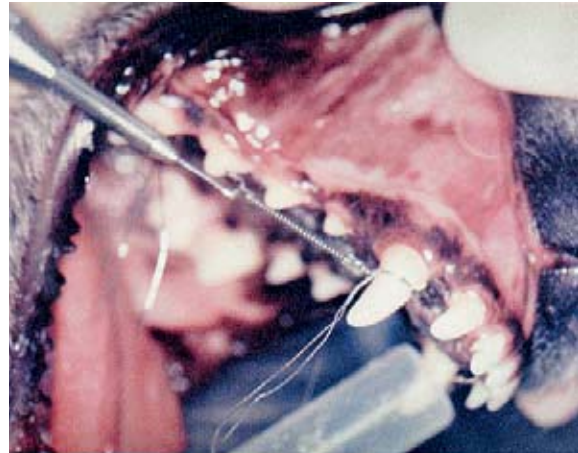


FIGURA 2 - Mola tracionada para exercer força de 150g, mensurada por tensiômetro.



FIGURA 3 - Aplicação de estímulo ultrassônico (200 μ s/4.000Hz) sobre a área de movimentação ortodôntica.

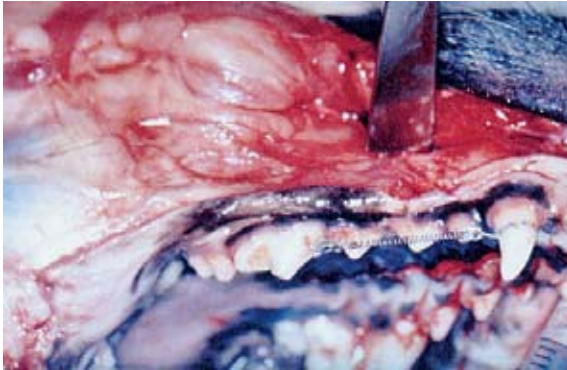


FIGURA 4A - Após o experimento, os hemiarcos foram seccionados.

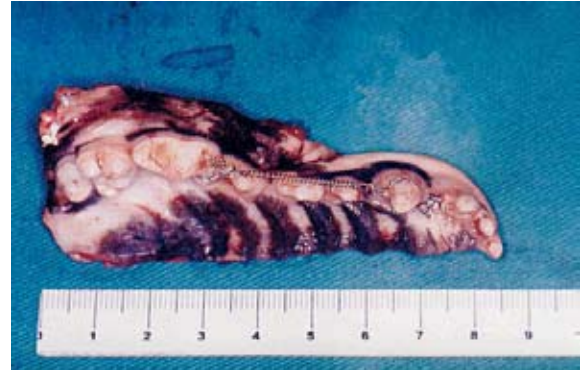

FIGURA 4B - Hemiarco preparado para fixação.

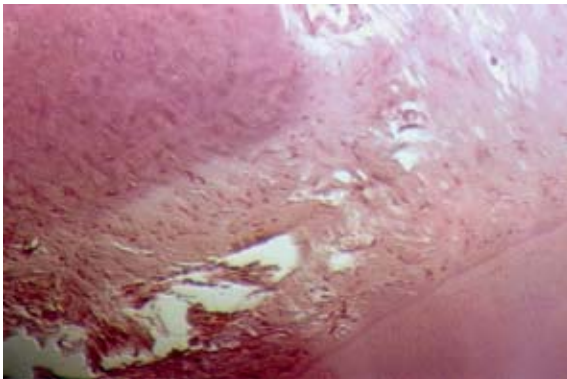


FIGURA 5A - Coloração H.E.

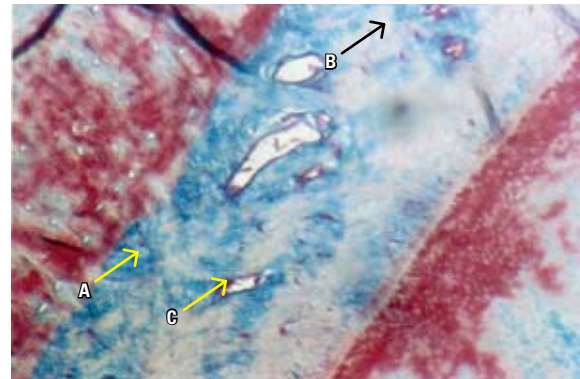


FIGURA 5B - Coloração T.M. Aumento S10x. A) Fibras organizadas; B) Fibras colágenas hialinizadas; C) Vasos sanguíneos.

RESULTADOS

Devido às evidências histológicas serem mais significantes nos grupos com 7, 14 e 21 dias e em decorrência do grupo de 28 dias sem ultra-som ter apresentado abscesso radicular, não discorreremos aqui este último grupo.

Grupo C2 (7 dias) - Mecânica ortodôntica sem aplicação da ultra-sonografia

A coloração por hematoxilina-eosina mostrou fibras colágenas do periodonto organizadas e distendidas com fibroblastos jovens e ativos. As fibras conjuntivas de Sharpey inseridas no osso alveolar e no cimento. Encontram-se vasos entremeando as fibras do ligamento periodontal e áreas hialinizadas (Fig. 5A).

As colorações pelo Tricrômico de Masson mostram, na região cervical, áreas de hialinização próximas ao cimento e tecido ósseo; as fibras colágenas do ligamento periodontal apresentam-se mais organizadas e inseridas na matriz óssea e no cimento; os vasos congestionados e neoformados são evidentes. Os osteoblastos são discretos na superfície da matriz osteoide (Fig. 5B).

Grupo Experimental (7 dias) - Mecânica ortodôntica com aplicação de ultra-som

O exame microscópico corado pela hematoxilina-eosina revela neste trabalho, um ligamento periodontal com grande quantidade de fibroblastos em franca atividade e áreas focais de novas fibrilas colágenas entremeadas de numerosos

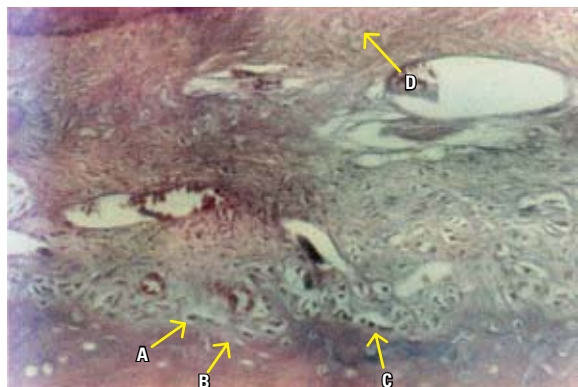


FIGURA 6A - Coloração H.E. Aumento S10x. **A)** Osteoblastos desorganizados; **B)** Tecidos ósseo irregular; **C)** Osteoclastos; **D)** Fibras distendidas e desorganizadas.

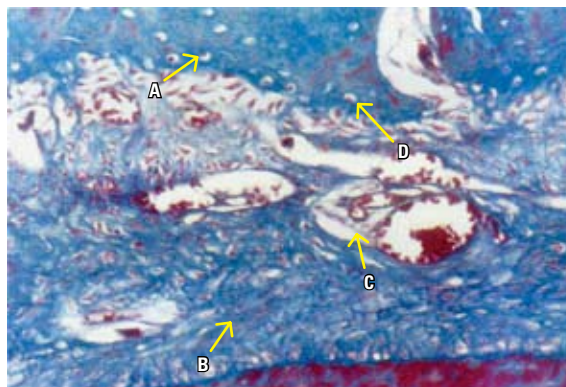


FIGURA 6B - Coloração T.M. Aumento S10x. **A)** Osteoblastos ósseos irregulares; **B)** Fibras colágenas desorganizadas; **C)** Vasos congestionados; **D)** Tecido ósseo irregular.

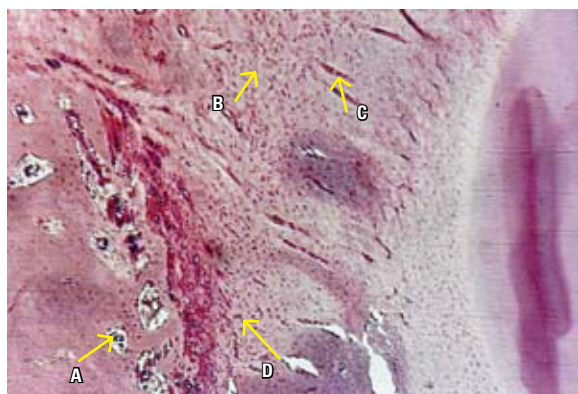


FIGURA 7 - Coloração H.E. Aumento S10x. **A)** Medula óssea; **B)** Fibras desorganizadas; **C)** Vasos congestionados; **D)** Fibroblastos.

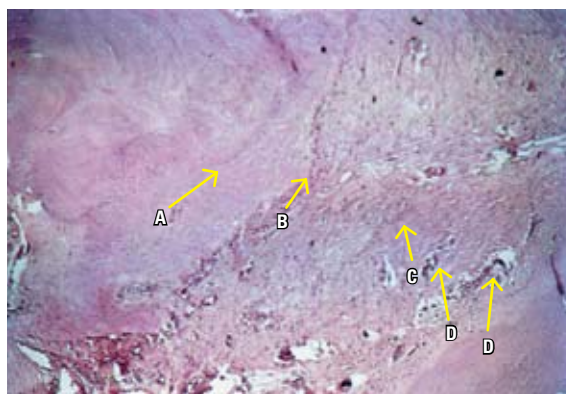


FIGURA 8 - Coloração H.E. Aumento S10x. **A)** Novo tecido ósseo em grande quantidade; **B)** Osteoblastos; **C)** Fibras organizadas; **D)** Inúmeros vasos congestionados.

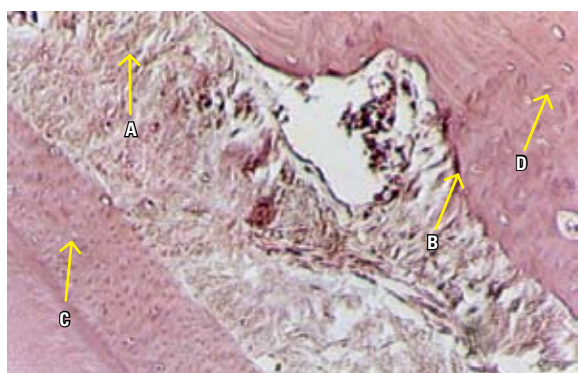

FIGURA 9A - Coloração H.E. Aumento S40x. **A)** Fibras distendidas e densificadas; **B)** Nichos de reabsorção no tecido ósseo; **C)** Cementoblastos dispostos regularmente; **D)** Osteócitos.

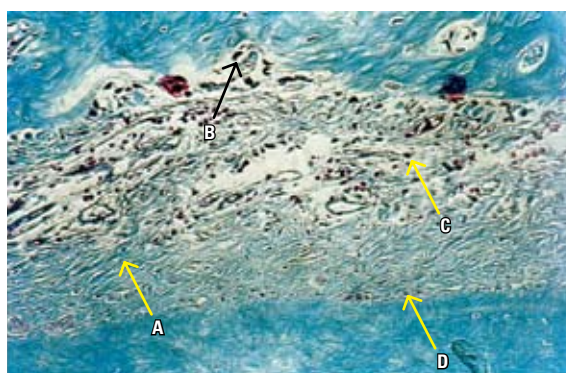


FIGURA 9B - Coloração T.M. Aumento S10x. **A)** Fibras colágenas desorganizadas; **B)** Tecido ósseo com contorno irregular; **C)** Fibroblastos aleatórios; **D)** Cimento regular.




FIGURA 10A - Coloração H.E. Aumento S10x. **A)** Fibras bem organizadas; **B)** Fibroblastos jovens; **C)** Vasos ao longo das fibras; **D)** Cimento regular com inserção de fibras.

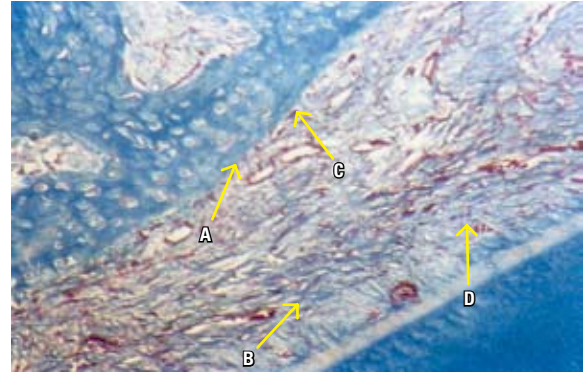


FIGURA 10B - Coloração T.M. Aumento S10x. **A)** Osteoblastos; **B)** Reorganização das fibras; **C)** Tecido ósseo regular; **D)** Fibroblastos jovens.

vasos sangüíneos congestos e regiões hialinizadas desorganizadas e distendidas. O tecido ósseo apresenta-se perifericamente irregular com osteoblastos e osteoclastos alojados em várias lacunas e a matriz óssea é rica em osteócitos (Fig. 6A). A coloração pelo Tricrômico de Masson mostra os fibroblastos ativos e as fibras colágenas, inseridas no cimento e desorganizadas, assim como uma grande quantidade de vasos sangüíneos congestos. O tecido ósseo tem o contorno irregular com osteoblastos presentes (Fig. 6B).

Grupo C2 (14 dias) - Mecânica ortodôntica sem ultra-som

As lâminas coradas pela hematoxilina-eosina mostram no terço mediano que as fibras colágenas do ligamento periodontal encontram-se pouco organizadas e distendidas. Os fibroblastos estão dispostos aleatoriamente e evidenciam inúmeros espaços vasculares. A matriz do tecido ósseo mostra a medula óssea preenchida por tecido conjuntivo frouxo e vasos sangüíneos (Fig. 7).

Grupo Experimental (14 dias) - Mecânica ortodôntica com ultra-som

As fibras do LP encontram-se mais organizadas, ladeadas por inúmeros vasos congestos e fibroblastos ativos. As fibras do ligamento perio-

dontal estão inseridas no tecido ósseo e cimento. O cimento celularizado apresenta linhas basofílicas limitando os depósitos de novos cimentos. A matriz óssea apresenta linhas incrementais separando novos tecidos ósseos e sua superfície encontra-se regular (Fig. 8).

Grupo C2 (21 dias) - Mecânica ortodôntica sem ultra-som

A coloração pela hematoxilina-eosina evidencia as fibras do ligamento distendidas e algumas desinseridas das porções mineralizadas. Os vasos sangüíneos estão dilatados e os fibroblastos se dispõem aleatoriamente entre as fibras colágenas. O cimento celular é bem espesso e os cementoblastos estão dispostos regularmente na superfície cementária. A matriz óssea aloja os osteócitos e a porção medular. O tecido ósseo apresenta contorno irregular (Fig. 9A).

Com o tricrômico de Masson identificam-se as fibras colágenas desorganizadas com fibroblastos dispostos irregularmente entre as mesmas. Os vasos sangüíneos apresentam-se numerosos e dilatados entre as fibras do LP. No tecido ósseo observam-se nichos de reabsorção e osteoblastos presentes nos contornos irregulares. A matriz óssea contém osteócitos e medula óssea com tecido conjuntivo e vasos (Fig. 9B).

Grupo Experimental (21 dias) - Mecânica ortodôntica com ultra-som

Os cortes microscópicos corados pela hematoxilina-eosina mostram, na região mais mediana, que os feixes de fibras colágenas do LP encontram-se bem organizados e inseridos nos tecidos mineralizados. Os fibroblastos e os vasos sangüíneos estão dispostos ao longo das fibras colágenas. O cimento apresenta-se regular com cementoblastos na sua superfície. O tecido ósseo apresenta áreas com nichos ocupados por osteoclastos e presença de osteoblastos (Fig. 10A).

Por meio da coloração do tricrômico de Mason observam-se as fibras do LP mais organizadas e inseridas nos tecidos mineralizados. Os fibroblastos estão dispostos na superfície das fibras colágenas que se encontram intercaladas por vasos congestos. O cimento é regular, assim como o tecido ósseo, em cujas superfícies apresentam-se cementoblastos e osteoblastos (Fig.10B).

DISCUSSÃO

Boas razões sustentam a utilização do cão como animal de experimentação na movimentação dentária induzida. Tem-se demonstrado que a transformação das estruturas ósseas nos animais é basicamente a mesma para os humanos, o que é visto pelo exame radiográfico e cortes histológicos destes dois modelos⁴⁴.

A análise dos resultados histológicos, dos grupos de 7 dias demonstrou, entre o grupo experimental e o controle C2, as seguintes diferenças: o grupo controle C2 apresentou fibras do LP organizadas e distendidas, discretos osteoblastos e osteoclastos. Já no grupo experimental as fibras do LP encontravam-se desorganizadas e o tecido ósseo apresentava-se perifericamente irregular com osteoblastos e osteoclastos alojados em várias lacunas. Ambos os grupos apresentavam vasos congestos, denotando um processo inflamatório, perfeitamente normal nas fases iniciais da movimentação, de acordo com as afirmações de Righ⁴⁵. Segundo Mostafa, Weaks-Dybvig e Osdoby³⁵,

essa inflamação seria um dos fatores desencadeantes da remodelação óssea. A modificação, no grupo experimental, do número de células na matriz óssea, assim como a grande quantidade de fibroblastos em franca atividade com novas fibrilas colágenas entremeadas de numerosos vasos sangüíneos, denotam um tecido metabolicamente ativo, confirmando o efeito do ultra-som de estimulador tecidual. Essa observação está de acordo com os trabalhos de Duarte⁹ e Pilla et al.³⁹ Estas diferenças permitem afirmar que os tecidos do LP e ósseo do grupo experimental apresentaram uma resposta mais favorável que a do grupo controle C2.

Ao comparar os grupos de 14 dias, observou-se que no grupo controle C2 as fibras do LP encontravam-se desorganizadas, com os fibroblastos dispostos aleatoriamente e o tecido ósseo encontrava-se irregular com osteoblastos no limite periférico e osteoclastos em nichos ou lacunas. Observou-se algumas linhas incrementais delimitando as novas formações ósseas. Para o grupo experimental, observou-se o LP com suas fibras em fase de organização, fibroblastos numerosos e ativos, com inúmeros vasos congestos entremeando as fibras do LP e osteoclastos e osteoblastos em toda a extensão do tecido ósseo, cuja superfície encontrava-se regular. Estes resultados demonstraram uma tendência da resposta tecidual continuar à frente para o grupo experimental, conforme já foi observado nos trabalhos de Gandini Júnior¹³, onde os animais estimulados responderam com uma intensa neoformação celular e vascular no LP e osso alveolar adjacente e uma reparação mais rápida à força ortodôntica. A situação tecidual dos animais de 14 dias demonstrou ser melhor que a dos animais de 7 dias, quando haviam predominado processos destrutivos, estando já nesta etapa mais presente a reorganização tecidual.

Nos grupos de 21 dias os cortes histológicos do grupo controle C2 mostraram a presença de fibras do LP desorganizadas, fibroblastos dispo-

tos aleatoriamente entre as fibras colágenas do periodonto. Os vasos sangüíneos eram inúmeros e dilatados entre as fibras do LP. O contorno do tecido ósseo era irregular. Enquanto no grupo experimental os feixes de fibras colágenas do LP encontravam-se bem organizados e inseridos nos tecidos mineralizados, os vasos sangüíneos estavam mais aglomerados nas proximidades do tecido ósseo, que se encontrava com a superfície irregular e com formações de nichos e presença de osteoclastos e osteoblastos. No grupo controle observou-se ainda a presença de hiperemia, pela dilatação dos vasos. A comparação entre estes dois grupos evidencia uma melhor resposta do grupo experimental, com redução do processo inflamatório, e o periodonto caminhando para uma situação de normalidade.

A avaliação histológica aos 28 dias mostrou uma situação inesperada encontrada no grupo controle C2, que apresentou uma área necrótica e exsudativa característica de um abscesso crônico, de causa desconhecida, podendo já pre-existir desde antes da montagem dos aparelhos e não detectada em função da não inclusão de radiografias preliminares no experimento. Esta situação não permitiu uma comparação adequada entre os dois grupos. No entanto os resultados do grupo experimental mantêm as mesmas características dos anteriores, apresentando fibras do LP inseridas nos tecidos mineralizados e bem organizadas com intensa formação de material osteóide. Os fibroblastos encontravam-se organizados e dispostos ao longo das fibras colágenas. A disposição regular dos mesmos caracteriza um processo de evidente reparação tecidual, o que está de acordo com a afirmação de Dantas e Siqueira⁶, que responsabilizam estas células por serem responsáveis pela síntese e secreção de toda a matriz extracelular do tecido conjuntivo, além de responderem pela homeostasia tecidual, descrevendo também sua organização com aspectos característicos, formando fileiras nas quais as células se apresentam conectadas com

as células adjacentes de uma mesma fileira e das fileiras vizinhas por meio de prolongamentos citoplasmáticos.

A característica encontrada nos tecidos deste último grupo experimental dá indícios de que a utilização do ultra-som acelera o processo de reparação tecidual, com possibilidade de uma maior remodelação e organização dos tecidos, conforme encontrado nos trabalhos de Tanzer et al.⁵⁵, que estimularam implantes porosos cilíndricos em cães, tendo o grupo tratado com ultra-som demonstrado maior quantidade e profundidade de crescimento ósseo.

Todos os grupos tratados com o ultra-som mostraram a formação de matriz óssea com inúmeros osteócitos e medula óssea com tecido conjuntivo e vasos, assim como um cemento celular evidente, com cementoblastos na superfície, não caracterizando mecanismo de reabsorção cementária.

A aplicação de estimulação ultra-sônica, tendo efeito localizado sobre o osso alveolar, apresenta uma menor possibilidade de efeitos colaterais quando comparada com a utilização de hormônios¹⁵ e drogas^{25,28} que apresentam ação sistêmica.

A corrente elétrica foi usada por muito tempo, em Ortopedia, por meio de eletrodos colocados no interior dos tecidos. Davidovitch et al.⁸ sugeriram a utilização desses eletrodos de contato, porém com a aplicação de corrente contínua.

Norton, Hanley e Turkewicz³⁷ afirmaram que uma perturbação bioelétrica pode exercer um controle sobre diversos níveis, como promovendo a proliferação de células competentes osteogenicamente e aumentando as propriedades diferenciadas, podendo modificar produtos específicos da célula e levar a mudanças no estado do tecido, sendo os efeitos finais dependentes da reação da célula. Enquanto Stark e Sinclair⁵³, avaliando os efeitos de campos eletromagnéticos sobre a fisiologia do metabolismo ósseo, assim como os possíveis efeitos colaterais sistêmicos destes

campos, relataram que pequenas alterações na química do sangue sistêmico, relacionadas com o aumento de proteína, indicam que se deve dar importância aos possíveis efeitos colaterais, antes de se aplicar campos eletromagnéticos pulsáteis em humanos. No entanto, acredita-se que a utilização de ultra-som, por vinte minutos diários, com frequência adequada^{9,13,20,29,31,39,52,55}, tenha uma possibilidade de aplicação clínica mais viável que os métodos anteriormente citados.

De acordo com Mostafa, Weaks-Dybvig e Osdoby³⁵, a conversão da resposta piezolétrica na atividade bioquímica proporciona o componente direcional do movimento ortodôntico do dente, com o que concordam Sagaa, Maruo e Gimenez⁴⁶, que também afirmaram que a aplicação do ultra-som aumenta o efeito piezolétrico no tecido ósseo e também no periodonto, podendo maximizar o remodelação ósseo; Gandini Júnior¹³ admitiu novos conceitos na clínica ortodôntica e defendeu ser possível associar o ultra-som com movimentos dentários seletivos, em combinação com métodos convencionais de terapia.

Comparando-se a literatura compulsada e com base nos resultados observados neste estudo, notou-se que o uso do ultra-som, na movimentação dentária induzida, estimula o processo de reparação tecidual, sendo capaz de permitir uma resposta mais rápida, caracterizada por uma tangível deposição de matriz osteóide, uma melhor vascularização, com grande neoformação capilar e rápida drenagem do processo inflamatório, refletindo possivelmente num tratamento com menos desconforto ao paciente. Evidenciou-se também a predominância de atividade osteoblástica, sendo vista em algumas lâminas do grupo experimental uma maior presença de osteócitos na matriz óssea e osteoblastos na periferia, do que de células clásticas. Isto pode sugerir que o ultra-som proporciona uma estimulação celular com predominância da atividade osteoblástica, tendo maior indicação na estabilização dos dentes de ancoragem, principalmente quando esta for crítica.

É esperado também se obter uma neoformação óssea mais rápida em pacientes submetidos à expansão rápida da maxila ou cirurgia ortognática. No entanto, sugerimos que novos trabalhos sejam realizados, com uma amostra maior e mais uniforme, uma vez que nesta pesquisa utilizamos apenas de 8 (oito) cães e sem raça definida, para se adquirir mais conhecimentos da aplicação terapêutica do ultra-som no movimento dentário induzido ortodonticamente.

CONCLUSÕES

Em decorrência do método experimental empregado neste trabalho, combinando a aplicação do ultra-som com a mecânica ortodôntica de uma força controlada para o tracionamento de dentes caninos no hemiarco superior direito do cão, e ainda, considerando os resultados obtidos, concluiu-se que:

- 1) O periodonto de sustentação dos cães que receberam estimulação ultra-sônica associada à mecânica ortodôntica demonstrou resposta tecidual diferente daquela encontrada nos cães que apenas receberam a mecânica ortodôntica.
- 2) A exposição ao ultra-som acelera o processo de reparação tecidual, possibilitando uma resposta mais rápida.
- 3) O ultra-som aumenta a vascularização e a neoformação celular e contribui para uma disposição mais organizada das fibras colágenas.
- 4) Ocorre uma predominância de atividade osteoblástica nos animais submetidos ao uso do ultra-som.

The use of ultrasound in induced dental movement

Abstract

The purpose of the present study was to evaluate differences in the mechanism of periodontium remodeling of canine teeth of young adult dogs subjected to orthodontic forces with and without the use of ultrasound stimulation. Eight dogs of both sexes, of undefined breed, aged 1-2 years and weighing 10-15kg were delivered a 150g force by means of a superelastic spring mesially anchored to their first right upper molars and extending to their right upper canines. Four of these animals were also given ultrasound stimuli of 200µs 1.000Hz bursts on the region of dental movement for 20 minutes a day. The other four animals served as controls. One animal of each group was sacrificed on days 7, 14, 21, and 28 of the experiment. The dental arch halves involved were then removed and treated in Bouin solution, and sections for optical microscopy were stained in hematoxylin-eosin and Masson trichrome. Histological aspects were found to differ between groups: animals subjected to ultrasound stimuli responded with pronounced vascular and cellular remodeling of periodontal ligament and alveolar bone, and with an improved organization of collagen fibers and regularity of mineralized tissues. Results provide evidence that ultrasounds may be regarded as a tool for stimulation of the supporting periodontium, as their use helped enhance metabolism in the course of induced dental movements.

Key words: Ultrasound. Dental movement. Bone remodeling.

REFERÊNCIAS

- ANDREW, C.; BASSET, L. Biologic significance piezoelectricity. **Calc Tiss Res**, Berlin, v. 1, p. 252-272, 1968.
- BASDRA, K. E. Reacciones biológicas por el movimiento dentário ortodôntico. **J Pediatr Orthop Dent**, New York, v. 3, no. 4, p. 12-24, 1998.
- BERTOZ, F. A. et al. Efeito da indometacina na movimentação ortodôntica em cães: estudo clínico e histológico. **J Bras Ortodon Ortopedia Maxilar**, Curitiba, n. 4, p. 13-22, jul./ago. 1996.
- BAUMRIND, S. A reconsideration of the propriety of the "pressure-tension". **Am J Orthod**, St. Louis, p. 12-22, Jan. 1969.
- COCHRAN, G. V. B.; PAWLUCK, R. J.; BASSET, C. A. L. Stress generated electric potenciales in the mandible and teeth. **Arch Oral Biol**, Oxford, v. 12, p. 917-920, 1967.
- DANTAS, C. J. S.; SIQUEIRA, J. F. **Mecanismos celulares e moleculares da Inflamação**. Rio de Janeiro: Medsi, 2000. p. 153-196.
- DAVIDOVITCH, Z. et al. Electric currents, bone remodeling, and orthodontic tooth movement. I. The effect of electric currents on periodontal cyclic nucleotides. **Am J Orthod**, St. Louis, v. 77, no. 1, p. 14-32, Jan. 1980.
- DAVIDOVITCH, Z. et al. Electric currents, bone remodeling, and orthodontic tooth movement. II Increase in rate of tooth movement and periodontal cyclic nucleotide levels by combined force and electric current. **Am J Orthod**, St. Louis, v. 77, p. 33-47, Jan. 1980.
- DUARTE, L. R. Ultrasonic stimulation of fracture healing: digest of the International Conference on medical and biological engineering, 11, 1976, Canadá. **Resumos....** Canadá: [s.n.], 1976. p. 248.
- EPKER, B. N.; FROST, H. M. Correlations of bone resorption and formation with the physical behavior of loaded bone. **J Dent Res**, Chicago, v. 44, no. 1, p. 33-42, Jan./Feb. 1965.
- FERREIRA, F. V. Fundamentos biológicos básicos em ortodontia. In: _____. **Diagnóstico e planejamento**. 2. ed. São Paulo: Artes Médicas. 1997. p. 11-29.
- FUKUDA, I.; YASUDA, E. On the piezoelectric effect of bone. **J Physical Society Japan**, Tokyo, v. 12, no. 10, p. 1158-1162, Oct. 1957.
- GANDINI JÚNIOR, L. G. **Avaliação histológica do periodonto de sustentação do molar de rato, submetido a movimentação ortodôntica, sob ação do ultra-som**. 1993. 82 f. Dissertação (Mestrado em Ortodontia) - Faculdade de Odontologia, Universidade Estadual Paulista, Araraquara, 1993.
- GIANELLY, A. A. Force-induced in the vascularity of periodontal ligament. **Am J Orthod**, St. Louis, v. 53, no. 1, p. 1-4, Jan. 1969.
- GIANELLY, A. A.; SCHNUR, R. M. The use of parathyroid hormone assist orthodontic tooth movement. **Am J Orthod**, St. Louis, v. 5, no. 3, p. 305, Mar. 1969.
- GRABER, T. M.; VANARSDALL, R. L. **Princípios e técnicas atuais**. 2. ed. Rio de Janeiro: Guanabara Koogan. 1996. cap. 2, p. 88-170.
- GRIMM, F. M. Bone bending, a feature of orthodontic tooth movement. **Am J Orthod**, St. Louis, v. 62, p. 384-393, Oct. 1972.
- FERREIRA, F. V. Fundamentos biológicos básicos em Ortodontia. In: _____. **Diagnóstico e planejamento**. 2. ed. São Paulo: Artes Médicas. 1997.
- HASSLER, C. R. et al. Studies of enhanced bone healing via electrical stimuli. **Clin Orthop Relat Res**, Philadelphia, no. 124, p. 9-19, May 1977.
- HECKMAN, J. D. et al. Acceleration of tibial fracture-healing by non-invasive, low-intensity pulsed ultrasound. **J Bone Joint Surg**, Boston, v. 76-A, no. 1, p. 26-34, Jan. 1994.
- HELLER, I. J.; NANDA, R. Effect on metabolic alteration of periodontal fibers on orthodontic tooth movement. **Am J Orthod**, St. Louis, v. 75, no. 3, p. 239-258, Mar. 1979.
- HILL, P. A. Bone remodeling. **Br J Orthod**, London, v. 25, no. 2, p. 101-107, 1998.
- ISAACSON, R. J.; LINDAUER, S. J.; DAVIDOVITCH, M. On tooth movement. **Angle Orthod**, Appleton, v. 63, no. 4, p. 305-309, Apr. 1993.
- JUNQUEIRA, L. C.; CARNEIRO, J. Tecido ósseo. In: _____. **Histologia básica**. 3. ed. Rio de Janeiro: Guanabara Koogan, 1974. p. 132-135.
- KIM, TAE-WEON et al. An ultrastructural study of the effects of bisphosphonate administration on osteoclastic bone resorption during relapse of experimentally moved rat molars. **Am J Orthod Dentofacial Orthop**, St. Louis, v. 115, no. 6, p. 645-653, June 1999.
- KING, G. J. et al. Alveolar bone turnover and tooth movement in male rats after removal of orthodontic appliances. **Am J Orthod Dentofacial Orthop**, St. Louis, v. 111, no. 3, p. 266-275, Mar. 1997.
- KING, G. J.; ARCHER, L.; ZHOU, D. Later orthodontic appliance reactivation stimulates immediate appearance of osteoclasts and linear tooth movement. **Am J Orthod Dentofacial Orthop**, St. Louis, v. 114, no. 6, p. 692-697, Dec. 1998.

28. KIRKANIDES, S.; O'BANION, M. K.; SUBTELNY, J. D. Nonsteroidal anti-inflammatory drugs in orthodontic tooth movement: Metalloproteinase activity and collagen synthesis by endothelial cells. **Am J Orthod Dentofacial Orthop**, St. Louis, v. v.118, no. 2, p. 203-208, Aug. 2000.
29. LANE, J. M. et al. Ultrasound treatment of 2126 fractures. In: MEETING OF THE INTERNATIONAL SOCIETY FOR FRACTURE REPAIR, 6., 1998, Strasbourg. **Resumos...** Strasbourg: [s.n.], 1998.
30. LAVINE, I. S.; SHAMOS, M. H. Electric enhancement of bone healing. **Science**, Washington, D. C., v. 175, p. 1118-1120, 1972.
31. MAYER, E.; GEBAUER, D.; ORTHNER, E. Nonunions treated by pulsed Low-Intensity Ultrasound. In: MEETING OF THE INTERNATIONAL SOCIETY FOR FRACTURE REPAIR, 6., 1998, Strasbourg. **Resumos...** Strasbourg: [s.n.], 1998.
32. MARINO, A. A.; BECKER, R. O.; SODERHOLM, C. Origin of piezoelectric effect in bone. **Calcif Tiss Res**, Berlin, v. 8, p.177-180, 1971.
33. MARINO, A. A.; GROSS, B. D. Piezoelectricity in cementum, dentine and bone. **Arch Oral Biol**, Oxford, v. 34, no.7, p. 507-509, Jan. 1989.
34. MARTINS, D. R. **Contribuição ao estudo da "força ótima", "força diferencial" e preparo de ancoragem, na movimentação ortodôntica**. 1972. Tese (Doutorado) - Faculdade de Odontologia de Bauru, Universidade de São Paulo, Bauru, 1972.
35. MOSTAFA, Y. A.; WEAKS-DYBVIK, M.; OSDOBY, P. Orchestration of tooth movement. **Am J Orthod**, St. Louis, v. 83, no. 3, p. 245-250, Mar. 1983.
36. NOJIMA, L. I. **Mudanças tissulares decorrentes do movimento ortodôntico**. 201 f. Dissertação (Mestrado em Ortodontia)-Faculdade de Odontologia da Universidade Federal do Rio de Janeiro, Rio de Janeiro, 1996.
37. NORTON, L. A.; HANLEY, K. J.; TURKEWICS, J. Bioelectric perturbations effect in bone. **Angle Orthod**, Appleton, v. 54, no.1, p. 73-87, Jan. 1984.
38. OATES, J. C.; MOORE R. N.; CAPUTO, A. A. Pulsating forces in orthodontic treatment. **Am J Orthod**, St. Louis, v. 74, no. 3, p. 577-586, Nov. 1978.
39. PILLA, A. A. et al. Non-invasive low intensity pulsed ultrasound accelerates bone healing in rabbit. **J Orthop Traumatol**, New York, v. 4, no. 3, p. 246-253, 1990.
40. PROFFIT, W. R. As bases biológicas da terapia ortodôntica. In: _____. **Ortodontia contemporânea**: biomecânica. 2. ed. Rio de Janeiro: Guanabara Koogan, 1995. p. 244-264.
41. REITAN, K. Tissue behavior during orthodontic tooth movement. **Am J Orthod**, St. Louis, v. 46, p. 881-900, 1960.
42. REITAN, K. Effects of force magnitude and direction of tooth movement on different alveolar bone types. **Angle Orthod**, Appleton, v. 34, 244-255, 1964.
43. REITAN, K. Principios y reacciones: principios biofísicos. In: GRABER, T. M.; SWAIN, B. F. **Ortodontia**. 2. ed. Buenos Aires: Panamericana, 1979. p.117-228.
44. REITAN, K.; KVAM, E. Comparative behavior of human and tissue during experimental tooth movement. **Angle Orthod**, Appleton, v. 41, no. 1, p. 1-14, Jan. 1971.
45. RYGH, P. Orthodontic root resorption studied by electron microscopy. **Angle Orthod**, Appleton, v. 47, no. 1, p.1-15, jan. 1977.
46. SAGAA, A. Y.; MARUO, H.; JIMENEZ, E. E. O. Fatores do remodelamento ósseo que atuam na maximização do movimento ortodôntico. **R Dental Press Ortodon Ortop Maxilar**, Maringá, v. 3, n. 4, p. 79-85, jul./ago. 1998.
47. SANDSTEAD, C. Einige Beiträge zur theorie der Zahnregulierung. **Nordisk Tandläkare Tidsskrift**, [S.l.], n. 4, 1904, 1905.
48. SANDY, J. R.; HARRIS, M. Prostaglandin and tooth movement. **Eur J Orthod**, London, v. 6, p. 175-82, 1984.
49. SCHWARZ, W. G. Tissue changes incidental to orthodontic tooth movement. **Int J Orthod**, Lakewood, v.18, p. 331-352, 1932.
50. SHAPIRO, E.; ROEBER, F. W.; KLEMPNEL, S. Orthodontic movement using pulsating force-induced piezoelectricity. **Am J Orthod**, v. 76, no. 1, p. 59-66, July 1979.
51. SILVA FILHO, O. G.; CAPELOZZA FILHO, L.; FERRARI JUNIOR, F. M. Movimentação ortodôntica. **Funcraf**, [S. l.], v. 1, 1998. CD-ROM.
52. SILVA, O. L.; DUARTE, L. R. A proposed mechanism for ultrasonic bone growth stimulation. In: ANNUAL MEETING OF THE "BIOELECTRICAL REPAIR AND GROWTH SOCIETY, 9, 1989, Cleveland. **Resumos...** Cleveland: [s. n.], 1989. p.17-20.
53. STARK, T. M.; SINCLAIR, P. M. Effect of pulsed eletromagnetic fields on orthodontic tooth movement. **Am J Orthod**, St. Louis, v. 91, no. 2, p. 1-13, Feb. 1987.
54. STOREY, E.; SMITH, R. Force in orthodontics and its relation to tooth movement. **Austr J Dent**, Sydney, v. 56, p.11-18, 1952.
55. TANZER, M. et al. The effect of non-invasive low intensity ultrasound on bone growth into porous coated implants. In: ANNUAL MEETING, ORTHOPAEDIC RESEARCH SOCIETY, 41., 1995, Orlando. **Resumos...** Orlando : [s.n.], 1995. p.13-16.
56. TEN CATE, A. R. The role of fibroblast in remodeling of periodontal ligament durant physiologic tooth movement. **Am J Orthod**, St. Louis, v. 69, p.155-168, 1976.
57. TENGKU, B. S. et al. Effect of a static magnetic field on orthodontic tooth movement in the rat. **Eur J Orthod**, London, v. 22, no. 5 p. 475-487, Oct. 2000.
58. TSAY, T. P.; CHEN, M. H.; OYEN, O. J. Osteoclast activation and recruitment after application of orthodontic force. **Am J Orthod Dentofacial Orthop**, St. Louis, v. 115, no. 3, p. 323-330, Mar. 1999.
59. TWEDDLE, J. A.; BUNDY, R. E. The effect of local heat on tooth movement. **Angle Orthod**, Appleton, v. 35, no. 3, p. 219-225, July 1965.
60. UTLEY, R. K. The activity of alveolar bone incident to orthodontic tooth movement as studied by oxytetracycline-induced fluorescence. **Am J Orthod Dentofacial Orthop**, St. Louis, p. 167-201, Mar. 1968.
61. YAMASAKI, K.; MIURA, F.; SUDA, T. Prostaglandin as a mediator of bone resorption induced by experimental tooth movement in rats. **J Dent Res**, Chicago, v. 59, p. 1635-1642, 1980.
62. YAMASAKI, K.; SHIBATA, Y.; FUKUHARA, T. The effect of prostaglandins on experimental tooth movement in monkeys (macaca fuscata). **J Dent Res**, Chicago, v. 61, no. 12, p. 1444-1446, Dec. 1982.
63. YOSHIKAWA, K. Biomechanical principles os tooth movement. **Dental Clin North Am**, Philadelphia, v. 25, no.1, p.19-26, Jan. 1981.
64. WILHELM, R. S. Movimento dentário. **Ortodontia**, São Paulo, v. 8, n. 3, p. 261-273, set./dez. 1975.

Endereço para correspondência

Marcos Gabriel do Lago Prieto
 R. Mar das Caraibas, n. 8 - Chácara Cachoeira
 CEP: 77.040-030 - Campo Grande/MS
 E-mail: mgpriet@terra.com.br