

O uso de marcadores para identificação de posicionamento dentário em telerradiografias frontais pósterio-anteriores: proposta de um método

Júlio de Araújo Gurgel*, Eduardo Sant'Ana*, Osny Ferreira Júnior**, Luís Fernando de Melo Sant'Ana**, Fernando Paganeli Machado Giglio**

Resumo

Objetivos: avaliar a confiabilidade na identificação de marcadores observados em radiografias PA. **Metodologia:** em 3 crânios humanos secos procedeu-se à instalação de aparelhos expansores do tipo Hyrax, nos quais adaptaram-se marcadores nos acessórios ortodônticos. **Resultados:** a comparação estatística dos 27 cefalogramas confeccionados revelou para as medidas angulares valores dos erros com pequenas variações, entretanto os menores erros foram encontrados para as medidas lineares entre os marcadores. Deste modo, conclui-se que a pouca variabilidade na identificação dos marcadores demonstrou sua confiabilidade para o uso em estudo com telerradiografias PA. Os erros para as medias angulares atribui-se às dificuldades na determinação de estruturas anatômicas. **Conclusão:** os marcadores avaliados neste estudo parecem prestarem-se como estruturas confiáveis em telerradiografias PA utilizadas em pesquisas longitudinais.

Palavras-chave: Cefalometria frontal. Telerradiografia pósterio-anterior. Expansão maxilar.

INTRODUÇÃO

A cefalometria tem-se prestado como um tradicional método de obtenção de medidas craniofaciais com o propósito de avaliação do crescimento e aferição dos resultados do tratamento ortodôntico. A telerradiografia em norma lateral representa uma avaliação bidimensional do complexo craniofacial, facultando este dispositivo de estudo às informações transversais. A telerradiografia em norma frontal pósterio-anterior (PA) fornece

as imagens necessárias às avaliações transversais e verticais, contudo a superposição de estruturas presentes no terço inferior da face restringe sua aplicação com a finalidade de proporcionar reprodutibilidade dos estudos transversais dos maxilares. Os erros casuais na localização dos pontos cefalométricos e a falta de padronização das telerradiografias PA têm dificultado o uso sistemático desta modalidade de radiografias nas pesquisas que analisam os resultados obtidos com a correção das

* Professor Assistente Doutor da Disciplina de Cirurgia da Faculdade de Odontologia de Bauru - USP.

** Doutorando em Estomatologia da Faculdade de Odontologia de Bauru - USP.

discrepâncias transversais dos maxilares.

A expansão rápida da maxila (ERM) tem se mostrado um método eficaz de correção da mordida cruzada posterior esquelética^{12,22}. O propagado sucesso da ERM, realizada em pacientes jovens, também pode ser estendido aos pacientes adultos por meio da expansão maxilar assistida cirurgicamente¹⁵. Para tornar mais eficiente a ação das forças geradas pelo parafuso expensor, utilizam-se osteotomias que aliviam a tensão gerada pelos pilares maxilares liberando a sutura palatina mediana^{6,8}. Por meio desta conduta de tratamento, o efeito ortopédico torna-se preponderante, minimizando os efeitos dentários indesejáveis representados pela inclinação dentária. Contudo, a literatura pertinente à efetividade da expansão rápida da maxila ainda permanece controversa quanto à comparação cefalométrica dos efeitos esqueléticos e dentários^{7,20,21}. A falta de padronização das telerradiografias PA e a dificuldade de localização de estruturas anatômicas dificultam a observação dos efeitos promovidos por meio de aparelhos expansores.

O estudo dos erros em cefalometria considera-se como um tópico da cefalometria. Para Baumrind, Frantz^{3,4}; Major, Johnson e Hess¹⁸ os erros das medidas cefalométricas tem origem durante a obtenção da radiografia ou durante a identificação e mensuração das grandezas cefalométricas. Ainda, Krogman e Sassouni¹⁷ alertaram para a disposição das estruturas em diferentes profundidades da PA como um fator de variação na densidade da imagem radiográfica. A superposição de estruturas, inclusive dos tecidos moles, destaca-se como o fator mais recorrente na falta de precisão para determinar os reparos anatômicos da telerradiografia PA.

Athanasίου, Miethke e Van der Meij¹ descreveram os pontos cefalométricos que apresentam maiores erros de reprodutibilidade em telerradiografias PA. Dentre os pontos com maior ocorrência de erros encontram-se os que representam as faces vestibulares dos primeiros molares superiores

e inferiores. A dificuldade na visualização dos primeiros molares permanentes e dos primeiros pré-molares ocorre em razão da superposição das vértebras cervicais e da presença dos demais dentes do mesmo grupo alinhados no sentido pôstero-anterior.

O uso das radiografias pôstero-anteriores para o estudo dos efeitos da expansão maxilar tem sido pouco explorado, principalmente em razão da restrita confiabilidade. Embora esta técnica radiográfica forneça importantes informações transversais do crânio, atualmente tem sido pouco explorada e pouco utilizada. Contudo, alguns estudos e métodos tem sido divulgados com o intuito de tornar mais confiáveis os dados cefalométricos da PA.

Para melhor identificar o posicionamento dentário em radiografias PA, Ingervall et al.¹⁶ empregaram esferas de aço encaixadas em tubos palatinos de molares superiores. Estes dispositivos mostraram-se eficientes para diferenciar o comportamento dos molares quando comparados os grupos estudados.

Erdoğan, Ugur, Erbay¹³ e Toroglu et al.²⁴ relataram a utilização de fios ortodônticos retangulares adaptados em tubos soldados às bandas de molares com o intuito de avaliar a inclinação dentária em pacientes submetidos à correção de mordida cruzada posterior. O emprego destes fios como marcadores, proporcionou a identificação individual dos molares cujas imagens tornam-se facilmente destacadas nas superposições próprias da PA.

Similarmente, Barreto et al.² sugeriram o uso destes fios ortodônticos nos tubos dos molares para melhor identificação na radiografia. Para facilitar a reprodutibilidade de radiografias PA, estes autores ainda empregaram um apoio para o mento acoplado ao aparelho radiográfico, um fio 0,9mm retificado colocado na haste do cefalostato e um fio 0,7mm fixado a um óculos de proteção.

As deficiências no uso da telerradiografia PA para pesquisas científicas tornam-se evidentes em estudos que procuram destacar os resultados de correções maxilares transversais, contudo com

restritas ou nenhuma informação sobre o comportamento dos dentes. Certamente, estes estudos preservam sua confiabilidade, entretanto omitem dados importantes sobre o posicionamento dentário frente à ação dos aparelhos expansores^{7,23}.

PROPOSIÇÃO

Com o intuito de melhorar a avaliação dos efeitos da ERM ou outras avaliações das alterações transversais da face, este estudo tem por objetivo avaliar a confiabilidade de um método de padronização de telerradiografias frontais (PA), com destaque à identificação dos dentes envolvidos como ancoragem dos aparelhos expansores com parafuso.

MATERIAS E MÉTODOS

Para realização deste estudo utilizou-se três crânios secos de humanos adultos, nos quais foram cimentados aparelhos expansores do tipo Hyrax. Nas bandas dos aparelhos soldaram-se acessórios (dimensão .022" x .028"), sem torque ou angulação, indicados para pré-molares e molares. Adaptou-se, nas ranhuras dos braquetes dos pré-molares e tubos dos molares, marcadores confeccionados com fio de aço inoxidável secção retangular de .021" x .025" (Fig.1). Estes marcadores apresentaram configurações diferenciadas para o lado direito e esquerdo, bem como para cada grupo de dentes. Os marcadores receberam denominações de acor-

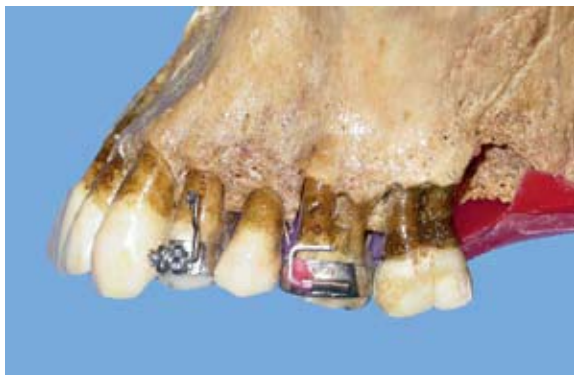

FIGURA 1 - Marcadores adaptados no braquete do pré-molar e tubo do molar.

do com o dente e lado correspondente, da seguinte forma: 4R – pré-molar superior direito, 4L - pré-molar superior esquerdo, 6R - molar superior direito e 6L - molar superior esquerdo. Deste modo, os marcadores foram reposicionados nas mesmas ranhuras por ocasião das três tomadas radiográficas realizadas em cada um dos três crânios.

Para avaliar a reprodutibilidade do uso destes marcadores em telerradiografias PA tomadas em diferentes períodos optou-se por uma metodologia com enfoque em alguns dos fatores de variabilidade

As telerradiografias em norma frontal (PA) foram tomadas em um aparelho Rotograph Plus com os crânios adaptados no cefalostato com as olivas introduzidas nos meatos acústicos externos e o anteparo anterior adaptado na região da glabella. Por se tratar de crânio humanos secos, selecionou-se como plano horizontal de referência o plano de Frankfurt paralelo ao solo. As telerradiografias foram tomadas por três diferentes operadores, sendo cada um dos três crânios adaptado no aparelho e radiografado por cada um dos operadores. Os marcadores foram retirados e recolocados para a obtenção de cada radiografia. Após a fixação dos marcadores, fixou-se cada crânio individualmente sem a observação dos demais operadores.

Os cefalogramas foram confeccionados manualmente por apenas um dos operadores. Em papel ultraphan realizou-se o desenho anatômico (lápiseira 0,3mm) composto de estruturas anatômicas bilaterais¹⁹ (Fig. 2 – crânio 1), e a demarcação dos pontos mais superiores observados nas imagens dos marcadores. Os 27 cefalogramas realizados corresponderam a um total de três cefalogramas para cada uma das nove telerradiografias, respeitando-se o intervalo de 30 dias para confecção de cada série, com o objetivo do operador não memorizar o posicionamento das estruturas anatômicas e dos marcadores.

Os pontos cefalométricos bilaterais foram identificados manualmente e ao final mensurou-se as medidas cefalométricas.

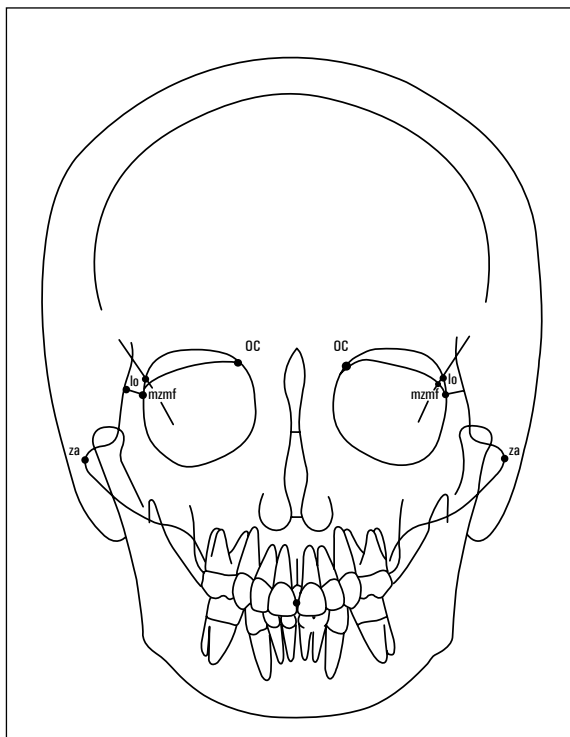


FIGURA 2 - Desenho anatômico e pontos cefalométricos identificados.

As intersecções entre os pontos bilaterais e os marcadores estabeleceram os 16 seguintes ângulos:

6R.lo - ângulo formado entre o marcador do molar direito com a linha lo-lo';

6L. lo' - ângulo formado entre o marcador do molar esquerdo com a linha lo-lo';

6R. OC - ângulo formado entre o marcador do molar direito com a linha OCR-OCL;

6L. OC - ângulo formado entre o marcador do molar esquerdo com a linha OCR-OCL;

6R. Z - ângulo formado entre o marcador do molar direito com a linha mzmf-mzmf;

6L. Z - ângulo formado entre o marcador do molar esquerdo com a linha mzmf-mzmf;

6R. ZA - ângulo formado entre o marcador do molar direito com a linha za-za;

6L. ZA - ângulo formado entre o marcador do molar esquerdo com a linha za-za;

4R.lo - ângulo formado entre o marcador do

molar direito com a linha lo-lo';

4L. lo' - ângulo formado entre o marcador do molar esquerdo com a linha lo-lo';

4R. OC - ângulo formado entre o marcador do molar direito com a linha OCR-OCL;

4L. OC - ângulo formado entre o marcador do molar esquerdo com a linha OCR-OCL;

4R. Z - ângulo formado entre o marcador do molar direito com a linha mzmf-mzmf;

4L. Z - ângulo formado entre o marcador do molar esquerdo com a linha mzmf-mzmf;

4R. ZA - ângulo formado entre o marcador do molar direito com a linha za-za;

4L. ZA - ângulo formado entre o marcador do molar esquerdo com a linha za-za;

Utilizou-se também as seguintes 2 medidas lineares para avaliar a estabilidade de posicionamento dos marcadores:

6R-6L - distância linear entre os marcadores dos molares;

4R-4L - distância linear entre os marcadores dos pré-molares.

RESULTADOS

A confiabilidade do emprego dos marcadores pode ser constatada pela reprodutibilidade das imagens identificadas. Embora tenham sido incluídos diferentes crânios humanos secos e diferentes radiografias tomadas por mais de um operador, o foco principal desta pesquisa foi avaliar a reprodutibilidade na identificação das imagens radiográficas dos marcadores posicionados nos acessórios ortodônticos. Mensurou-se esta reprodutibilidade por meio do cálculo do erro resultante da raiz quadrada do residuo na análise de variância (ANOVA)⁵. Para este cálculo levou-se em conta a presença, neste estudo, de diferentes crânios e telerradiografias.

A quantificação dos erros para cada medida pode ser observada na tabela 1.

Por meio da análise dos resultados obtidos pode-se observar que as grandezas cefalométri-

Tabela 1 - Valores correspondentes dos erros encontrados para as grandezas cefalométricas analisadas. Os valores dispostos em ordem decrescente.

| Medida | Erro |
|--------|---------|
| 4RIo | 1,32° |
| 6LZ | 1,28° |
| 6RIo | 1,03° |
| 4RZ | 0,82° |
| 6LZA | 0,82° |
| 4LZ | 0,79° |
| 4LZA | 0,78° |
| 4ROC | 0,77° |
| 4RZA | 0,75° |
| 6RZ | 0,74° |
| 6LOC | 0,73° |
| 6ROC | 0,64° |
| 4LOC | 0,60° |
| 6RZA | 0,59° |
| 6LIo | 0,57° |
| 4LIo | 0,49° |
| 6R-6L | 0,21 mm |
| 4R-4L | 0,16 mm |

cas apresentaram grande variação nos valores dos erros. As grandezas angulares exibiram valores superiores aos encontrados pelas duas medidas lineares. A comparação dos erros dos ângulos formados pela linha lo-lo' não mostrou equivalência de erros quando comparados os lados direito e esquerdo. Entretanto, os ângulos formados com a linha OCR-OCL apresentaram valores de erro bem próximos. Os ângulos formados pelas linhas mzmf-mzmf e za-za mostraram valores de erro próximos e em sua maioria considerados médios quando observada a distribuição na tabela 1.

DISCUSSÃO

A telerradiografia PA apresenta como principal desvantagem uma grande variabilidade na localização de estruturas anatômicas, principalmente os dentes maxilares²³. Por meio da análise dos resul-

tados pode-se constatar a confiabilidade conferida ao emprego dos marcadores como identificadores do posicionamento dentário. De acordo com outros estudos que empregaram marcadores^{2,13,16} este método facilita a interpretação das alterações transversais da maxila. Outra vantagem para o uso de marcadores inclui a possibilidade destes fios ortodônticos poderem ser removidos e readaptados para avaliações longitudinais, desde que as bandas preservam seu posicionamento inicial estável.

Como neste estudo utilizaram-se crânios secos, o plano de Frankfurt foi selecionado como referência para o posicionamento nas tomadas radiográficas. Entretanto, para estudos em pacientes concordamos com Freitas¹⁴ que a opção pelo posicionamento de cabeça utilizando o plano de Camper melhora a visualização para a região dos maxilares. Certamente este referencial torna-se ainda mais útil para o uso em paciente, quando os tecidos moles contabilizam como estruturas que dificultam a determinação dos contornos dos dentes maxilares. Também, a opção pelo emprego do plano de Camper facilita a visualização dos marcadores porque permite o posicionamento mais superior do arco dentário maxilar, evitando assim, a superposição de eventuais restaurações presentes nos molares sobre os marcadores posicionados nos pré-molares.

A escolha de ângulos compostos por linhas determinadas em diferentes porções do complexo craniofacial objetivou definir quais linhas seriam mais confiáveis para identificar a mudança de posição dos dentes. Embora esta pesquisa não tenha incluído a movimentação dentária, o uso de várias medidas angulares e lineares prestou-se para avaliar quais medidas poderiam ser utilizadas de modo confiável em estudos longitudinais de tratamentos transversais da maxila.

A literatura mostra que os erros em cefalometria são inerentes à técnica. A identificação de estruturas anatômicas pressupõe uma discreta variabilidade mesmo com o controle dos diferentes aspectos metodológicos. Também considera-se

como normalidade o fato de medidas angulares sofrerem maiores variações quanto mais distantes encontram-se os pontos que definem o ângulo quantificado. Posto isto, mesmo que outros estudos com marcadores tenham utilizado medidas angulares para evidenciar as modificações resultantes do tratamento transversal da maxila, os resultados desta pesquisa mostram mais uma vez a maior confiabilidade das medidas lineares quando comparadas às angulares.

Berger et al.⁷ evidenciaram a eficácia da ERM assistida cirurgicamente mostrando que os efeitos esqueléticos transversais são superiores aos encontrados para ERM não-cirúrgicas de pacientes jovens. Contudo, não foram evidenciadas as comparações entre as inclinações dentárias encontradas para ambos métodos de ERM. Isto deveu-se à restrição na localização do contorno dos dentes superiores posteriores. Uma vez que a resposta ortopédica da ERM representa-se por meio da abertura de sutura palatina média em forma de "V", a localização mais anterior dos pré-molares favorece ao maior grau de inclinação deste dentes. O uso dos marcadores parece permitir a localização de pontos confiáveis para aferir a inclinação dos pré-molares, o que até então não era possível em razão da extrema dificuldade em localizar o contorno da face vestibular destes dentes em telerradiografias PA. Os aparelhos ortodônticos indicados para a realização da ERM (assistidas cirurgicamente ou não) pressupõe ao menos a bandagem de molares. Com a bandagem dos pré-molares torna-se viável o uso dos marcadores descritos por este estudo. Este método proposto emprega-se principalmente para avaliações longitudinais de tratamentos das discrepâncias transversais da maxila, em razão da possibilidade da adaptação dos marcadores nos acessórios ortodônticos. O uso em outras modalidades de aparelhos ou de procedimentos logicamente implicaria na adaptação de bandas com acessórios nos dentes posteriores da arcada.

Atualmente têm-se utilizado imagens de tomo-

grafia^{9,10,11} em estudos dos resultados da ERM, entretanto, as obtenções destas imagens representam um custo elevado tanto para pesquisa como para o uso do clínico. O emprego dos marcadores para obtenção de imagens em telerradiografia frontal PA representa uma alternativa menos dispendiosa para melhor analisar as alterações transversais da maxila, não obstante as imagens tomográficas apresentam maior abrangência para este tipo de análise. Enquanto mantiver-se alto o custo da tomografia, o uso da telerradiografia PA parece uma alternativa viável desde que observadas as suas restrições e realizadas as modificações confiáveis.

Embora este estudo revele a confiabilidade no uso dos marcadores, deve-se tornar relevante a influência dos tecidos moles quando da aplicação dos marcadores em pacientes. Futuros estudos longitudinais em pacientes podem constatar a verdadeira efetividade deste método proposto.

CONCLUSÃO

O emprego dos marcadores proporciona um método simplificado para melhor interpretar o comportamento dentário e esquelético frente ao uso de expansores da maxila. Este método pode ser empregado em estudos longitudinais dos efeitos da expansão rápida da maxila realizada em pacientes de diferentes idades. As medidas lineares analisadas podem quantificar a real expansão obtida, bem como as medidas angulares podem proporcionar a detecção das variações de posicionamento dentário e esquelético, tanto no período pós-expansão quanto nos estágios subseqüentes.

The use of markers as dental landmark in Frontal Cephalometric Radiography: method proposal

Abstract

Aim: to evaluate the reliability in the identification of the markers observed in frontal Cephalometric x-rays. **Methods:** in 3 dry humans skull were adapted expander appliances, in which markers were attached at orthodontics brackets and tubes. **Results:** the statistical comparison of the 27 postero-anterior cephalograms revealed that the angular measures showed small variations; however the smallest error were for the lineal measures among the markers. **Conclusion:** the markers demonstrated its reliability for the use in longitudinal researches with frontal cephalometric x-rays.

Key words: Frontal cephalometric radiography. Frontal cephalometric. Maxillary expansion.

REFERÊNCIAS

1. ATHANASIOU, A. E.; MIETHKE, R.; VAN DER MEIJ, A. J. Random Errors in localization of landmarks in postero-anterior cephalograms. **Br J Orthod**, Oxford, v. 26, no. 4, p. 273-284, Dec. 1999.
2. BARRETO, G. M. et al. Padronização de radiografias cefalométricas frontais (P.A.): descrição do método. **R Dental Press Ortodon Ortop Facial**, Maringá, v. 6, n. 4, p. 61-65, jul./ ago. 2001.
3. BAUMRIND, S.; FRANTZ, R. C. The reability of head film measurements. - 1. Landmark identification. **Am J Orthod**, St. Louis, v. 60, no. 2, p. 111-127, Aug. 1971.
4. BAUMRIND, S.; FRANTZ, R. C. The reability of head film measurements. - 2. Conventional angular and linear measures. **Am J Orthod**, St. Louis, v. 60, no. 5, p. 505-517, Nov. 1971.
5. BLAND, J. M.; ALTMAN, D. G. Measurement error. **BMJ**, London, v. 312, p.1654, 1996.
6. BELL, W. H.; JACOBS, J. D. Surgical orthodontic correction of horizontal maxillary deficiency. **J Oral Surg**, Chicago, v. 37, p. 897-902, 1979.
7. BERGER, J. L.; PANGRAZIO-KULBERSH, V.; BORGULA, T.; KACZYNSKI, R. Stability of orthopedic and surgically assisted rapid palatal expansion over time. **Am J Orthod Dentofacial Orthop**, St. Louis, v.114, no. 6, p. 638-645, Dec. 1998.
8. BETTS, N. J.; VANARSDALL, R. L.; BARBER, H. D.; HIGGINS-BARBER, K. Diagnosis and treatment of transverse maxillary deficiency. **Int Adult Orthod Orthognath Surg**, Chicago, v. 10, no. 2, p. 75-96, 1995.
9. CAVALCANTI, M. G. P.; VANNIER, M. W. Mesurement of the volume of oral tumors by three-dimensional spiral computed tomography. **Dentomaxillofac Radiol**, Houndsmills, v. 29, no.1, p. 35-40, Jan. 2000.
10. CAVALCANTI, M. G. P.; RUPRECHT, A.; VANNIER, M. W. Evaluation of an ossifying fibroma using three-dimensional computed tomography. **Dentomaxillofac Radiol**, Houndsmills, v. 30, no. 6, p. 342-345, Nov. 2001.
11. CAVALCANTI, M. G. P. et al. Accurate linear measurements in the anterior maxilla using orthoradially reformatted spiral computed tomography. **Dentomaxillofac Radiol**, Houndsmills, v. 28, no. 3, p.137-140, May 1999.
12. CAPELOZZA FILHO, L.; SILVA FILHO, O. G. Expansão rápida da maxila: considerações gerais e aplicações clínicas. In: INTERLANDI, S. **Ortodontia: bases para a iniciação**. 3. ed. São Paulo: Artes Médicas, 1994. cap. 20, p. 393-418, 1986.
13. ERDINÇ, A. E.; UGUR, T.; ERBAY, E. A comparison of different treatment techniques for posterior crossbite in the mixed dentition. **Am J Orthodon Dentofacial Orthop**, St. Louis, v. 116, no. 3, p. 287-300, Sept. 1999.
14. FREITAS, A. et al. **Radiologia odontológica**. 4. ed. São Paulo: Artes Médicas, 1998.
15. GURGEL, J. A.; SANTANA, E.; HENRIQUES, J. F. C. Tratamento ortodôntico-cirúrgico das deficiências transversais da maxila. **R Dental Press Ortodon Ortop Facial**, Maringá, v. 6, n. 6, p. 59-66, nov./dez. 2001.
16. INGERSVALL, B.; GÖLLNER, P.; GEBAUER, U.; FRÖHLICH, K. A clinical investigation of the correction of unilateral first molar crossbite with a transpalatal arch. **Am J Orthod Dentofacial Orthop**, St. Louis, v.107, no. 3, p. 418-425, Sept. 1995.
17. KROGMAN, W. M.; SASSOUNI, V. **A syllabus in roentgenographic cefalometry**. Philadelphia: College Offset, 1957.
18. MAJOR, P. W.; JOHNSON, D. E.; HESSE, K. L.; GLOVER, K. E. Landmark identification error in posterior anterior cephalometrics. **Angle Orthod**, Appleton, v. 64, no. 4, p. 447-454, 1994.
19. MIYASHITA, K. **Contemporary cephalometric radiography**. 1st ed. Tokyo: Quintessence 1996.
20. NORTHWAY, M. N.; MAEDE JR., J. B. Surgically assisted rapid maxillary expansion: a comparison of technique, response, and stability. **Angle Orthod**, Appleton, v. 67, no. 4, p. 309-320, 1997.
21. PROFFIT, W. R.; TURVEY, T. A.; PHILLIPS, C. Orthognathic surgery: a hierarchy of stability. **Int J Adult Orthodon Orthognath Surg**, Chicago, v.11, p. 191-204, 1996.
22. SILVA FILHO, O. G. et al. Expansão rápida da maxila: um ensaio sobre a sua instabilidade. **R Dental Press Ortodon Ortop Facial**, Maringá, v. 8, n. 1, p. 17-36, jan./ fev. 2003.
23. SIQUEIRA, D. F. **Estudo Comparativo, por meio de análise cefalométrica em norma frontal, dos efeitos dentoalveolares produzidos por três tipos de disjuntores palatinos**. 2000. Dissertação (Mestrado)-Faculdade de Odontologia de Bauru, Universidade de São Paulo, Bauru, 2000.
24. TOROGLU, M. S. et al. Asymmetric maxillary expansion (AMEX) appliance for treatment of true unilateral posterior crossbite. **Am J Orthod Dentofacial Orthop**, St. Louis, v. 122, no. 2, p. 164-173, Aug. 2002.

Endereço para correspondência

Júlio de Araújo Gurgel
Al Octavio Pinheiro Brisolla, 9-75
CEP 17044-100 - Bauru-SP
E-mail: jagurgel@terra.com.br