

Cavernomas de tronco: desafio cirúrgico

Brainstem cavernomas: a surgical challenge

Paulo Henrique Pires de Aguiar¹, Carlos Alexandre Martins Zicarelli², Gustavo Isolan³, Ápio Antunes³, Rogério Aires⁴, Sérgio Murilo Georgeto⁴, Adriana Tahara⁵, Fahd Haddad⁴

RESUMO

Objetivo: Os autores mostram sua experiência com cavernomas de tronco cerebral, comparando seus dados com os de uma revisão da literatura. **Métodos:** De 1998 a 2009, 13 pacientes com cavernoma de tronco cerebral foram submetidos a ressecção cirúrgica. Todos os filmes, prontuários e imagens foram revisados para exposição dos dados mais importantes, como epidemiologia, detalhes clínicos, achados radiológicos e resultados cirúrgicos, bem como as principais complicações. **Resultados:** A média de idade foi de 42,4 anos (variação de 19 a 70). Não houve predominância de gênero na taxa masculino *versus* feminino, 6:7. Os casos pontinos foram os mais frequentes. Ressonância nuclear magnética foi o método de imagem para o diagnóstico de cavernomas em todos os casos. A média do acompanhamento foi de 71,3 meses (variação de 1 a 138 meses). A apresentação clínica mais frequente foi a paresia do VIII nervo craniano, tinnitus e perda auditiva (69,2%). Todos os 13 pacientes com cavernomas de tronco sintomáticos foram submetidos à ressecção cirúrgica. A remoção total foi realizada em 11 pacientes. A morbidade e a mortalidade foram de 15,3 e 7,6%, respectivamente. **Conclusão:** Os cavernomas podem ser seguramente ressecados por meio de acessos cirúrgicos ideais (zonas de entrada seguras) e técnicas de microcirurgia, sendo que o objetivo é remover toda a lesão sem o comprometimento dos nervos cranianos.

Descritores: Tronco encefálico/anormalidades; Tronco encefálico/cirurgia; Encefalopatias; Hemangioma cavernoso

ABSTRACT

Objective: The authors show their experience with brainstem cavernomas, comparing their data with the ones of a literature review. **Methods:** From 1998 to 2009, 13 patients harboring brainstem

cavernomas underwent surgical resection. All plain films, medical records and images were reviewed in order to sample the most important data regarding epidemiology, clinical picture, radiological findings and surgical outcomes, as well as main complications.

Results: The mean age was 42.4 years (ranging from 19 to 70). No predominant gender: male-to-female ratio, 6:7. Pontine cases were more frequent. Magnetic resonance imaging was used as the imaging method to diagnose cavernomas in all cases. The mean follow-up was 71.3 months (range of 1 to 138 months). Clinical presentation was a single cranial nerve deficit, VIII paresis, tinnitus and hearing loss (69.2%). All 13 patients underwent resection of the symptomatic brainstem cavernoma. Complete removal was accomplished in 11 patients. Morbidity and mortality were 15.3 and 7.6%, respectively. **Conclusions:** Cavernomas can be resected safely with optimal surgical approach (feasible entry zone) and microsurgical techniques, and the goal is to remove all lesions with no cranial nerves impairment.

Keywords: Brain stem/abnormalities; Brain stem/surgery; Brain diseases; Hemangioma, cavernous

INTRODUÇÃO

As malformações cavernosas (MC) há muito foram reconhecidas como uma das principais categorias patológicas de malformações vasculares do sistema nervoso⁽¹⁾. Como não são visualizadas anormalidades vasculares na angiografia, as MC foram incluídas na descrição das malformações vasculares crípticas ou ocultas⁽²⁾. O termo usado é angioma cavernoso, porém, recentemente, o termo “malformações cavernosas” se tornou mais amplamente aceito, distinguindo de forma explícita essas

Trabalho realizado no Hospital Israelita Albert Einstein – HIAE, São Paulo (SP), Brasil; Hospital da Santa Casa de Londrina – Londrina (PR), Brasil; Universidade Federal do Rio Grande do Sul – UFRGS, Porto Alegre (RS), Brasil.

¹ Hospital Israelita Albert Einstein – HIAE, São Paulo (SP), Brasil; Departamento de Neurocirurgia, Santa Casa de Londrina – Londrina (PR), Brasil; Universidade Federal do Rio Grande do Sul – UFRGS, Rio Grande do Sul (RS), Brasil.

² Hospital Israelita Albert Einstein – HIAE, São Paulo (SP), Brasil; Departamento de Neurocirurgia, Santa Casa de Londrina – Londrina (PR), Brasil.

³ Universidade Federal do Rio Grande do Sul – UFRGS, Porto Alegre (RS), Brasil.

⁴ Departamento de Neurocirurgia, Santa Casa de Londrina – Londrina (PR), Brasil.

⁵ Hospital Israelita Albert Einstein – HIAE, São Paulo (SP), Brasil.

Autor correspondente: Paulo Henrique Pires de Aguiar – Avenida Albert Einstein, 627, consultório 1.311, 13A – Morumbi – CEP 05652-000 – São Paulo (SP), Brasil – Tel.: (11) 3747-3311 – E-mail: phpaneurocir@gmail.com

Data de submissão: 15/4/2011 – Aceito: 24/2/2012

Conflito de interesse: Não há

lesões dos verdadeiros neoplasmas vasculares, conforme sugerido pelo termo angioma.

As MC do sistema nervoso central afetam de 0,4 a 0,9% da população, representando de 8 a 15% de todas as malformações vasculares⁽³⁾. No tronco cerebral (medula, ponte e mesencéfalo), estima-se que sua incidência varie de 9 a 35%, com predileção pela ponte^(4,5).

Antes do surgimento dos exames de ressonância nuclear magnética (RNM), as MC de tronco somente eram diagnosticadas na autópsia ou durante a cirurgia⁽⁶⁾. O aspecto na RNM é o de um núcleo reticulado de intensidade mista, circundado por um halo hipointenso de hemossiderina⁽⁷⁾.

A angiografia de subtração digital (ASD) é uma ferramenta diagnóstica desnecessária, mas sua importância está na estratégia e no acesso da cirurgia (subtemporal, petroso combinado ou inter-hemisférico)⁽⁸⁾.

O diagnóstico diferencial inclui grande número de doenças, como neoplasmas hemorrágicos, lesões inflamatórias e lesões mistas, telangetasias e anomalias venosas congênitas⁽²⁾.

Os sintomas clínicos das MC do tronco estão relacionados ao local do sangramento. O acometimento da motilidade ocular e as lesões faciais são os comprometimentos mais frequentes⁽⁶⁾.

Os pacientes com cavernoma de tronco assintomáticos têm baixo risco de eventos neurológicos (variação de 0,25 a 6,5% – média de 4%)⁽⁵⁾. O risco de eventos neurológicos com a cirurgia é maior que 10%. Alguns autores afirmam que o tratamento cirúrgico de cavernomas assintomáticos traz pouco ou nenhum benefício ao paciente⁽⁶⁾.

O primeiro neurocirurgião a operar um cavernoma pontino foi Dandy, em 1928, e a indicação para esse procedimento cirúrgico foi um sangramento pontino. Aparentemente, o diagnóstico só foi determinado após a cirurgia⁽⁷⁾. A presença ou ausência de sangramento, o caráter agudo dos sintomas, a localização e o efeito de massa determinam quando a cirurgia deve ser realizada. Várias tecnologias podem ser aplicadas ao procedimento, tais como a neuronavegação e a ultrassonografia intraoperatória, em especial se a lesão for muito pequena e estiver localizada em uma área específica⁽⁸⁾.

Questiona-se a realização de cirurgia nos casos de cavernomas supratentoriais (e cerebelares) em pacientes jovens com sintomas leves ou não incapacitantes. Contudo, tendo em vista o risco cumulativo de sangramento ou dos comprometimentos neurológicos ao longo do tempo, uma ressecção cirúrgica eletiva pode ser indicada para esses indivíduos. Mais problemáticas são as lesões localizadas nas áreas corticais ou subcorticais eloquentes e outras áreas de importância funcional, como os gânglios da base e o tálamo, ou as localizadas

no interior do terceiro ventrículo, como o corpo caloso e o giro cingulado, as regiões paraventriculares e paratrigonais, e as áreas temporais profundas. No entanto, publicações recentes demonstraram que lesões em todas essas localizações podem ser removidas com segurança e com índice de morbidade aceitável.

Os cavernomas do tronco constituem uma entidade à parte. O índice de hemorragia desses cavernomas chega a ser 30 vezes maior do que o de outras localizações. Devido à sua localização anatômica, é mais provável que a hemorragia cause comprometimentos neurológicos graves. O tratamento dos cavernomas de tronco é um imenso desafio devido à sua localização em um parênquima responsável por funções neurológicas importantes, o que torna sua remoção bem mais difícil do que a dos situados em outros lugares.

OBJETIVO

Mostrar a experiência dos autores com a cirurgia de cavernomas do tronco, comparando-a com dados da literatura.

MÉTODOS

Analisamos retrospectivamente nossa experiência clínica de 1998 a 2009. Treze pacientes portadores de cavernomas de tronco foram submetidos à ressecção cirúrgica. Todos os filmes, prontuários e imagens foram revisados para exposição dos dados mais importantes como epidemiologia, detalhes clínicos, achados radiológicos e resultados cirúrgicos, bem como as principais complicações (Quadro 1).

RESULTADOS

Características dos pacientes

A média de idade foi de 42,4 anos (variando de 19 a 70). Não houve predominância por gênero: a relação entre homem/mulher foi de 6:7 (Tabela 1). Em nossa casuística, a localização foi pontina em dez casos, mesencefálica em dois casos e tálamo-mesencefálica em um caso. A RNM foi usada como o método de imagem para diagnóstico dos cavernomas em todos os casos. A média de acompanhamento foi de 71,3 meses (variando de 1 a 138 meses). O achado clínico mais comum foi o comprometimento de um único nervo craniano. O sintoma principal mais frequente foi paresia do VIII – zumbido e perda auditiva (69,2%), seguido de paresia do VII (30,7%).

Intervenções

Todos os 13 pacientes foram submetidos à ressecção dos cavernomas de tronco sintomáticos. A monitoração

Quadro 1. Características clínicas e cirúrgicas de pacientes com cavernomas do tronco

n	Nome	Idade	Sexo	Local	Remoção	Acesso	Clínica*	Clínica**	Acompanhamento (meses)	Rankin postoperative	
1	AA	40	M	Ponte	Total	Retrossigmoide	VIII	VIII	-	132	0
2	MN	35	F	Ponte	Total	Retrossigmoide	VII	VII	-	138	0
3	RA	19	M	Ponte	Total	Retrossigmoide	VII, VIII	VIII	-	120	0
4	FA	38	M	Ponte	Total	Retrossigmoide	VI, VII, VIII	VIII	-	96	0
5	GP	46	F	Ponte	Total	Retrossigmoide	VII, VIII	VII, VIII	-	98	0
6	TMF	35	M	Ponte	Total	Retrossigmoide	VIII	VIII	-	99	0
7	APA	30	M	Ponte	Total	Retrossigmoide	VIII	VIII, hemiparesia	-	62	0
8	RS	20	F	Ponte	Total	Retrossigmoide	VIII	VIII	-	52	0
9	DF	70	F	Tálamo- mesencefálico	Total	Retrossigmoide	Motor déficit	Hemiparesia	-	53	4
10	CBM	70	F	Ponte	Total	Retrossigmoide	VIII, XI	Pseudobulbar sd	Shunt	36	0
11	SR	62	F	Mesencefalo	Total	Infratentorial supracerebelar	III	Hidrocefalia	Shunt	28	5***
12	RT	47	F	Ponte	Subtotal	Retrossigmoide	VIII	VIII	-	1	0
13	SC	40	M	Mesencefalo	Parcial	Subtemporal	Cefaleia	Qq sintomas	-	12	0

* Compromete o procedimento pré-operatório; ** compromete o procedimento pós-operatório; *** óbito após 6 meses.

Tabela 1. Pacientes, gênero e queixas nas malformações cavernosas

Características	Total de pacientes	Mesencefalo	Ponte	Tálamo-mesencefalo
	n = 13	n = 2	n = 10	n = 1
Sexo n (%)				
Masculino	6 (46,1)	1 (16,7)	5 (83,3)	0
Feminino	7 (53,9)	1 (14,3)	5 (71,4)	1 (14,3)
Queixas n (%)				
Cefaleia	1 (7,6)	1 (100)	0	0
Lesão nervo craniano	12 (92,3)	1 (8,4)	11 (91,6%)	0
Hemiparesia	1 (7,6)	0	0	1 (100)

eletrofisiológica, incluindo a monitoração de nervos cranianos e de potenciais evocados somatossensitivos, motores e de tronco, foi usada somente em um paciente. A abordagem dos cavernomas pontinos (Figura 1) foi realizada via acesso retrossigmoide, porque, em sua maioria, os casos eram mais lateralizados, facilitando a preservação do sétimo e oitavo nervos cranianos.

Conseguimos realizar a remoção total em 11 pacientes, e parcial em 2. Os resultados foram diretamente relacionados com a localização (Figuras 2A-D; e 3A-D). Os índices de morbidade e mortalidade foram, respectivamente, 15,3 e 7,6%.

Preditores de desfecho

Um paciente, que teve mau prognóstico, foi submetido à cirurgia para MC no mesencefalo e tinha hidrocefalia aguda. Posteriormente, uma pneumonia evoluiu para

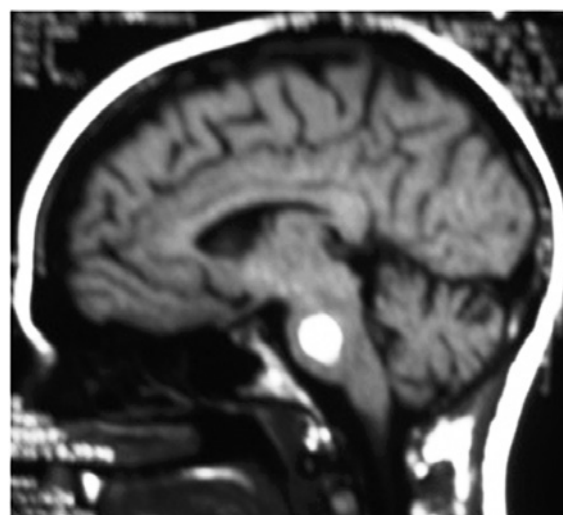


Figura 1. Paciente de 35 anos, do gênero feminino, com comprometimento do VII nervo craniano, submetida a acesso retrossigmoide. Por 2 meses, esse comprometimento piorou, mas melhorou posteriormente e, de fato, não houve mais queixas

sepsis, necessitando de gastrostomia percutânea e traqueostomia. O paciente faleceu 6 meses após a cirurgia, de infecção generalizada.

Todos os outros pacientes se recuperaram bem da cirurgia. No exame de acompanhamento, 6 meses após a cirurgia, todos os pacientes apresentaram 100% de recuperação do comprometimento do par craniano.

DISCUSSÃO

As MC do tronco constituem um dos procedimentos cirúrgicos mais desafiadores.

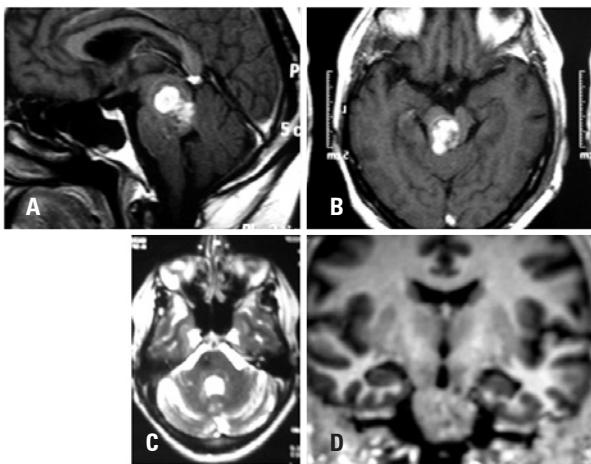


Figura 2. (A) Malformação cavernosa do mesencéfalo com comprometimento do III nervo craniano; (B) compressão do aqueduto dando origem à hidrocefalia; (C) ressonância nuclear magnética pós-operatória sem compressão do aqueduto; (D) ressonância nuclear magnética pós-operatória. Vista coronal

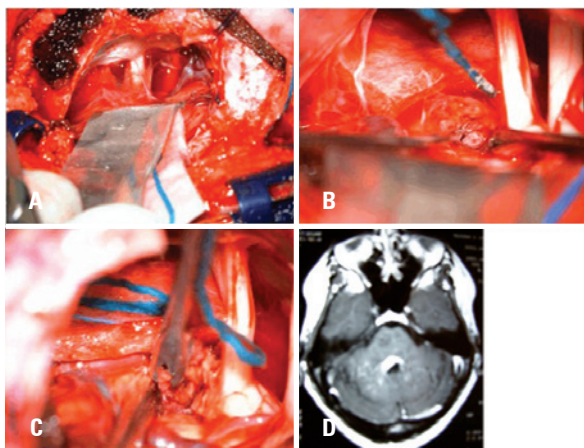


Figura 3. (A) Acesso retrossigmoide; (B) visualização cirúrgica de cavernoma na superfície do tronco; (C) ressecção cirúrgica; (D) ressonância nuclear magnética pós-operatória

O aspecto patológico dos cavernomas são espaços sinusoidais revestidos por uma única camada de endotélio, separada por um estroma de colágeno desprovido de elastina e de músculo liso, o parênquima ao redor sempre mostra evidências de micro-hemorragias, descoloração de hemossiderina e macrófagos com acúmulo de hemossiderina, dentro da lesão^(9,10). Pode haver hialinização, trombose com vários graus de organização, calcificações, cistos ou cristais de colesterol⁽¹¹⁾.

Os cavernomas foram investigados por mais de 150 anos, mas somente com o surgimento dos exames de imagem de RNM como ferramenta diagnóstica, sua história natural e/ou indicação cirúrgica foram verdadeiramente estudados⁽¹²⁾. Em nossa casuística, a RNM foi o procedimento diagnóstico de escolha para os cavernomas, mas, para o diagnóstico, foram realizadas tomo-

grafia computadorizada (TC), angiografia por RNM e TC de crânio em todos os pacientes⁽¹³⁾. A ASD é desnecessária para o diagnóstico de MC, mas é muito importante para mostrar o padrão de drenagem venosa ao se escolher um acesso – subtemporal, inter-hemisférico ou subtemporal⁽⁸⁾. No entanto, a angiografia por RNM poderia ser usada para isso. A TC identificou a formação de hematoma em 48% dos casos, calcificação em 24% e edema em 19%⁽¹³⁾. A TC localizou os cavernomas e sua localização em relação ao crânio.

Quando o mesencéfalo está envolvido, especialmente quando a localização é na porção profunda do tegmento, isso continua a ser um verdadeiro desafio⁽¹⁴⁾.

Os cavernomas do tronco estão associados a comprometimentos focais significativos causados por hemorragias que levam a lesão dos nervos faciais⁽¹⁵⁾. A tabela 2 mostra as manifestações clínicas na maioria das séries.

As MC do tronco podem sangrar, causando comprometimentos neurológicos catastróficos, devido à sua localização, sendo que o risco é de 0,7% por ano por lesão⁽²⁴⁾. Em nossa casuística, apenas dois pacientes tiveram hemorragias múltiplas, apresentando os piores índices da escala de Rankin modificada (mRS). O gênero feminino apresentou risco maior de hemorragia⁽⁵⁾. Aiba et al. mostram que as mulheres jovens têm maior risco de eventos hemorrágicos⁽¹³⁾. A recuperação da hemorragia foi mais bem descrita por Fritschi et al.⁽¹⁴⁾. Esses autores analisaram 139 pacientes, 30 dos quais receberam tratamento clínico; a plena recuperação foi alcançada em 43,3% dos casos; comprometimento mínimo ocorreu em 23,3%; comprometimento moderado e severo em 6,7% e mortalidade em 20%.

Usando o acesso retrossigmoide, via de regra, observamos sinais de sangramento na superfície do tronco, e através desse ponto, começamos a dissecação e remoção do cavernoma^(8,24). Ziyal et al. afirmaram que, às vezes, não há evidência de sangramento na superfície e, lateralmente, entre o V e o VII nervos, o cavernoma pode ser acessado com uma incisão transversa⁽²⁴⁾. Através do sulco mesencefálico lateral e o núcleo olivar inferior, o tronco pode ser alcançado sem lesões neuronais observáveis^(17,25). A indicação de tratamento dos pacientes com MC inclui lesões que atinjam uma superfície pial ou endodural e que possam ser abordadas sem a necessidade de atingir tecidos eloquentes do tronco⁽¹⁷⁾. A ressecção microcirúrgica total pode ser realizada com um índice de 67 a 93%⁽¹⁸⁾. O índice geral de mortalidade é de 10 a 15%⁽¹⁷⁾. Conseguimos realizar a remoção total em 84,6% dos casos. O quadro 2 mostra as indicações cirúrgicas de acordo com a literatura. O quadro 3 apresenta os acessos cirúrgicos para as MC do tronco.

Nossos pacientes apresentavam mRS pré-operatório 0 em 84,6% dos casos, e mRS pós-operatório > 4 em

Tabela 2. Manifestação clínica dos cavernomas

Autores	Casos (n)	Hemorragia %	Déficit focal %	Cefaleia %	PIC elevada %	Outros achados %
Bertalanffy et al. ⁽³⁾	72	20,8	54,1	20,8	4,1	4,1
Hsu et al. ^{(5)*}	664	13,4	25,4	6	0,45	20,6
Samii et al. ^{(8)**}	36	75	36,1	-	-	-
Hauck et al. ^{(10)**}	44	-	57	32	-	-
Aiba et al. ^{(13)*}	110	56	-	-	-	21
Amim-Hanjani et al. ^{(16)*}	94	70	44	16	-	-
Del Curling et al. ^{(17)*}	32	9	22	34	-	19
Ferrolí et al. ^{(18)*}	52	-	-	-	-	-
Porter et al. ^{(19)**}	173	25	20	6	-	12
Kim et al. ^{(20)*}	62	32,6	8,2	6,1	-	9,7
Kupersmith et al. ^{(21)**}	37	73	27	43	-	-
Moriarty et al. ^{(22)*}	68	13	46	65	-	1,5
Moran et al. ^{(23)*}	296	7	5	1	2	4
Estudo atual	13	7,6	7,6	7,6	-	-

* Inclusive supratentorial, ** tronco

Quadro 2. Indicações cirúrgicas para cavernomas do tronco

Autores	Pacientes (n)	Indicação cirúrgica
Bertalanffy et al. ⁽³⁾	72	Hemorragia e localização foram determinantes na indicação de cirurgia de emergência, de urgência ou eletiva
Porter et al. ⁽⁴⁾	86	A malformação cavernosa do tronco satisfaz ao menos um dos seguintes aspectos: (1) está confinada à superfície pial ou exoftica, (2) produziu repetidas hemorragias, causando progressivos comprometimentos neurológicos, (3) hemorragia aguda estendendo para fora da cápsula da lesão, (4) efeito de massa produzido por uma grande hemorragia intralésional
Zimmerman et al. ⁽⁶⁾	16	Cavernoma do tronco localizado superficialmente, sintomático
Fahlbusch et al. ⁽⁷⁾	9	Hemorragia sintomática do tronco, aparecimento súbito de lesão neurológica
Sindou et al. ⁽¹⁵⁾	12	Pacientes encaminhados à cirurgia devido à deterioração súbita ou rapidamente progressiva do estado neurológico. Todos os pacientes tiveram um ou mais sangramentos
Hauck et al. ⁽¹⁰⁾	44	Lesões sintomáticas e história natural da lesão
Fritschí et al. ⁽¹⁴⁾	29	Lesões que se tornam sintomáticas, tanto com aparecimento súbito ou atribuíveis a hemorragia quanto com acometimento neurológico lentamente progressivo, devem ser cuidadosamente analisadas antes da cirurgia
Amin-Hanjani et al. ⁽¹⁶⁾	14	Comprometimento neurológico severo agudo ou progressivo e hemorragia recente, a menos que se considere cirurgicamente inacessível
Bricolo ⁽²⁵⁾	6	Pacientes com história de deterioração neurológica progressiva
Ferrolí et al. ⁽¹⁸⁾	52	Pacientes que apresentam comprometimento neurológico e lesão na superfície do quarto ventrículo ou no aspecto lateral do tronco
Sakai et al. ⁽²⁶⁾	5	Lesões sintomáticas localizadas perto da superfície do tronco
Bouillot et al. ⁽²⁷⁾	17	Todos os pacientes tratados cirurgicamente eram sintomáticos com um ou mais episódios hemorrágicos e várias lesões neurológicas
Steinberg et al. ⁽²⁸⁾	42	Múltiplos episódios clínicos hemorrágicos sintomáticos ou um único episódio hemorrágico grande associado a comprometimentos neurológicos significativos
Estudo atual	13	Lesões sintomáticas e história natural da lesão

15,3% dos casos. Em nossa casuística, tivemos um óbito devido à sepse pulmonar, e um paciente com piora do mRS. Fritschí et al.⁽¹⁴⁾ relataram 83% dos pacientes com mRS igual ou melhor, e 1% de mortalidade. Samii et al.⁽⁸⁾ não tiveram óbitos, e o índice de morbidade foi de 27,7% em sua casuística. Zimmerman et al.⁽⁶⁾ registraram um óbito na cirurgia, e o índice de morbidade foi

de 6,3%. O quadro 4 mostra os resultados cirúrgicos na literatura.

Não há consenso na literatura quanto ao melhor preditor de resultados: escala Rankin, escala de resultados Glasgow, Karnofsky ou Drake⁽¹⁸⁾.

A radiocirurgia estereotáxica foi usada como tratamento alternativo para MC do tronco, mas seu uso

Quadro 3. Acesso cirúrgico de cavernomas do tronco

Autores	Pacientes (n)	Acesso
Bertalanffy et al. ⁽³⁾	72	10 suboccipital mediano, 3 suboccipital lateral retrósigmoide, 2 suboccipital lateral transcondilar, 1 occipital medial inter-hemisférico, 3 occipital medial transtentorial, 2 temporal basal anterior, 1 pterional orbitozigomático combinado, 2 subtemporal retrósigmoide combinado
Zimmermann et al. ⁽⁶⁾	16	6 suboccipital linha média (com laminectomia C1 e C2 em lesões medulares), 4 suboccipital subtemporal combinado, 3 subtemporal, 3 supracerebelar, 1 lateral suboccipital extremo
Fahlbusch et al. ⁽⁷⁾	9	6 suboccipital linha média, 2 subtemporal, supacerebelar
Hauck et al. ⁽¹⁰⁾	44	35 suboccipital, 7 pterional, 2 subtemporal
Lekovic et al. ⁽¹¹⁾	1	Supracerebelar infratentorial
Pozzati et al. ⁽¹²⁾	6	1 transvermiano, 1 craniectomia suboccipital, 4 não mencionado (outras lesões)
Porter et al. ⁽¹⁹⁾	86	26 suboccipital, 16 lateral extremo, 11 orbitozigomático, 8 supracerebelar infratentorial, 7 retrósigmoide, 5 retrolabirintino, 4 subtemporal, 3 supra/infratentorial combinado, 2 pterional, 2 translabirintino, 1 transcoclear, 1 occipital inter-hemisférico
Sakai et al. ⁽²⁶⁾	5	Transvermiano com craniectomia linha média suboccipital, craniectomia lateral suboccipital, occipital inter-hemisférico transtentorial
Bouillot et al. ⁽²⁷⁾	17	9 suboccipital medial, 4 subtemporal, 2 supracerebelar infratentorial, 1 occipital transtentorial, 1 retrósigmoide, 3 occipital medial transtentorial, 2 temporal basal anterior, 1 pterional orbitozigomático combinado, 2 subtemporal retrósigmoide combinado
Steinberg et al. ⁽²⁸⁾	42	Suboccipital linha média, lateral suboccipital extremo, trans-silviano, infratentorial supracerebelar, subtemporal, (inter-hemisférico transcalosal)
Cantore et al. ⁽²⁹⁾	11	4 suboccipital via assoalho do 4º ventrículo, 4 supracerebelar infratentorial, 2 subtemporal transtentorial, 1 retrósigmoide transpetroso
Kikuta et al. ⁽³⁰⁾	10	7 linha média suboccipital, 2 subtemporal, 1 occipital transtentorial
Estudo atual	13	11 retrósigmoideo, 1 infratentorial supracerebelar, 1 subtemporal

Quadro 4. Resultado cirúrgico nos cavernomas de tronco

Autores	Pacientes (n)	Resultado
Zimmermann et al. ⁽⁶⁾	16	12 inalterado ou melhor, 4 com comprometimentos novos porém transitórios
Fahlbusch et al. ⁽⁷⁾	9	8 melhoraram, 1 morbidade adicional
Samii et al. ⁽⁹⁾	36	12 hemi-hipoestesia, 5 oftalmoplegia internuclear, 3 hemiparesia, 16 inalterado
Hauck et al. ⁽¹⁰⁾	44	6 disfunção de nervo craniano, 4 hidrocefalia, 3 piora da hemiparesia, 2 surdez recente, 1 meningite subaguda
Lekovic et al. ⁽¹¹⁾	1	Hemiparesia
Pozzati et al. ⁽¹²⁾	6	1 diplopia, hipoestesia facial e ataxia de marcha, 1 inalterado, 4 não mencionado (outras lesões)
Fritschi et al. ⁽¹⁴⁾	93	39,8% recuperação total, 44,1% comprometimento mínimo, 15% comprometimento moderado, 1,1% comprometimento severo
Amin-Hanjani et al. ⁽¹⁶⁾	14	64,2% excelente ou bom, 35,8% regular a ruim, 1 óbito
Porter et al. ⁽¹⁹⁾	86	61 boa recuperação, 14 comprometimento moderado, 5 comprometimento severo, 1 estado vegetativo persistente, 3 óbitos
Sakai et al. ⁽²⁶⁾	5	Todos melhoraram
Bouillot et al. ⁽²⁷⁾	17	10 melhoraram neurologicamente, 2 inalterados, 3 pioraram, 2 óbitos
Steinberg et al. ⁽²⁸⁾	42	43% melhoraram, 52% inalterado, 5% pioraram
Cantore et al. ⁽²⁹⁾	11	3 comprometimento oculomotor, 3 comprometimento nervo facial, 3 shunt VP, 1 óbito
Estudo atual	13	9 inalterado, 1 hidrocefalia, 1 sd pseudobulbar, 1 melhorou

VP: ventriculoperitoneal.

é controverso. Amim-Hanjani et al.⁽¹⁶⁾ relataram uma incidência de 16% de comprometimento radiológico permanente, e 3% de mortalidade associada à radiação. Porter et al.⁽¹⁹⁾ relataram 59% de complicações temporárias e 4% de complicações permanentes.

Por que os cavernomas pontinos têm mau prognóstico?

Provavelmente devido à proximidade do núcleo oculomotor. O comprometimento motor está relacionado às

artérias perfurantes circunferenciais que emergem da artéria cerebral posterior.

Quais são os melhores acessos cirúrgicos?

A porção anterior do mesencéfalo e o tecido da fossa interpenduncular podem ser abordados via acesso subtemporal e retrósigmoide para a porção posterior. Contudo, é melhor acessar a porção posterior através do acesso supracerebelar infratentorial, em posição se-

missentada. Preferimos o acesso retrossigmoide porque é mais usado, devido à melhor visualização das zonas de entrada seguras.

O potencial evocado somatossensitivo deve ser usado em todos os pacientes para evitar lesões nucleares e do trato corticoespinal⁽²⁰⁾.

A decisão sobre quando operar uma MC do tronco deve levar em consideração os sintomas e sinais nucleares, bem como a presença de sintomas agudos⁽²¹⁻³⁰⁾. Em nossa opinião, a extensão e o volume do hematoma são fatores que devem ser considerados antes de uma cirurgia ser indicada.

CONCLUSÃO

Os cavernomas podem ser removidos com segurança por meio de acesso cirúrgico ideal (zona de entrada factível) e técnicas de microcirurgia. Os fatores que afetam o resultado durante a cirurgia são o estado pré-operatório, o tamanho, a escolha do momento oportuno para a cirurgia e a ressecção total. O objetivo da intervenção cirúrgica deve ser a ressecção total da lesão sem comprometimento neurológico.

REFERÊNCIAS

- McCormick WF. The pathology of vascular ("arteriovenous") malformations. *J Neurosurg.* 1966;24(4):807-16.
- Wilkins RH. Natural history of intracranial vascular malformations: a review. *Neurosurgery.* 1985;16(3):421-30.
- Bertalanffy H, Benes L, Miyazawa T, Alberti O, Siegel AM, Sure U. Cerebral cavernomas in the adult. Review of the literature and analysis of 72 surgically treated patients. *Neurosurg Rev.* 2002;25(1-2):1-53.
- Porter RW, Detwiler PW, Spetzler RF, Lawton MT, Baskin JJ, Derksen PT, et al. Cavernous malformations of the brainstem: Experience with 100 patients. *J Neurosurg.* 1999;90(1):50-8.
- Hsu FP, Rigamonti D, Huhn SL. Epidemiology of cavernous malformations. In: Award IA, Barrow DL, editors. *Cavernous malformations.* Park Ridge: AANS; 1993. p. 13-23.
- Zimmerman RS, Spetzler RF, Lee KS, Zabramski JM, Hargraves RW. Cavernous malformations of the brain stem. *J Neurosurg.* 1991;75(1):32-9.
- Fahlbusch R, Strauss C. [Surgical significance of cavernous hemangioma of the brain stem]. *Zentralbl Neurochir.* 1991;52(1):25-32. Article in German.
- Samii M, Eghbal R, Carvalho GA, Matthies C. Surgical management of brainstem cavernomas. *J Neurosurg.* 2001;95(5):825-32.
- Bertalanffy H, Kuhn G, Scheremet R, Seeger W. Indications for surgery and prognosis in patients with cerebral cavernous angiomas. *Neurol Med Chir (Tokyo).* 1992;32(9):659-66.
- Hauck EF, Barnett SL, White JA, Samson D. Symptomatic brainstem cavernomas, *Neurosurgery.* 2009;64(1):61-70; discussion 70-1.
- Lekovic GP, Gonzalez LF, Khurana VG, Spetzler RF. Intraoperative rupture of brainstem cavernous malformation. Case report. *Neurosurg Focus.* 2006; 21(1):e14.
- Pozzati E, Marliani AF, Zucchelli M, Foschini MP, Dall'Olio M, Lanzino G. The neurovascular triad: mixed cavernous, capillary and venous malformations of the brainstem. *J Neurosurg.* 2007;107(6):1113-9.
- Aiba T, Tanaka R, Koike T, Kameyama S, Takeda N, Komata T. Natural history of intracranial cavernous malformations. *J Neurosurg.* 1995;83(1):56-9.
- Fritsch JA, Reulen HJ, Spetzler RF, Zabramski JM. Cavernous malformations of the brain stem. A review of 139 cases. *Acta Neurochir (Wien).* 1994;130(1-4): 35-46.
- Sindou M, Yada J, Salord F. Functional results after microsurgical resection of brainstem cavernous malformations (retrospective study of a 12 patient series and review of the recent literature). *Acta Neurochir (Wien).* 2000;142(8):843-52; discussion 852-3.
- Amin-Hanjani S, Ogilvy CS, Candia GJ, Lyons S, Chapman PH. Stereotactic radiosurgery for cavernous malformations: Kjellberg's experience with proton beam therapy in 98 cases at the Harvard Cyclotron. *Neurosurgery.* 1998;42(6):1229-36; discussion 1236-8.
- Del Curling O Jr, Kelly DL Jr, Elster AD, Craven TE. An analysis of the natural history of cavernous angiomas. *J Neurosurg.* 1991;75(5):702-8.
- Ferrollo P, Sinisi M, Franzini A, Giombini S, Soleiro CL, Broggi GE. Brainstem cavernomas: Long-term results of microsurgical resection in 52 patients. *Neurosurgery.* 2005;56(6):1203-12; discussion 1212-4.
- Porter RW, Detwiler PW, Spetzler RF. Surgical technique for resection of cavernous malformations of the brain stem. *Oper Tech Neurosurg.* 2000; 3(2):124-30.
- Kim DS, Park YG, Choi JU, Chung JU, Lee KC. An analysis of the natural history of cavernous malformations. *Surg Neurol.* 1997;48(1):9-17.
- Kupersmith MJ, Kalish H, Epstein F, Yu G, Berenstein A, Woo H, et al. Natural history of brainstem cavernous malformations. *Neurosurgery.* 2001;48(1):47-53; discussion 53-4.
- Moriarty JL, Wetzeu M, Clatterbuck, Avedan S, Sheppard JM, Hoenig-Rigamonti K, et al. The natural history of cavernous malformations: a prospective study of 68 patients. *Neurosurgery.* 1999;44(6):1166-71; discussion 1172-3.
- Moran NF, Fish DR, Kitchen Shorvon S, Kendall BE, Stevens F. Supratentorial cavernous haemangiomas and epilepsy: a review of the literature and case series. *J Neurol Neurosurg Psychiatry.* 1999;66(5):561-8.
- Ziyal IM, Sekhar LN, Salas E, Sen C. Surgical management of cavernous malformations of the brain stem. *Br J Neurosurg.* 1999;13(4):366-75.
- Bricolo A. Surgical management of intrinsic brain stem gliomas. *Oper Tech Neurosurg.* 2000;3(2):137-54.
- Sakai N, Yamada H, Tanigawara T, Asano Y, Andoh T, Tanabe Y, et al. Surgical treatment of cavernous angioma involving the brainstem. *Acta Neurochir (Wien).* 1991;113(3-4):138-43.
- Bouillot P, Dufour H, Roche PH, Lena G, Graziani N, Grisoli F. [Angiographically occult vascular malformations of the brain stem. A propos of 25 cases]. *Neurochirurgie.* 1996;42(4-5):189-20; discussion 200-1. Article in French.
- Steinberg GK, Chang SD, Gewirtz RJ, Lopes JR. Microsurgical resection of brainstem, thalamic and basal ganglia angiographically occult vascular malformations. *Neurosurgery.* 2000;46(2):260-70; discussion 270-1.
- Cantore G, Missori G, Santoro A. Cavernous angiomas of the brain stem. Intra-axial anatomical pitfalls and surgical strategies. *Surg Neurol.* 1999; 52(1):84-93; discussion 93-4.
- Kikuta K, Nozaki K, Takahashi JA, Miyamoto S, Kikuchi H, Hashimoto N. Postoperative evaluation of microsurgical resection for cavernous malformations of the brainstem. *J Neurosurg.* 2004;101(4):607-12.