

Caso raro de hamartoma perineal associado a criptorquidia e ânus imperfurado: relato de caso

A rare case of perineal hamartoma associated with cryptorchidism and imperforate anus: case report

Kleiton Gabriel Ribeiro Yamaçake¹, Amilcar Martins Giron¹, Uenis Tannuri², Miguel Srougi¹

RESUMO

Recém-nascido a termo do sexo masculino encaminhado ao nosso serviço por anomalia anorretal e anomalias perineais externas. O exame físico revelou massa perineal epitelizada, com orifícios cutâneos que apresentavam saída de urina, musculatura perineal hipotrófica, pé torto congênito bilateral, uretra hipospádica, criptorquidia bilateral com testículos não palpáveis e ânus imperfurado. Logo após o nascimento, o paciente foi submetido à colostomia. Aos 3 meses de idade, a criança foi submetida à excisão da massa perineal, orquidopexia bilateral, neourethroplastia a Duplay e anastomose coloanal. A análise anatomopatológica da massa perineal indicou hamartoma.

Descritores: Hamartoma; Ânus imperfurado; Criptorquidismo Períneo; Recém-nascido; Relatos de casos

ABSTRACT

A full-term male neonate with anorectal anomaly and external perineal anomalies was referred to our service. Physical examination showed an epithelized perineal mass with cutaneous orifices, which had urine fistulization, hipotrophic perineal musculature, bilateral congenital clubfoot, hipospadic urethra, cryptorchidism bilateral with nonpalpable testis and imperforate anus. A colostomy was constructed immediately after birth. The child underwent excision of perineal mass, bilateral orchidopexy, Duplay neourethroplasty and coloanal anastomosis at 3 months of age. The histopathological examination of the perineal mass revealed a hamartoma.

Keywords: Hamartoma; Anus, imperforate; Criptorchidism; Perineum; Infant, newborn; Case reports

INTRODUÇÃO

Massas perineais em recém-nascidos são incomuns. Quando encontradas, elas se apresentam como malfor-

mações anorretais, teratoma sacrococcígeo, prolapso retal ou duplicação de cistos.⁽¹⁾ Relata-se aqui o caso de recém-nascido, anteriormente saudável, com anomalia anorretal e massa perineal. Inicialmente, acreditou-se que a massa se tratava de teratoma sacrococcígeo. Conduziu-se excisão da massa no paciente. A avaliação histopatológica relevou hamartoma benigno. Este caso é relatado devido à sua raridade.

RELATO DE CASO

Neonato a termo do sexo masculino, hospitalizado devido a anomalia anorretal e anomalias perineais externas. O ultrassom no pré-natal, em idade gestacional de 20 semanas, detectou massa perineal, mas os outros parâmetros estavam normais. Não houve complicações durante a gestação, e a criança nasceu com 38 semanas por parto vaginal espontâneo, com peso de 3.280g. A puérpera era saudável e não utilizou qualquer medicamento durante a gravidez e nem nos anos anteriores à gestação.

O exame físico revelou massa perineal epitelizada com orifícios cutâneos que apresentavam saída de urina, musculatura perineal hipotrófica, pé torto congênito bilateral, ambiguidade genital com uretra hipospádica, criptorquidia bilateral com testículos não palpáveis e ânus imperfurado (Figura 1).

Após o nascimento, a criança apresentou fezes e urina por meio de orifício uretral, sendo realizada colostomia. Os exames laboratoriais subsequentes mostraram cariótipo 46, XY e ultrassom normal de trato urinário superior. A investigação com ressonância magnética mostrou massa perineal volumosa, estendendo-se até o

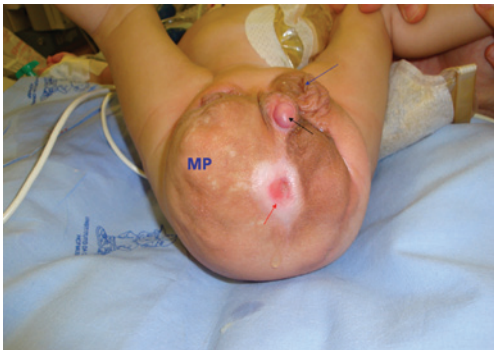¹ Divisão de Urologia, Hospital das Clínicas, Universidade de São Paulo, São Paulo, SP, Brasil.

² Divisão de Cirurgia Pediátrica, Hospital das Clínicas, Universidade de São Paulo, São Paulo, SP, Brasil.

Autor correspondente: Kleiton Gabriel Ribeiro Yamaçake – Avenida Dr. Enéas de Carvalho Aguiar, 455, 7º andar – Pinheiros – CEP: 05403-000 – São Paulo, SP, Brasil – Tel.: (11) 2661-8080
E-mail: kleiton_med91@yahoo.com.br

Data de submissão: 27/1/2013 – Data de aceite: 1/12/2013

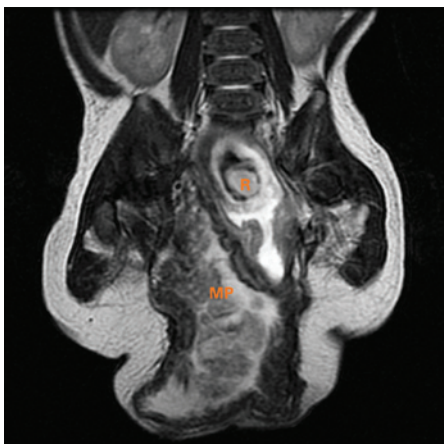
DOI: 10.1590/S1679-45082014RC2746



MP: massa perineal.

Figura 1. Massa perineal epitelizada com fistulização cutânea. Seta vermelha: orifício fistuloso com saída de urina; seta preta: hipospádia em orifício uretral; seta azul: escroto esquerdo

obturador direito, com paredes muito espessas e conteúdo heterogêneo com pedículo neurovascular, a partir da região sacral direita. Além disso, evidenciaram-se retossigmoide levemente dilatado em comunicação com saco herniário, bexiga de pequena repleção e morfologia alongada com úraco proeminente. A uretra estava mal caracterizada, aparentemente como a continuação de um micropênis externalizado no saco herniário. Os ureteres possuíam calibre normal. Nenhuma das seguintes estruturas foram caracterizadas como morfologias comuns: útero, ovários, próstata e testículos (Figura 2). Ao completar 3 anos de idade, o paciente foi submetido à exploração perineal, por meio de incisão média perineal. A massa apresentava aspecto lobulado e foi removida. O achado intraoperatório foi fistulização da parede posterior da bexiga com segmento do colo, que foi suturado (Figura 3). Ambos os testículos estavam localizados no canal inguinal, sendo realizada orquidopexia. Foram realizadas neouretroplastia tipo Duplay e anastomose coloanal. O exame histopatológico da massa



R: reto; MP: massa perineal.

Figura 2. Ressonância magnética. Massa perineal volumosa, estendendo-se até o obturador direito, com paredes muito espessas e conteúdo heterogêneo com pedículo neurovascular a partir da região sacral direita

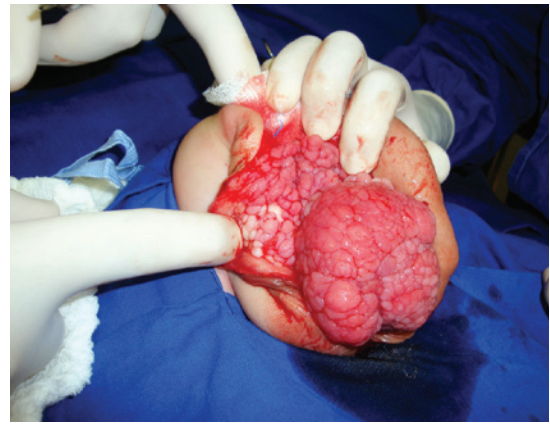

Figura 3. Massa com aspecto lobulado após incisão de linha média perineal

perineal revelou hamartoma composto de tecido conjuntivo fibroso com proliferação de capilares e vasos sanguíneos, conjunto de nervos, fibroblastos, epitélio, músculos lisos e formações ductais irregulares, coberto por urotélio. Não foram observadas complicações cirúrgicas. Após 16 meses de acompanhamento, o estado geral da criança era bom. As funções neurológicas dos membros inferiores estavam normais. O paciente tinha incontinência urinária contínua, sendo que a reconstrução do intestino deve ser realizada futuramente.

DISCUSSÃO

A associação de hamartoma perineal com anomalias anorretais é incomum. Além disso, a presença de criptorquidia e pé torto congênito torna o caso relatado extremamente raro. As massas peritoneais em crianças consistem, primariamente, em acessório, ou escroto ectópico, ou lipoma perineal.⁽²⁻⁴⁾

A excisão cirúrgica dessas lesões é geralmente direta. Porém, quando ocorrem lesões em um paciente com malformação anorretal e as lesões estão no local em que futuramente estará o ânus, a conduta cirúrgica pode ser muito complexa. A acurácia na interpretação patológica do espécime removido também é muito importante.

Revisão de literatura composta por 2.000 casos de malformações anorretais revelou 22 casos com associação de massas perineais não usuais divididos em 3 categorias de lesões, caracterizadas como lipomas, anomalias vasculares e hamartomas/coristomas.⁽¹⁾ Nessa revisão, foram relatados oito casos de hamartomas, sendo que todos os pacientes eram do sexo feminino e apresentavam diferentes tipos de malformações anorretais. A lesão típica foi protuberância polipoide, a partir do períneo, no local onde o neoânus foi reconstruído. Uma variedade de tecidos não usuais foi encontrada na lesão, como restos nefrogênicos, osso ectópico e um tipo de

mucosa endocervical. Um paciente foi tratado em hospital comunitário, onde o patologista encontrou tecido glandular perineal (endoderme).

No presente caso, o teratoma sacrococccígeo foi um diagnóstico diferencial. No estudo radiológico, o teratoma sacrococccígeo apresenta tecido mole denso e calcificações em 50% dos casos (dividido em amorfo, puntiforme e espiculada), sendo todos sugestivos de tecido benigno. Na ressonância magnética, esses tumores são caracterizados por sinal hipotenso, em T1, e hipertenso, em T2. A ressonância magnética é considerada o método de escolha durante a avaliação pré-operatória, o qual disponibiliza margens exatas, localização topográfica e relação com outros órgãos pélvicos e coluna.

A associação de um hamartoma perineal com anomalias anorretais é incomum, sendo ainda mais raro se relacionado com anormalidades genitais. Várias hipóteses têm sido desenvolvidas para explicar a associação entre essas doenças.⁽⁵⁾ Stephens tentou explicar a embriogenia dessas anomalias, incluindo malformações anorretais perineais por meio de deformação, devido à pressão anormal no feto em desenvolvimento. Essa pressão ocorre em gestações com complicações por oligodrâmnio. Os resultados dessa pressão são orifícios na pele ou contraturas articulares.⁽⁶⁾

A apresentação de massa perineal, com malformações anorretais, anormalidades escrotais e malformações ge-

nitais, sugere possível crescimento de estruturas tissulares embrionárias do fálus, a partir da dobra uretral e regiões genital, anal e perineal, que desenvolvem esses eventos.^(6,7) Supõem-se que o desenvolvimento normal dos sistemas urogenital e anorretal, em embriões humanos, pode depender da integridade do septo uroretal derivado do mesenquima.⁽⁵⁾ Devido ao paciente ter músculos perineais hipotróficos, as continências urinária e intestinal poderiam ser afetadas. Em razão da complexidade do caso relatado, os resultados a longo prazo são difíceis de prever.

REFERÊNCIAS

1. Shaul DB, Monforte HL, Levitt MA, Hong AR, Peña A. Surgical management of perineal masses in patients with anorectal malformations. *J Pediatr Surg.* 2005;40(1):188-91.
2. Villarreal DH, Ortiz VN, Iturregui JR, Suarez G, Duran N. Bifid scrotum, perineal hamartoma and high imperforate anus: a case report. *Bol Asoc Med P R.* 1998;90(4-6):93-4.
3. Ferro F, Lais A, Korman R, Caterino S. Accessory perineal scrotum associated with anorectal malformation. A report of 2 cases. *S Afr J Surg.* 1991;29(1):32-4.
4. Ozcan C, Celik A, Erdener A. Accessory perineal scrotum associated with anorectal malformation. *BJU Int.* 1999;83(6):729-30.
5. Ramzisham AR, Thambidorai CR. Perineal hamartoma with accessory scrotum, anorectal anomaly, and hypospadias-a rare association with embryological significance: case report. *Pediatr Surg Int.* 2005;21(6):478-81.
6. Stephens FD. Embryology of the cloaca and embryogenesis of anorectal malformations. *Birth Defects Orig Artic Ser.* 1988;24(4):177-209.
7. Penington EC, Hutson JM. The urethral plate-does it grow into the genital tubercle or within it? *BJU Int.* 2002;89(7):733-9.