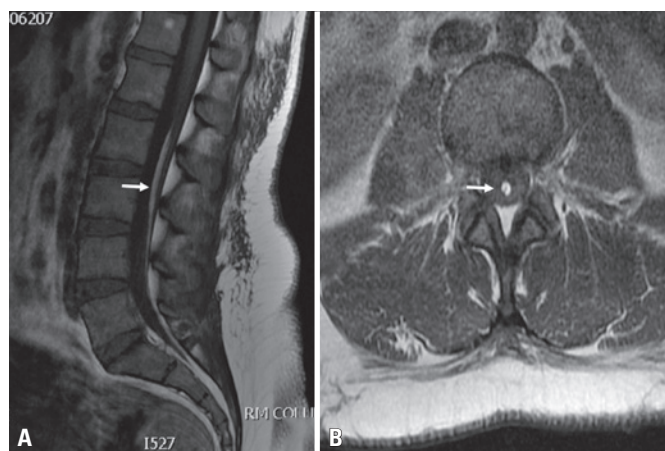


# Síndrome de cauda equina causada por lipoma de *filum terminale*: características do exame de ressonância magnética e do tratamento cirúrgico

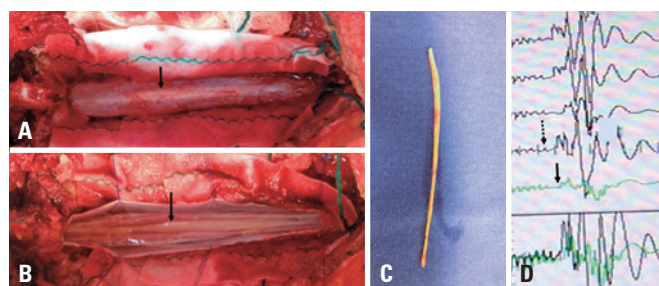
Cauda equina syndrome caused by *filum terminale* lipoma: magnetic resonance imaging features and surgical treatment

Benedito Jamilson Araújo Pereira<sup>1</sup>, Ulysses Caus Batista<sup>2</sup>, Fúlvio Nicolau Bechelli Filho<sup>1</sup>, Carlos Alberto Afonso Ribeiro<sup>1</sup>, Carlos Vanderlei Medeiros de Holanda<sup>1</sup>, Paulo Eduardo Carvalho Galvão<sup>1</sup>



**Figura 1.** Imagens do pré-operatório. Imagem por ressonância magnética pesada em T1 mostrando lipoma de *filum terminale* (sinal hiperintenso em *filum terminale*, seta branca) em plano sagital (A) e axial (B)

Paciente do sexo feminino, de 36 anos, com histórico repentino de lombalgia, irradiando à extremidade esquerda. O exame físico revelou paraparesia, anestesia em sela e incontinência urinária. A imagem por ressonância magnética revelou lipoma de *filum terminale* (sinal hiperintenso dentro de *filum terminale*) (Figura 1). A paciente foi imediatamente submetida à cirurgia com monitoramento neurofisiológico intrao-



**Figura 2.** Características dos achados cirúrgicos: exposição do saco dural (A), observem os lipoma de *filum terminale* (seta) e após abertura do saco dural (B). Lipoma de *filum terminale* (C), monitoramento neuropsicológico (D): tracejado demonstrando amplitude da onda e número de estágios antes (seta contínua) e depois (seta tracejada). Observou-se aumento da amplitude do número de ondas e fase após ressecção do lipoma de *filum terminale*

peratório (Figura 2) e obteve recuperação total dos *deficits* neurológicos.

O lipoma de *filum terminale* é uma das causas mais comuns de disrafismo espinhal oculto.<sup>(1)</sup> Contudo poucos estudos o associam ao *deficit* neurológico.<sup>(2)</sup>

## REFERÊNCIAS

1. Finn MA, Walker ML. Spinal lipomas: clinical spectrum, embryology, and treatment. *Neurosurg Focus*. 2007;23(2):E10. Review.
2. Bulsara KR, Zomorodi AR, Villavicencio AT, Fuchs H, George TM. Clinical outcome differences for lipomyelomeningoceles, intraspinal lipomas, and lipomas of the filum terminale. *Neurosurg Rev*. 2001;24(4):192-4.

<sup>1</sup> Hospital Beneficência Portuguesa, São Paulo, SP, Brasil.

<sup>2</sup> Universidade Estadual de Campinas, Campinas, SP, Brasil.

Autor correspondente: Benedito Jamilson Araújo Pereira – Rua Martiano de Carvalho, 669 – Bela Vista – CEP: 01321-001 – São Paulo, SP, Brasil – E-mail: benedito.jamilson@hotmail.com

Data de submissão: 27/9/2016 – Data de aceite: 9/1/2017

DOI: 10.1590/S1679-45082017A13882