

# Utilização do retalho fasciocutâneo do músculo peitoral maior na deiscência de esternotomia: uma nova abordagem

Use of the pectoralis major fasciocutaneous flap in the treatment of post sternotomy dehiscence: a new approach

Jaime Anger<sup>1</sup>, Pedro Silvio Farsky<sup>2</sup>, Antonio Flavio Sanches Almeida<sup>2</sup>, Renato Tambellini Arnoni<sup>2</sup>, Daniel Chagas Dantas<sup>2</sup>

## RESUMO

**Objetivo:** Descrever uma nova técnica cirúrgica para a reparação das deiscências pós-toracotomia mediana transesternal com o uso de retalho composto fasciocutâneo da fáscia do músculo peitoral maior. **Métodos:** Entre janeiro de 2009 e dezembro de 2010, de um total de 1.573 cirurgias de revascularização do miocárdio, 21 pacientes que apresentaram deiscência da esternotomia foram submetidos à correção com retalho fasciocutâneo bilateral do músculo peitoral maior, incluindo parcialmente a fáscia do músculo reto abdominal. Os pacientes foram acompanhados por um mínimo de 90 dias de período pós-operatório. **Resultados:** Todos os pacientes apresentaram evolução favorável no seguimento de 90 dias, não ocorrendo nenhuma parcial ou total da deiscência. Não houve nenhum caso de infecção pós-operatória. **Conclusão:** Este procedimento mostrou ser rápido e efetivo. Comparando com o uso de retalhos musculares, musculocutâneos ou de omento, foi uma cirurgia menos agressiva e que manteve a integridade dos tecidos da região. Considerou-se que essa técnica deveria ser utilizada como primeira opção, deixando os retalhos mais complexos para os casos de recidivas.

**Descritores:** Esternotomia/métodos; Infecção da ferida operatória; Fáscia; Retalhos cirúrgicos; Mediastinite

## ABSTRACT

**Objective:** To describe a new surgical technique for the treatment dehiscence after median thoracotomy transsternal using fasciocutaneous flap composed of the pectoralis major fascia. **Methods:** Between January 2009 and December 2010, from 1,573 patients submitted to coronary artery bypass graft, 21 developed wound dehiscence after sternotomy and were treated with bilateral pectoralis major muscle fasciocutaneous flap, including partial portion of the rectus abdominis fascia. Patients were followed for a minimum of 90 days postoperatively. **Results:** All patients had

favorable outcome following 90 days, not having any partial or total dehiscence. There were no cases of postoperative infection. **Conclusion:** The procedure was rapid and effective. Compared with techniques using muscle, myocutaneous or greater omentum flaps, this surgery was less aggressive and maintained the integrity of tissue region. The authors considered that this technique should be used as the first option, leaving the flaps to more complex cases of relapse.

**Keywords:** Sternotomy/methods; Surgical wound infection; Fascia; Surgical flaps; Mediastinitis

## INTRODUÇÃO

A toracotomia mediana transesternal foi pela primeira vez descrita como via de acesso na cirurgia cardíaca em 1957 e, desde então, é largamente utilizada. Uma de suas complicações é a deiscência das bordas, o que ocorre geralmente após infecção e está associado a altos índices de mortalidade e morbidade<sup>(1,2)</sup>.

Nos casos de infecção aguda, a conduta consiste no desbridamento precoce, no uso de antibióticos e, em alguns casos, no uso de retalho de músculo peitoral ou omento para melhorar a vascularização<sup>(3-5)</sup>. Entretanto, alguns desses pacientes evoluem com a deiscência das suturas e a cronificação das feridas.

Algumas das deiscências podem ser corrigidas apenas com desbridamento das bordas e sua aproximação após melhora das condições dos tecidos envolvidos. Para a correção de defeitos mais complexos já foram descritos vários métodos, incluindo retalhos musculares, musculocutâneos, cutâneos simples, de omento

Estudo realizado no Instituto Dante Pazzanese de Cardiologia de São Paulo – IDPC, São Paulo (SP), Brasil.

<sup>1</sup> Hospital Israelita Albert Einstein – HIAE, São Paulo (SP), Brasil.

<sup>2</sup> Instituto Dante Pazzanese de Cardiologia de São Paulo – IDPC, São Paulo (SP), Brasil.

Autor correspondente: Jaime Anger – Avenida Brigadeiro Luiz Antonio, 3.889 – Jardim Paulista – CEP: 01401-001 – São Paulo (SP), Brasil – Tel.: (11) 3887-8524 – E-mail: dranger@uol.com.br

Data de submissão: 26/6/2012 – Data de aceite: 12/11/2012

Conflito de interesse: não há.

com posterior enxertia de pele e, mais recentemente, os compostos por tecido mamário<sup>(6-10)</sup>.

A escolha do tipo de retalho a ser empregado está relacionada ao tipo de alteração presente. A indicação mais importante é a quantidade de perda de tecidos. A discussão sobre a preferência entre um retalho muscular ou musculocutâneo e um retalho cutâneo está baseada na quantidade de tecido doador e no nível de vascularização de cada um, uma vez que um tecido bastante irrigado poderia favorecer a erradicação da infecção e aumentar a vitalidade dos tecidos envolvidos, favorecendo uma estabilização muito mais rápida do quadro clínico, além de proporcionar a confecção de retalhos de dimensões maiores<sup>(11)</sup>.

O uso da fásia do músculo peitoral maior tem sido descrito nos últimos tempos em procedimentos de cirurgia plástica<sup>(12,13)</sup>. Essa fásia tem boa vascularização e apresenta espessura adequada e resistente.

Em nossa experiência cirúrgica, notamos que a maioria das deiscências das esternotomias não apresenta perdas de tecidos das bordas, não sendo, então, necessário um aporte adicional de tecido. Na realidade, a dificuldade maior na aproximação das bordas é a laceração do tecido subcutâneo; conseqüentemente, passamos a utilizar a fásia do músculo peitoral maior para a sutura e a tração medial das bordas, em casos de deiscências de pequena extensão em que não havia perda de tecidos.

Uma vez que os resultados mostraram ser favoráveis, passamos a utilizar retalhos compostos de pele e tecido subcutâneo, que incluem a fásia do músculo peitoral maior em feridas mais extensas. Neste relato, apresentamos essa nova técnica na reparação das feridas pós-esternotomia.

## OBJETIVO

Descrever uma nova técnica cirúrgica para a reparação das deiscências pós-toracotomia mediana transternal com o uso de retalho composto fasciocutâneo da fásia do músculo peitoral maior.

## MÉTODOS

De 1º de janeiro de 2009 a 31 de dezembro de 2010, 1.573 pacientes foram submetidos à cirurgia de revascularização do miocárdio pela via transternal no Instituto Dante Pazzanese de Cardiologia de São Paulo. Vinte e seis (0,65%) pacientes evoluíram após a cirurgia com deiscência da sutura com indicação para a utilização de retalhos, sendo que 22 apresentavam como causa primária a infecção do sítio cirúrgico e 4 por mediastinite. Vinte e um pacientes foram tratados com o retalho fasciocutâneo de músculo peitoral maior bilateral, dois com retalho de tecido mamário e três com retalho musculocutâneo baseado no músculo peitoral maior, sendo dois bilaterais e um uni-

lateral. O critério para a utilização da técnica de retalhos mamários foi a perda efetiva de tecidos no terço inferior da ferida esternal em pacientes do gênero feminino. Os retalhos musculares ou musculocutâneos foram indicados quando da perda efetiva de tecido em pacientes do gênero masculino, sem a possibilidade de aproximação direta.

Dos 21 pacientes tratados com retalho baseado na fásia, 8 apresentavam perda parcial ou total de tecido ósseo do esterno, sendo que 2 pacientes apresentaram perda adicional de porções de arcos costais. Doze eram do gênero feminino. Os pacientes apresentavam idades variando de 56 a 75 anos. Os pacientes foram acompanhados por um mínimo de 90 dias de evolução pós-operatória (Tabela 1).

O trabalho foi aprovado pelo Comitê de Ética em Pesquisa do Instituto

Dante Pazzanese de Cardiologia, número CAAE 0011.0.131.000-09.

**Tabela 1.** Relação dos pacientes submetidos à resutura pós-esternotomia

Paciente	Idade	Gênero	Cirurgia cardíaca	Classificação do tipo de infecção	Ressutura
1	70	F	Coronária	IS	Primeira
2	68	F	Coronária	IP	Primeira
3	56	F	Coronária + mamária	IP	Primeira
4	69	M	Coronária	IS	Segunda
5	71	M	Coronária + mamária	MED	Segunda
6	65	F	Coronária	IS	Primeira
7	56	M	Coronária	IP	Primeira
8	59	F	Coronária	IP	Primeira
9	63	M	Coronária	IS	Primeira
10	65	M	Coronária	IS	Primeira
11	71	F	Coronária	IS	Primeira
12	61	M	Coronária + mamária	IP	Primeira
13	69	F	Coronária	IS	Primeira
14	70	M	Coronária + mamária	MED	Terceira
15	60	F	Coronária	IS	Primeira
16	67	F	Coronária	IS	Primeira
17	66	F	Coronária + mamária	MED	Primeira
18	72	M	Coronária	IS	Primeira
19	75	F	Coronária	MED	Primeira
20	68	F	Coronária	IS	Primeira
21	70	M	Coronária	IP	Primeira

F: feminino; IS: infecção superficial; IP: infecção profunda; M: masculino; MED: mediastinite.

## Técnica cirúrgica

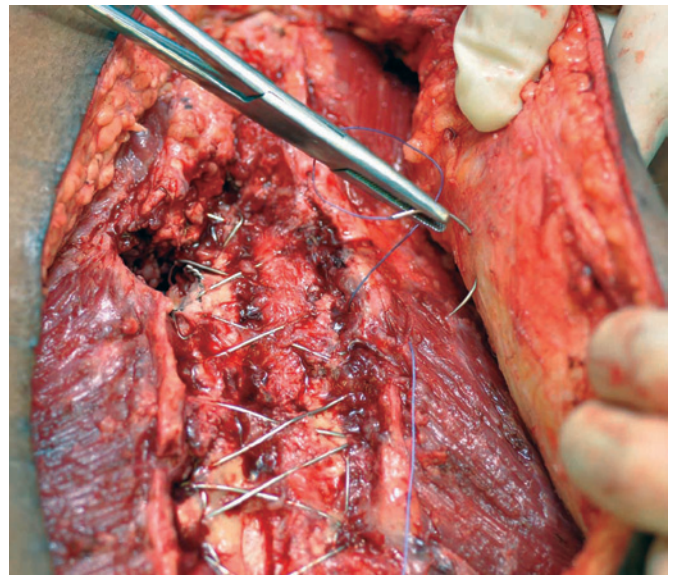
A etapa inicial consistiu na incisão na pele e tecido subcutâneo em tecido considerado normal nas bordas da fe-

rida, até atingir a margem da fáscia do músculo peitoral maior. Foi feita uma incisão vertical ao longo da fáscia, o mais próximo possível de sua inserção medial, até atingir o músculo peitoral maior. A fáscia foi descolada do músculo com cautela em toda sua extensão vertical, no sentido lateral. A extensão dessa dissecação dependeu de avaliação gradativa do grau de avanço do retalho. Completada a liberação da fáscia na margem inferior do músculo peitoral, a borda medial e superior da fáscia do músculo reto abdominal foi identificada. Foi feita uma incisão vertical a 2mm da inserção medial dessa fáscia, continuando com outra, horizontalmente, com extensão também a 2mm da margem superior dessa fáscia. A fáscia do músculo reto abdominal foi, então, descolada do músculo, para complementar o retalho fasciocutâneo do músculo peitoral maior, mantendo a pele a ela aderida. A extensão da liberação dependeu da avaliação e do ganho de retalho, à medida que esse retalho foi liberado (Figura 1).

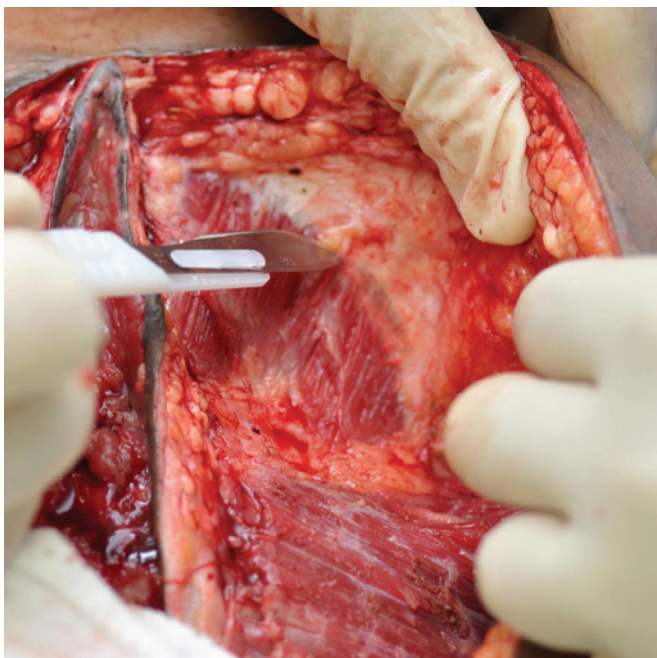
Quando os retalhos puderam atingir a linha média, toda a área cruenta, com seu tecido de granulação e fibrose adjacente, foi retirada e, se necessário, deve ser feita a revisão do tecido ósseo alterado, com a retirada de tecido desvitalizado, e a estabilização óssea com fios de aço.

A seguir, pontos de fio absorvível Nº 0 foram utilizados para a fixação da fáscia da base do retalho, na superfície cruenta do defeito. São utilizadas duas a três carreiras verticais de pontos, com distanciamento de 1cm, com a finalidade de preencher ao máximo o defeito esternal e diminuir a tração na sutura final das bordas da pele (Figura 2).

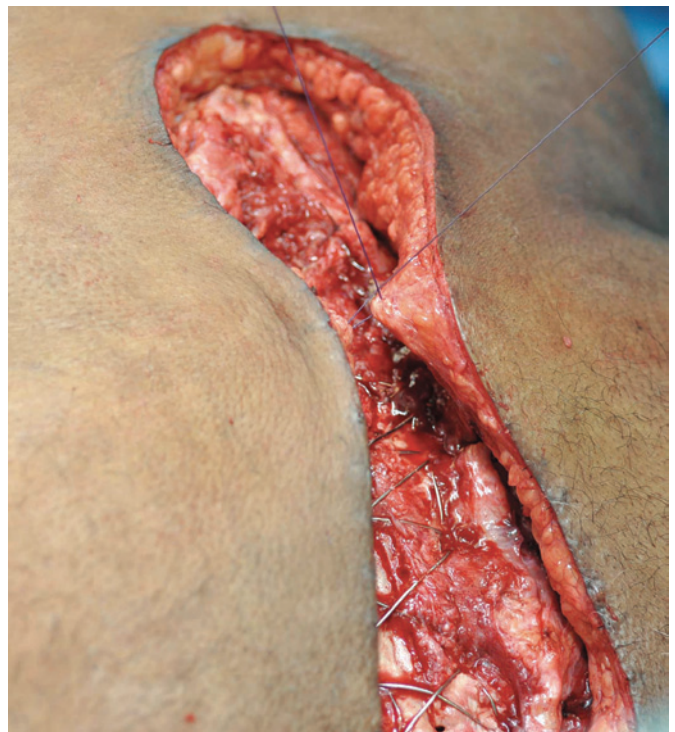A pele e o subcutâneo foram aproximados em três planos, o mais profundo com fio absorvível 2-0 aproximando a borda da fáscia (Figura 3). A segunda carreira foi composta de fios inabsorvíveis de mononylon 3-0, atravessando a derme profunda em pontos em forma de U invertidos. A pele foi, então, aproximada com pontos separados com fio inabsorvível de nylon monofilamentar 4-0 (Figura 4).



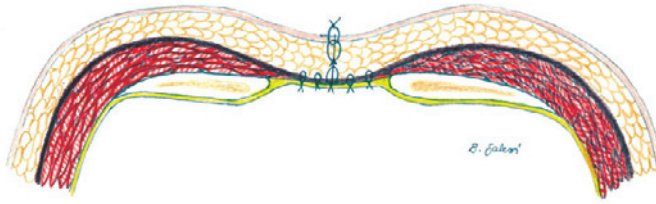**Figura 2.** Aproximação com fio absorvível 0 da fáscia do músculo peitoral maior ao tecido fibrótico da área cruenta



**Figura 1.** Dissecção da fáscia do músculo reto abdominal, mantendo-a aderida ao tecido subcutâneo



**Figura 3.** Aproximação das bordas da fáscia com fio absorvível

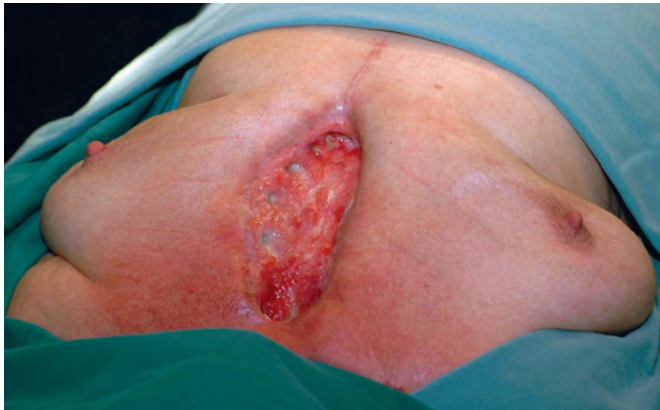

**Figura 4.** Corte sagital do tórax após completada a aproximação dos retalhos fasciocutâneos. A fáscia está representada por uma linha marrom. (Autor: Beatriz Souza Nazaré Galezi)

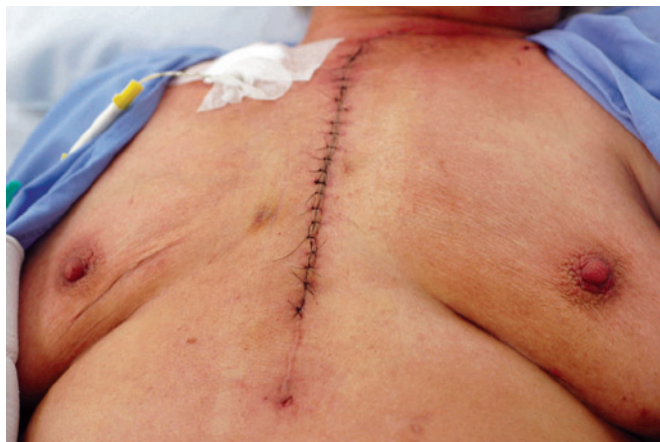O leito da área cruenta foi drenado com dois drenos do tipo tubular, por sucção de 4,8mm de diâmetro.

## RESULTADOS

Os 21 pacientes apresentaram boa evolução, com alta hospitalar, em média, de 12 dias. Os drenos foram mantidos por um período médio de 10 dias. Não ocorreram complicações, como deiscências das suturas ou fístulas (Figuras 5 e 6).



**Figura 5.** Paciente de gênero feminino, em visão pré-operatória, com sequela de infecção da esternotomia, com ressecção total do esterno e de partes de arcos costais



**Figura 6.** Mesma paciente da Figura 5, no 7º dia de pós-operatório

## DISCUSSÃO

Descrevemos aqui uma nova técnica cirúrgica envolvendo o uso da fáscia do músculo peitoral para correção de deiscências de sutura esternal com perda de tecidos de partes moles e/ou óssea. A maioria das deiscências após a esternotomia mediana pode ser tratada com desbridamento dos tecidos afetados e sutura das bordas. Os relatos científicos, nos últimos 40 anos, e especialmente após o de Jurkiewicz<sup>(3)</sup> enfatizam a necessidade de utilizar um tecido vascularizado com a finalidade de preencher a falha resultante na região esternal e para diminuir a possibilidade de infecção. Esses artigos citam a diminuição da morbidade com o uso de um músculo ou do omento<sup>(3,6,7)</sup>.

Entretanto, essas técnicas resultam em grandes desconfortos, sequelas em áreas doadoras, redução ou ausência de atividade dos músculos e aumento da morbidade, muito embora o fechamento final seja feito simplesmente pela pele e pelo subcutâneo por sobre esses tecidos utilizados.

Essa é uma conduta largamente utilizada na fase aguda de infecção, inclusive em nosso serviço; entretanto, atualmente, esses princípios não parecem, para nós, úteis, nos casos de deiscências já com a estabilização da infecção e da reação inflamatória dos tecidos contíguos. Isso foi demonstrado por Ascherman et al.<sup>(14)</sup>, que descreveram uma série seguida de 114 casos com o uso do músculo peitoral maior como retalho composto musculocutâneo de avanço, sem a necessidade da liberação dos pedículos ou de sua borda medial, obtendo um resultado considerado satisfatório e ainda melhor se comparado às séries anteriores de seus pacientes tratados com os princípios baseados em Jurkiewicz et al.<sup>(3)</sup>.

Em nosso serviço, nos casos crônicos, utilizávamos os retalhos musculocutâneos de avanço, com a intenção de preencher a falha esternal e manter a vascularização das bordas nos casos de perdas maiores, em especial, de pele e subcutâneo. Nas pacientes do gênero feminino com perdas importantes, utilizamos o retalho composto de tecido mamário<sup>(10)</sup> e, nas falhas ainda maiores, o retalho musculocutâneo do músculo peitoral maior, baseado em seu pedículo medial, em rotação para a área medial ou, ainda, o retalho musculocutâneo com ilha de pele do músculo reto abdominal.

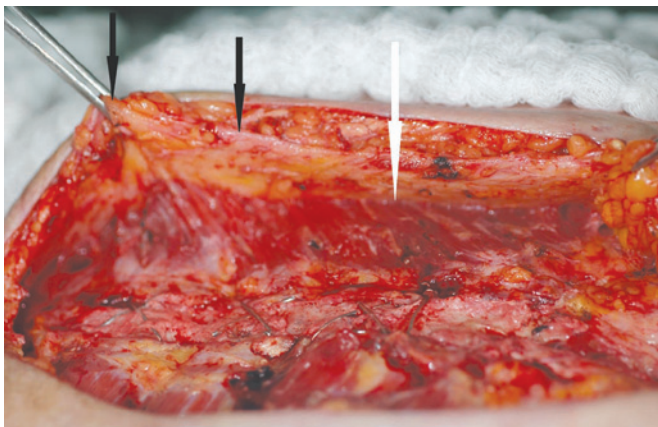
Anger et al.<sup>(11)</sup>, ao comparar o resultado do uso de retalhos cutâneos e de retalhos musculocutâneos para o tratamento de úlceras por pressão, demonstraram que os retalhos cutâneos simples podem ter a mesma eficácia dos retalhos musculares e, eventualmente, proporcionar um resultado estético melhor, pelo menor grau de destruição da área doadora. Os retalhos musculares seriam, então, uma opção no caso de recidivas.

A fáscia de diversas regiões do corpo tem sido utilizada como retalho simples ou composto para reconstrução na cirurgia plástica há muitos anos. O interesse pela fáscia superficial do músculo peitoral maior surgiu com a descrição da inserção subfascial de prótese de silicone para aumento mamário, o que suscitou um estudo mais detalhado de sua anatomia<sup>(13)</sup>. A fáscia peitoral superficial se estende desde a clavícula e esterno. Em sua margem lateral, há uma união com a fáscia profunda do músculo peitoral maior e ambas, unidas, continuam com a fáscia do músculo serrátil anterior. Na porção inferior, tem contato com a bainha do músculo reto abdominal ao nível do sexto espaço intercostal. Múltiplos vasos perfurantes atravessam a fáscia do músculo peitoral maior, em especial na região medial provenientes das artérias intercostais<sup>(13)</sup>.

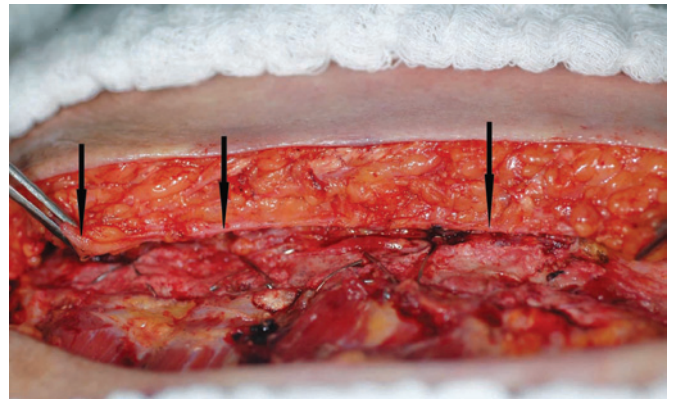
O relato de Jinde et al.<sup>(13)</sup> mostra que a espessura da fáscia varia de 0,20 a 1,14mm, sendo mais delgada na porção superior e mais espessa na margem lateral. Na borda medial, em contato com o esterno, ela apresenta 0,56mm de espessura média. Embora delgada, a fáscia é constituída por um tecido conjuntivo denso e as fibras que a compõem apresentam orientação quase perpendicular às fibras do músculo peitoral maior, ou seja, súpero-medial para inferolateral.

O que se observou nas cirurgias que realizamos é que a espessura da fáscia na margem medial é ainda maior que o esperado, possivelmente pela presença de fibrose dos tecidos como consequência da reação inflamatória crônica da área cruenta (Figuras 7 e 8).

Essa fáscia assume a característica de um tecido firme o suficiente para reter os pontos de aproximação profundos. Ao utilizar retalhos cutâneos simples, observa-se a frequente laceração do tecido subcutâneo, quando da tentativa de aproximação das bordas, mes-



**Figura 7.** Retalho fasciocutâneo descolado do músculo peitoral maior. A borda da fáscia está indicada por setas escuras. A seta branca indica a margem da liberação do músculo peitoral maior



**Figura 8.** Borda da fáscia demonstrando a espessura necessária para auxílio na aproximação das bordas da ferida (indicada por setas escuras)

mo utilizando espessuras maiores de tecido. A fixação da fáscia na base da perda de tecido esternal, em especial nas bordas fibróticas da área cruenta resultante, favorece a diminuição do espaço morto e da tensão na sutura das bordas.

Após o sucesso inicial do uso dessa técnica, consideramos que os retalhos mais complexos devem ser reservados para casos em que ocorrem perdas maiores de tecidos contíguos ou para as recidivas das ressuturas. Ainda assim, são necessárias séries maiores para melhor avaliação desse procedimento.

## CONCLUSÃO

O uso da fáscia do músculo peitoral maior é uma cirurgia menos agressiva, rápida e efetiva. Este relato inicial apresentou sua boa evolução em todos os pacientes tratados, sem apresentar complicações.

Consideramos que essa técnica deveria ser utilizada como primeira opção, deixando os retalhos mais complexos para os casos de recidivas.

## REFERÊNCIAS

1. Borges FM, Grinbaum RS, Pasternak J, Medeiros EAS. Risk factors for surgical-site infection after cardiac surgery. *einstein*. 2005;3(2):91-5.
2. Farsky PS, Graner H, Duccini P, Zandonadi Eda C, Amato VL, Anger J, et al. Risk factors for sternal wound infections and application of the STS score in coronary artery bypass graft surgery. *Rev Bras Cir Cardiovasc*. 2011;26(4):624-9.
3. Jurkiewicz MJ, Bostwick J 3rd, Hester TR, Bishop JB, Craver J. Infected median sternotomy wound: Successful treatment by muscle flaps. *Ann Surg*. 1980;191(6):738-44.
4. Pairolero PC, Arnold PG. Management of infected median sternotomy wounds. *Ann Thorac Surg*. 1986;42(1):1-2.
5. Lee AB, Schimert G, Shatkin S, Seigel JH. Total excision of the sternum and thoracic pedicle transposition of the greater omentum. *Surgery*. 1976;80(4):433-6.
6. Jurkiewicz MJ, Arnold PG. The omentum: an account of its use in the reconstruction of the chest wall. *Ann Surg*. 1977;185(5):548-54.

7. Jones G, Jurkiewicz MJ, Bostwick J, Wood R, Bried JT, Culbertson J, et al. Management of the infected median sternotomy wound with muscle flaps. The Emory 20-year experience. *Ann Surg.* 1997;225(6):766-76; discussion 776-8.
8. Nahai F, Rand RP, Hester TR, Jurkiewicz MJ. Primary treatment of the infected sternotomy wound with muscle flaps: a review of 211 consecutive. *Plast Recons Surg.* 1989;84(3):434-41.
9. Hallock GG. The breast musculocutaneous flap for complete coverage of the median sternotomy wound. *Plast Recons Surg.* 2003;112(1):199-203.
10. Anger J, Farsky PS, Amato VL, Abboud CS, Almeida AF, Arnoni RT, et al. [Use of a flap composed of skin and breast tissue for repairing a recalcitrant wound resulting from dehiscence of sternotomy in cardiac surgery]. *Arq Bras Cardiol.* 2004;83:43-5. Article in Portuguese.
11. Anger J, Militelli N, Monteiro AA Jr., Ferreira MC. Tratamento cirúrgico das úlceras por pressão em pacientes portadores de síndrome de secção medular. *Rev Hosp Clin Fac Med São Paulo.* 1984;39(4):173-7.
12. Graf RM, Bernardes A, Auersvald A, Damasio RC. Subfascial endoscopic transaxillary augmentation mammoplasty. *Aesthetic Plast Surg.* 2000;24(3):-216-20.
13. Jinde L, Jianliang S, Xiaoping C, Xiaoyan T, Jiaqing L, Qun M, et al. Anatomy and clinical significance of pectoral fascia. *Plast Reconstr Surg.* 2006;118(7):1557-60.
14. Ascherman JA, Patel SM, Malhotra SM, Smith CR. Management of sternal wounds with vbilateral pectoralis major myocutaneous advancement flaps in 114 consecutively treated patients: refinements in technique and outcomes analysis. *Plast Recons Surg.* 2004;114(3):676-83.