

Como citar este artigo:

Ferreira SB, Ferreira RB, Scheinberg MA.
Tofacitinibe tópico no tratamento da alopecia areata. *einstein* (São Paulo). 2020;18:eAI5452.
http://dx.doi.org/10.31744/einstein_journal/2020AI5452

Autor correspondente:

Morton Aaron Scheinberg
Avenida Albert Einstein, 627/701 – Morumbi
CEP: 05652-900 – São Paulo, SP, Brasil
Tel.: (11) 3257-9066
E-mail: morton@osite.com.br

Data de submissão:

17/10/2019

Data de aceite:

9/1/2020

Copyright 2020



Esta obra está licenciada sob
uma Licença *Creative Commons*
Atribuição 4.0 Internacional.

APRENDENDO POR IMAGENS

Tofacitinibe tópico no tratamento da alopecia areata

Topical tofacitinib in treatment of *alopecia areata*

Sineida Berbert Ferreira¹, Rachel Berbert Ferreira², Morton Aaron Scheinberg³

¹ Clínica de Dermatologia Sineida Ferreira, Maringá, PR, Brasil.

² Centro Universitário de Maringá, Maringá, PR, Brasil.

³ Hospital Israelita Albert Einstein, São Paulo, SP, Brasil.

DOI: [10.31744/einstein_journal/2020AI5452](https://doi.org/10.31744/einstein_journal/2020AI5452)

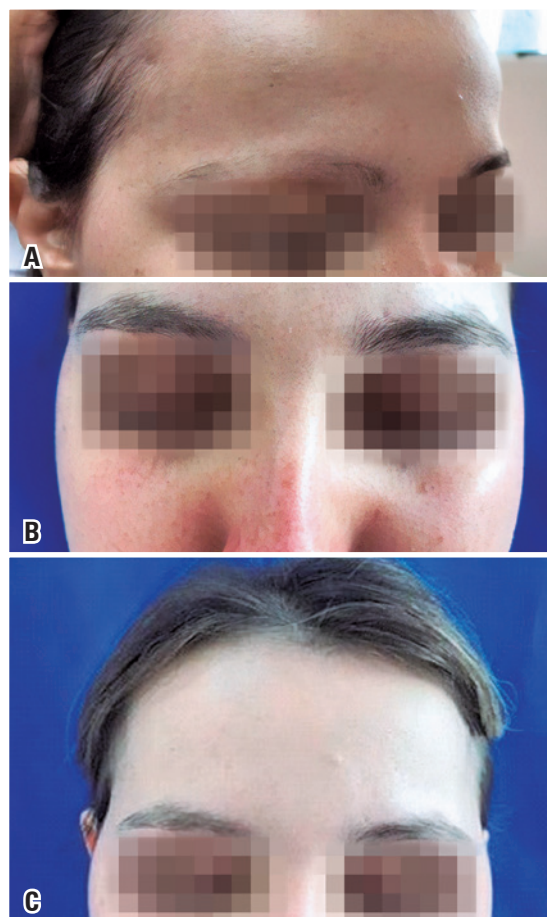


Figura 1. Recuperação com terapia tópica. (A) Antes do tofacitinibe tópico; (B) 2 meses após tofacitinibe tópico; (C) 4 meses após suspender tofacitinib tópico

Alopecia areata é uma doença autoimune e a segunda causa de perda de cabelo não cicatricial. Várias propostas de tratamento foram descritas, mas estão associadas à baixa eficácia, em particular nas formas clínicas mais resistentes. Uma terapêutica com o uso dos inibidores do Janus quinase tem emergido como nova opção, sendo possível tornar-se o tratamento de primeira linha nos próximos anos, nas formas tópica ou oral.⁽¹⁻⁴⁾

Uma paciente de 23 anos, de cor branca, com história de 12 anos de alopecia areata apresentou perda difusa de cabelo e segmentos da sobrancelha. Fez uso prévio de corticosteroides orais, ciclosporina, metotrexato, porém sem resposta na sobrancelha direita (Figura 1A). Iniciou tofacitinibe tópico 2% (Chemistry Rx Compound and Specialty Pharmacy, Filadélfia, EUA), uma vez por dia e seguimento a cada 4 semanas. Foi possível observar repilação após 4 semanas do início do tratamento (Figura 1B) e, após 2 meses, completa repilação da sobrancelha e em outros locais com alopecia. Após 4 meses da suspensão do tratamento, manteve resposta positiva (Figura 1C).

A alopecia areata é uma manifestação clínica de autoimunidade acometendo em torno de 2% da população com perda de cabelos, alterações ungueais e associação com outras condições clínicas como diabetes, vitiligo, artrite reumatoide e hipotireoidismo (Hashimoto). Existem vários subtipos de alopecia areata, sendo as formas localizada e universal as mais frequentes. Em indivíduos geneticamente predispostos, sabe-se que processos infecciosos, crises de ansiedade e distúrbios hormonais podem precipitar seu aparecimento, devido à perda de tolerância imunológica ao folículo piloso. Experiência com uso tópico foi recentemente publicado pelo grupo da *Yale University*, e várias publicações com o uso oral foram descritas pelo nosso grupo em publicações nos últimos 4 anos.⁽⁵⁻⁹⁾ Acreditamos que o uso relatado seja um dos primeiros descritos em 2019.

INFORMAÇÃO DOS AUTORES

Ferreira SB: <http://orcid.org/0000-0001-7261-1220>

Ferreira RB: <http://orcid.org/0000-0002-8780-7119>

Scheinberg MA: <http://orcid.org/0000-0001-8261-7407>

REFERÊNCIAS

1. Phan K, Sebaratnam DF. JAK inhibitors for alopecia areata: a systematic review and meta-analysis. *J Eur Acad Dermatol Venerol*. 2019;33(5):850-6. Review.
2. Iorizzo M, Tosti A. Frontal fibrosing alopecia: an update on pathogenesis, diagnosis, and treatment. *Am J Clin Dermatol*. 2019;20(3):379-90. Review.
3. Ocampo-Garza J, Griggs J, Tosti A. New drugs under investigation for the treatment of alopecias. *Expert Opin Investig Drugs*. 2019;28(3):275-84. Review.
4. Ciechanowicz P, Rakowska A, Sikora M, Rudnicka L. JAK-inhibitors in dermatology: current evidence and future applications. *J Dermatolog Treat*. 2019;30(7):648-58. Review.
5. Craiglow BG. Topical tofacitinib solution for the treatment of alopecia areata affecting eyelashes. *JAAD Case Rep*. 2018;4(10):988-9.
6. Scheinberg M, de Lucena Couto Océa RA, Cruz BA, Ferreira SB. Brazilian Experience of the treatment of Alopecia Universalis with the Novel Antirheumatic Therapy Tofacitinib: a case series. *Rheumatol Ther*. 2017;4(2):503-8.
7. Jaller JA, Jaller JJ, Jaller AM, Jaller-Char JJ, Ferreira SB, Ferreira R, et al. Recovery of nail dystrophy potential new therapeutic indication of tofacitinib. *Clin Rheumatol*. 2017;36(4):971-3.
8. Ferreira SB, Scheinberg M, Steiner D, Steiner T, Bedin GL, Ferreira RB. Remarkable improvement of nail changes in alopecia areata universalis with 10 months of treatment with tofacitinib: a case report. *Case Rep Dermatol*. 2016;8(3):262-6.
9. Scheinberg M, Ferreira SB. Reversal of alopecia universalis by tofacitinib: a case report. *Ann Intern Med*. 2016;165(10):750-1.