

Aplasia pura de células vermelhas e anticorpo antieritropoietina em pacientes de hemodiálise: relato de dois casos e revisão da literatura

Pure red cell aplasia and anti-erythropoietin antibodies in patients on hemodialysis: a report of two cases and a literature review

Autores

Gabriela Lacreta^{1,2}

Sérgio Gardano Elias Bucharles^{1,2,3} 

Gabriela Sevigani⁴

Miguel Carlos Riella²

Marcelo Mazza do Nascimento^{1,3}

¹ Universidade Federal do Paraná, Hospital de Clínicas, Serviço de Nefrologia, Curitiba, PR, Brasil.

² Fundação Pró Renal, Curitiba, PR, Brasil.

³ Clínica Evangélico de Hemodiálise, Curitiba, PR, Brasil.

⁴ Universidade Federal do Paraná, Hospital de Clínicas, Curitiba, PR, Brasil.

RESUMO

Introdução: Anemia é complicação frequente da Doença Renal Crônica (DRC) em pacientes dialíticos. Apresenta caráter multifatorial principalmente pela insuficiente produção de eritropoietina (EPO). Situação rara causadora de anemia na DRC é Aplasia Pura de Células Vermelhas (APCV), em decorrência da produção de anticorpos anti-EPO. **Objetivo:** Descrever 2 casos de APCV com formação de anticorpos anti-EPO, sua abordagem clínica, evolução e revisão de literatura. **Métodos:** Dois pacientes em hemodiálise que desenvolveram anemia grave, necessitando investigação e manejo específico. **Resultados:** Paciente nº 1: feminina, 75 anos, DRC secundária à hipertensão arterial. Após 7 meses com EPO desenvolveu queda persistente em valores de hemoglobina (Hb) mesmo com incremento em doses EPO SC, necessitando transfusões de sangue recorrentes. Extensa investigação laboratorial e de imagem resultou negativa para principais causas de anemia. Paciente nº 2: masculino, 66 anos, DRC secundária à DRPA, há 2 anos em uso de EPO. No mês de entrada em HD desenvolveu anemia severa, também exigindo transfusões recorrentes para tratamento da anemia sintomática. Extensa investigação laboratorial e por imagem, sem chegar a uma conclusão definitiva. Em ambos os casos a presença de anticorpos anti-EPO foi confirmada por exames laboratoriais específicos. Terapia imunossupressora resultou em estabilização do quadro e Hb > 9,0 g/dl em ambos os pacientes, 6 meses após início do tratamento. **Conclusão:** APCV é condição rara entre pacientes dialíticos que recebem EPOHuR e deve ser lembrada como causa de anemia refratária. Seu manejo específico e diagnóstico laboratorial nem sempre acessível, tornando desafiadora a condução dos casos para o nefrologista.

Palavras-chave: Anemia; Insuficiência Renal Crônica; Diálise Renal.

ABSTRACT

Introduction: Anemia is a frequent multifactorial complication of CKD seen in patients on dialysis derived mainly from impaired erythropoietin (EPO) production. A less common cause of anemia in individuals with CKD is pure red cell aplasia (PRCA) secondary to the production of anti-EPO antibodies. **Objective:** This paper aimed to describe two cases of PRCA secondary to the production of anti-EPO antibodies including choice of treatment, patient progression, and a literature review. **Materials:** This study included the cases of two patients with CKD on hemodialysis with severe anemia in need of specific investigation and management. **Results:** Patient 1 with CKD secondary to hypertension treated with EPO for 7 months showed persistent decreases in hemoglobin (Hb) levels despite the subcutaneous administration of increasing doses of EPO; the patient required recurring blood transfusions. **Workup and imaging tests** were negative for the main causes of anemia in individuals with CKD on dialysis. Patient 2 with CKD secondary to adult polycystic kidney disease had been taking EPO for 2 years. The patient developed severe abrupt anemia the month he was started on HD, and required recurring transfusions to treat the symptoms of anemia. **Workup and imaging findings** were inconclusive. Specific laboratory tests confirmed the patients had anti-EPO antibodies. After six months of immunosuppressant therapy (corticosteroids + cyclosporine) the patients were stable with Hb > 9.0 g/dl. **Conclusion:** PRCA is a rare condition among patients on dialysis treated with rhEPO and should be considered as a possible cause of refractory anemia. Treating patients with PRCA may be challenging, since the specific management and diagnostic procedures needed in this condition are not always readily available.

Keywords: Anemia; Renal Insufficiency, Chronic; Renal Dialysis.

Data de submissão: 02/03/2018.

Data de aprovação: 18/06/2018.

Correspondência para:

Sérgio Gardano Elias Bucharles.

E-mail: sergio_bucharles@hotmail.com

DOI: 10.1590/2175-8239-JBN-2018-0054



INTRODUÇÃO

A anemia é uma complicação frequentemente observada em pacientes portadores de Doença Renal Crônica (DRC), em especial quando em tratamento dialítico crônico.^{1,2} Conceitua-se anemia como a presença de valores de hemoglobina abaixo de 12 g/dl, em mulheres, e abaixo de 13 g/dl, em homens, e sua prevalência é crescente ao longo dos diversos estágios de DRC, atingindo percentuais acima de 50% para pacientes com taxa de filtração glomerular < 15 ml/minuto/1,73m².³ Sua presença no ambiente da DRC contribui para a redução na qualidade de vida, aumento do risco de hospitalizações e prejuízo cognitivo, além de estar associada a graves complicações, especialmente cardiovasculares e maior mortalidade.⁴

Embora a anemia da DRC seja primariamente causada por produção de Eritropoietina (EPO) deficiente, diversas outras situações clínicas e patologias intercorrentes podem contribuir para a presença de anemia na DRC avançada, como deficiência funcional ou absoluta de ferro, infecções crônicas, inflamação sistêmica, diálise inadequada, perdas sanguíneas digestivas, deficiências vitamínicas específicas (vitamina B12 e folatos), além de osteíte fibrosa e hemoglobinopatias, concomitante à falta de resposta adequada à estimulação com EPO.

A EPO é normalmente produzida pelos fibroblastos intersticiais da córtex renal, nas células epiteliais tubulares e nos capilares peritubulares.⁵ Estruturalmente, a EPO é caracterizada por ser um hormônio glicoproteico, consistindo numa cadeia de 165 aminoácidos carbo-hidratados - característica essencial para suas funções biológicas *in vivo*, porque a EPO parcialmente ou completamente de-glicosilada é rapidamente degradada pelo organismo.⁵ A EPO estimula a produção de células vermelhas pela ligação aos seus receptores homodiméricos localizados nas células progenitoras eritroides primitivas e nas unidades eritroides formadoras de colônias, prevenindo a apoptose desses mesmos tipos celulares e dos eritoblastos inicialmente formados, permitindo a divisão celular e maturação em células vermelhas do sangue.⁵

A anemia da DRC é tipicamente normocrômica e normocítica, sem leucopenia ou trombocitopenia, e tanto a sobrevida média quanto a produção das células vermelhas estão reduzidas nesse ambiente da DRC, porém a última é mais importante.² Os níveis séricos de EPO são em geral normais ou discretamente elevados em pacientes portadores de DRC e anêmicos,

porém considerados inapropriadamente baixos em relação ao grau de anemia, já que pacientes anêmicos com função renal preservada apresentam valores de EPO sérica 10 a 100 vezes maiores.^{6,7}

Dentre as causas menos frequentes de anemia na população com DRC, a aplasia pura de células vermelhas (APCV), associada ao tratamento com EPO, começou a ser descrita na literatura médica a partir dos anos 1980 e 1990, e suas características clínicas, bem como peculiaridades de diagnóstico e tratamento, podem se constituir em desafios ao nefrologista, tornando-a objeto de interesse.⁸ A APCV é uma condição hematológica rara, caracterizada por anemia de início súbito, severa e progressiva, normocrômica e normocítica, redução na contagem sanguínea de reticulócitos (< 10.000/mm³) e uma quase completa ausência de células eritroides precursoras na medula óssea.⁹ Em pacientes sob diálise crônica e recebendo medicações estimuladoras da eritropoiese, a APCV pode ocorrer secundariamente à formação de anticorpos neutralizantes anti-EPO, bloqueando a interação da EPO e seus receptores¹⁰ ao neutralizar toda EPO exógena e reagir cruzadamente com a EPO endógena.

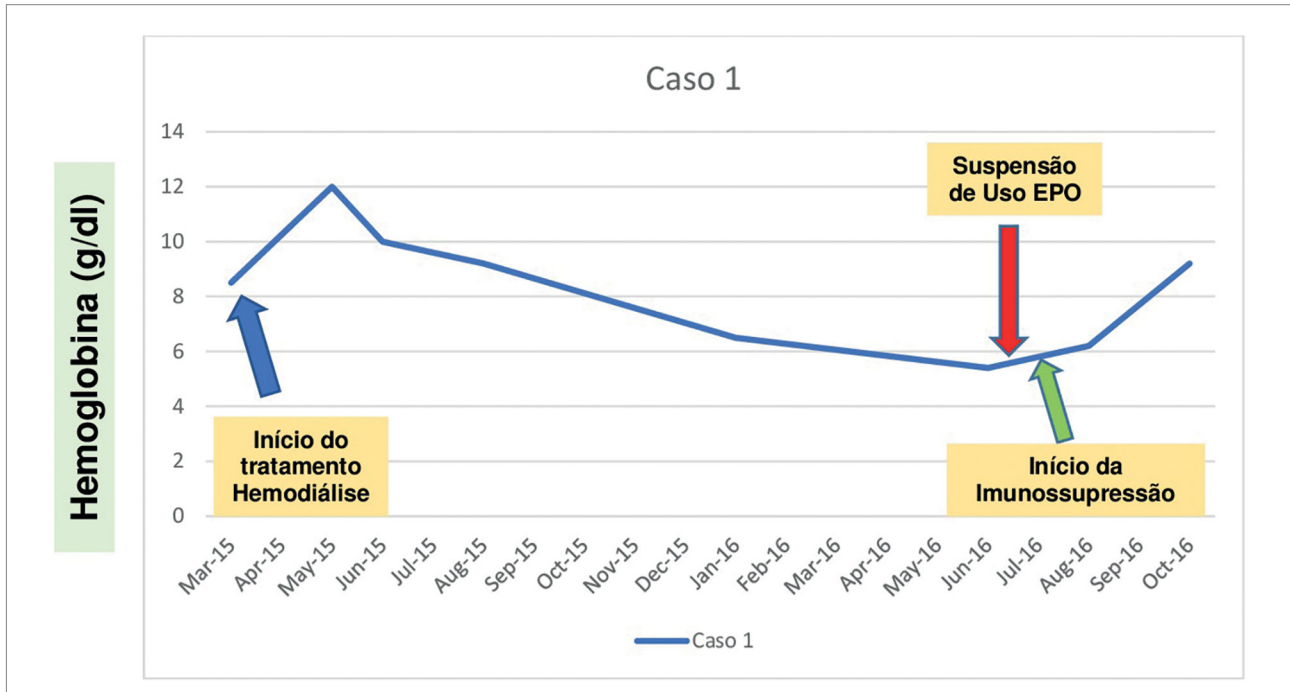
O objetivo deste trabalho é descrever dois casos de APCV induzidos pelo uso da alfaepoetina humana recombinante (EPOHuR) em infusão subcutânea, em pacientes com doença renal crônica fazendo tratamento por hemodiálise em uma clínica de terapia renal substitutiva em Curitiba, PR, além de realizar uma revisão sobre a patologia, objetivando auxiliar os nefrologistas no reconhecimento dessa entidade clínica e na condução terapêutica.

CASOS CLÍNICOS

CASO 1

A.G., paciente do sexo feminino, 75 anos, branca, aposentada, procedente e domiciliada em Curitiba, PR. Histórico de DRC secundária à nefrosclerose hipertensiva. Fez tratamento conservador por quase 2 anos. Dois meses antes do início da terapia renal substitutiva (janeiro de 2015), a paciente passou a receber tratamento com drogas estimuladoras da eritropoiese (alfaepoetina), ocasião em que se observava hemoglobina (Hb) < 10 g/dl.

No início do tratamento hemodialítico (março de 2015, Figura 1), a paciente estava anêmica (Hb = 8.5 g/dl), com deficiência absoluta de ferro (ferritina sérica de 10,1 ng/ml, ferro sérico 20,6 µg/dl e índice de saturação de transferrina 4,3%). Iniciou tratamento

Figura 1. Evolução temporal dos valores de hemoglobina (g/dl) e principais eventos clínicos - caso 1

com hidróxido de ferro endovenoso, e a dose de EPO foi escalonada para 12.000 UI SC semanais. Ocorreu assim melhora laboratorial, com hemoglobina atingindo valor de 12,0 g/dl em maio de 2015, normalização dos estoques de ferro (ferro sérico 156,1 µg/dl, ferritina em 409 ng/ml e índice de saturação de transferrina 45,3%), além de adequacidade dialítica satisfatória (KT/V > 1.2). Entre os meses de julho e outubro de 2015, enquanto permanecia recebendo EPO, houve queda progressiva e significativa da hemoglobina, atingindo valores abaixo de 8,0 g/dl, mesmo com novo escalonamento da dose de EPO, gerando necessidade de transfusão sanguínea pela anemia sintomática e internamento para investigação complementar da causa da anemia não responsiva à EPO.

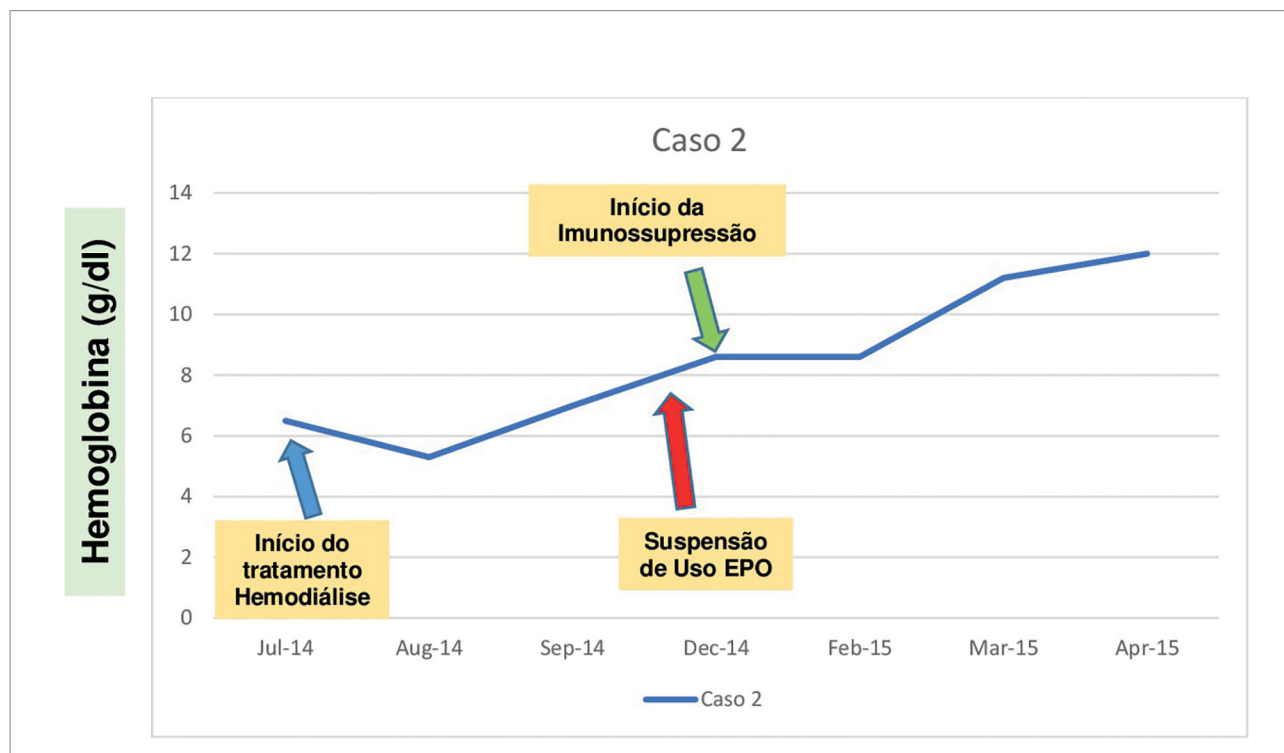
Durante o segundo semestre de 2015 e o primeiro semestre de 2016, foram realizados exames de endoscopia digestiva alta (EDA) e colonoscopia, que revelaram não haver fontes possíveis de sangramento digestivo, investigação para hemólise (coombs direto e indireto não reagentes), valores de reticulócitos baixos (< 10.000 / µL), além de bilirrubinas e desidrogenase láctica em valores normais e valores de paratormônio < 500 pg/ml (tabela 1). Apesar do tratamento com EPO em doses > 50 UI/kg 3x/semana (12.000 UI semanais), a paciente apresentava sintomas persistentes de astenia e fraqueza associados à persistente queda no nível da hemoglobina, e necessidade de transfusão sanguínea mensal.

Em junho de 2016, após extensa avaliação hematológica, optou-se pela realização de mielograma, e foi verificada na medula óssea hipoplasia de células da linhagem eritroide e normalidade na apresentação das demais séries (granulocítica, linfocítica e plaquetária), sem infiltração de células neoplásicas, sugerindo, após combinação de todas as informações disponíveis, o diagnóstico de APCV associada a anticorpo anti-EPO. Em julho de 2016, foi realizada coleta para a pesquisa desse anticorpo e suspenso o uso de eritropoietina. No mês seguinte, o resultado do exame se mostrou positivo para a presença de anticorpos neutralizantes anti-EPO. O uso de EPO foi suspenso e iniciou-se imunossupressão (prednisona 1 mg/kg/dia, com descalonamento posterior, e ciclosporina 4 mg/kg/dia, dividida em duas doses) para tratamento da doença.

Com o uso da imunossupressão, foi observada progressiva melhora dos valores de hemoglobina. Entre setembro e outubro de 2016 foram alcançados os melhores valores naquele ano (9,2 g/dl), sem necessidade de novas transfusões de concentrado de hemácias a partir desse momento. A paciente fez uso da imunossupressão por 4 meses, porém foi necessário interrupção da administração devido a efeitos colaterais (candidíase esofágica e tremores persistentes nas mãos). Apesar disso, a paciente se mantém com hemoglobina estável e sem uso de alfaerpoetina.

TABELA 1 INVESTIGAÇÃO CLÍNICA E LABORATORIAL NA ÉPOCA DO DIAGNÓSTICO DA APCV - CASO 1

Exames	Resultados	Valores de referência
Hemoglobina	5,8 g/dl	12,5-15,7 g/dl
Hematócrito	18,2%	36-46%
Ferro	219 µg/dl	5-170 µg/dl
Ferritina	1295,9 ng/ml	4,6-204 ng/ml
Índice de Saturação Transferrina	59,4%	15-50%
Contagem de reticulócitos	8.400 µL	22.500-147.000 / µL
Desidrogenase láctica	130 U/L	125-220 U/L
Vitamina B12	1001 pg/ml	187-883 pg/ml
Ácido fólico	14,6 ng/ml	3,1-20,5 ng/ml
Bilirrubina total	0,47 mg/dl	0,1-1,2 mg/dl
Proteína C reativa	6,78 mg/dl	< 0,50 mg/dl
Albumina sérica	3,2 g/dl	3,5-5,0g/dl
Paratormônio	412 pg/ml	15-68 pg/ml
TSH	2,17 µUI/ml	0,35-4,94 µUI/ml
Transaminase Glutâmico Pirúvica	11 U/L	0-55 U/L

Figura 2. Evolução temporal dos valores de hemoglobina (g/dl) e principais eventos clínicos - caso 2**CASO 2**

J.W.S.A., paciente do sexo masculino, 66 anos, branco, médico, procedente e domiciliado em Curitiba, PR. Apresentava DRC avançada secundária à doença renal policística do adulto, tendo feito tratamento conservador por 5 anos e iniciado tratamento

por hemodiálise (HD) em junho de 2014 (Figura 2). Naquela época, já fazia uso regular de alfaepoetina havia 2 anos, e no mês que sucedeu a entrada em HD ocorreu abrupta instalação de anemia severa (Hb < 7,0 g/dl), com estoques de ferro normais (ferro sérico 58,5 µg/dl, ferritina em 380 µg/L e índice de saturação de transferrina 20,9%).

Exames endoscópicos (EDA e colonoscopia) não evidenciaram fonte de sangramento ativo. Entre julho e dezembro de 2014, o paciente necessitou de transfusões mensais de concentrados de hemácias por causa de anemia sintomática, foi submetido à mesma investigação diagnóstica da paciente do caso 1 (Tabela 2), incluindo estudo da medula óssea, que evidenciou hipoplasia de células da linhagem eritroide e normalidade na apresentação das demais séries (granulocítica, linfocítica e plaquetária). Em outubro de 2014, foi aventada a possibilidade de APCV relacionada a anticorpo anti-EPO, e feita coleta de sangue para o diagnóstico, que se revelou positivo (anticorpos neutralizantes anti-EPO presentes). Em novembro de 2014, foi suspenso o uso de alfaepoetina, e o paciente iniciou tratamento com ciclosporina e prednisona, com doses semelhantes às do caso anterior. A partir de janeiro de 2015, ocorreu progressiva melhora nos valores de hemoglobina, sem necessidade de novas transfusões, e o paciente manteve-se, por orientação da equipe de hematologia, em uso de ciclosporina até maio de 2015, quando foi submetido à transplante renal (doador falecido), permanecendo bem até os dias atuais.

DISCUSSÃO

A APCV é uma condição hematológica rara que pode ocorrer por razões desconhecidas (idiopática, desordem autoimune primária) ou estar associada a outras doenças imunológicas, como lúpus eritematoso

sistêmico, diabetes mellitus tipo I, infecções virais (parvovírus B19, HIV), leucemias linfocíticas, uso de determinadas medicações (EPO, Carbamazepina, Rifampicina, Rituximab, ácido micofenólico), gestação e insuficiência renal.¹¹

O uso da EPO humana recombinante (EPOHuR) para o tratamento da anemia relacionada à DRC se iniciou no ano de 1986, minimizando a partir daquele momento os riscos inerentes às transfusões sanguíneas repetidas, como sobrecarga de ferro, transmissão de hepatites virais e sensibilização HLA. Apesar de um grande número de pacientes em uso regular da droga, nos primeiros anos após seu início, apenas três casos de APCV associadas ao tratamento foram apresentados.¹² Contudo, o número de casos descritos gradualmente aumentou até 1998, atingindo incidência máxima no ano de 2001 para, a seguir, declinar até o ano de 2003.¹³⁻¹⁵ Todos os casos durante o período de maior incidência estiveram associados ao uso de EPO por infusão subcutânea, e quase todos os pacientes haviam recebido alfaepoetina (Eprex), explicado, provavelmente, pelo uso do polisorbato-80 (PS-80) em substituição à albumina humana como estabilizador da molécula.¹⁶

Entre os anos de 2001-2003, foram documentadas taxas de 46,1/100.000 pacientes-ano de eventos de APCV relacionadas ao uso de EPOHuR, especificamente da alfaepoetina Eprex em seringas pré-preenchidas utilizando PS-80 como estabilizador e com a borracha do êmbolo não revestida. Essas taxas foram

TABELA 2 INVESTIGAÇÃO CLÍNICA E LABORATORIAL NA ÉPOCA DO DIAGNÓSTICO DA APCV - CASO 2

Exames	Resultados	Valores de referência
Hemoglobina	7,0 g/dl	12,5-15,7 g/dl
Hematócrito	20,1%	36-46%
Ferro	226 µg/dl	5-170 µg/dl
Ferritina	1500 ng/ml	4,6-204 ng/ml
Índice de Saturação Transferrina	105%	15-50%
Contagem de reticulócitos	9.300 µL	22.500-147.000 / µL
Desidrogenase láctica	311 U/L	125-220 U/L
Vitamina B12	308 pg/ml	187-883 pg/ml
Ácido fólico	13,0 ng/ml	3,1-20,5 ng/ml
Bilirrubina total	0,71 mg/dl	0,1-1,2 mg/dl
Proteína C reativa	5,45 mg/dl	< 0,50 mg/dl
Albumina sérica	4,3 g/dl	3,5-5,0g/dl
Paratormônio	148 pg/ml	15-68 pg/ml
TSH	3,7 µUI/ml	0,35-4,94 µUI/ml
Transaminase Glutâmico Pirúvica	20 U/L	0-55 U/L

consideravelmente maiores quando comparadas a outras formulações disponíveis na época.¹⁶ Achados semelhantes foram confirmados em outro levantamento organizado pela agência regulatória americana de alimentos e medicamentos (FDA-US), publicado em 2004, comparando diferentes formulações de alfaepoetina com a betaepoetina (NeoRecormon).⁸ Esse compêndio de informações determinou que Eprex para infusão subcutânea fosse temporariamente retirada do mercado entre os anos de 2004-2006, sendo posteriormente reintroduzido, com êmbolo de borracha revestido, tendo sido atribuído ao PS-80 o provável aumento observado na imunogenicidade, já que a estrutura molecular das diversas epoetinas e as características dos pacientes estudados não se mostraram com papel significativo na geração dos eventos.¹⁷ Os mecanismos de formação dos anticorpos anti-EPO têm sido cada vez mais estudados, e postula-se que compostos adjuvantes como PS-80 obtido de plásticos e materiais de êmbolos não revestidos sejam as fontes mais importantes, não sendo possível, contudo, excluir a participação da desnaturação de proteínas e agregação de outros contaminantes a partir de formulações contendo PS-80 com baixa estabilidade,¹⁸ além da quebra de refrigeração do medicamento.

A incidência dessa condição clínica varia de acordo com o produto, via de administração e até o país de origem. A maioria dos casos descritos, 92% até 2004, esteve relacionada à administração subcutânea da EPO e ao tipo mais frequentemente relacionado, a alfa eritropoietina,¹⁹ porém existem casos descritos na literatura de associação da APCV ao uso da betaepoetina, zetaepoetina²⁰ e darbepoetina alfa,²¹ porém, em nosso país, o acesso regular limita-se apenas à utilização de alfaepoetina.

Os critérios diagnósticos APCV induzida pelo uso de EPOHuR descritos são: tratamento prévio com EPOHuR por várias semanas, queda semanal da hemoglobina de 1g/dl ou necessidade de transfusão de uma unidade de concentrado de hemácias por semana, contagem de reticulócitos abaixo de 1%, plaquetas e leucócitos normais no sangue periférico, análise de medula óssea evidenciando < 5% de eritoblastos, presença de anticorpos neutralizantes antieritropoietina circulantes e índice de saturação de transferrina e ferritina em valores normais ou elevados.²²

Com relação à abordagem terapêutica, algumas medidas iniciais devem ser realizadas em caso de APCV relacionada ao uso de EPOHuR, como

transfusão sanguínea para correção da anemia sintomática e interrupção do uso do medicamento. Tendo em vista que a APCV é uma doença autoimune, a remissão espontânea não costuma ocorrer, embora já tenha sido relatada na literatura médica.²³ Dessa forma, existe habitualmente a necessidade do uso de drogas imunossupressoras para o seu tratamento. Em um estudo retrospectivo realizado com 47 pacientes que desenvolveram anticorpos neutralizantes anti-EPO, observou-se que 9 pacientes não receberam qualquer tratamento específico com imunossupressores e nenhum deles se recuperou da APCV. Dos pacientes que receberam drogas imunossupressoras, 78% (29 pacientes) recuperaram-se da doença após terem recebido esquemas variados que incluíam corticoide, corticoide e ciclofosfamida ou ciclosporina.²⁴

Em nosso trabalho, apresentamos dois casos de pacientes que desenvolveram APCV enquanto recebiam tratamento da anemia com alfaepoetina bio-similar Manguinhos (Fiocruz), a medicação que era disponibilizada na época pelo Ministério da Saúde. Embora, no início da terapia com EPO, ambos os pacientes tenham obtido uma resposta satisfatória, posteriormente desenvolveram anemia profunda, com necessidade de transfusões recorrentes, concomitantemente ao uso de doses elevadas de EPO. Em ambos os casos, foram detectados anticorpos neutralizantes antieritropoietina no soro.

No primeiro caso, a paciente apresentou efeitos colaterais relacionados ao uso da imunossupressão e, por se tratar de uma paciente idosa, optou-se pela suspensão do esquema imunossupressor. A paciente se manteve fora do alvo preconizado para os valores de hemoglobina, porém encontra-se assintomática e não necessitou receber outras transfusões de hemácias. O paciente do caso 2 recebeu tratamento imunossupressor semelhante, com prednisona e ciclosporina, e foi posteriormente submetido a transplante renal, quando já se apresentava em remissão da APCV, permanecendo sem recidiva da condição no período pós-transplante. É importante ressaltar que, devido à inexistência de apoio laboratorial específico no Brasil que identifique o anticorpo antieritropoietina, o sangue dos pacientes foi enviado à Espanha para diagnóstico. Assim, embora o quadro da paciente do caso 1 não possa ser classificado como remissão da patologia, não foi possível fazer o seguimento com a quantificação dos títulos de anticorpos, pois a sua quantificação periódica se mostra inviável devido aos altos custos.

É recomendado que pacientes renais crônicos em uso de EPOHuR e que apresentem anemia refratária ao uso do medicamento, na ausência de outras causas, sejam testados para a presença de anticorpos anti-eritropoietina no soro, caso em que, se positivo, a EPO deve ser imediatamente suspensa e não substituída por outro tipo de EPO, assim como se utilize agentes imunossupressores (combinação de corticoide e ciclosporina), desde que não existam contraindicações para o uso.

Concluímos que a APCV, embora se constitua evento clínico raro em pacientes renais crônicos em tratamento com EPOHuR, deve ser lembrada como causa de anemia refratária ao uso de altas doses de EPO, após as causas mais frequentes de anemia nessa população de pacientes portadores de DRC terem sido excluídas. Seu manejo específico e diagnóstico laboratorial nem sempre acessível podem tornar desafiadora a condução dos casos na prática diária do nefrologista.

REFERÊNCIAS

- Astor BC, Mutner P, Levin A, Eustace JA, Coresh J. Association of kidney function with anemia: the Third National Health and Nutrition Examination Survey (1988-1994). *Arch Intern Med* 2002;162:1401-8.
- Babitt JL, Lin HY. Mechanisms of anemia in CKD. *J Am Soc Nephrol* 2012;23:1631-4.
- Stauffer ME, Fan T. Prevalence of anemia in chronic kidney disease in the United States. *PLoS One* 2014;9:e84943.
- Vlagopoulos PT, Tighiouart H, Weiner DE, Griffith J, Pettitt D, Salem DN, et al. Anemia as a risk factor for cardiovascular disease and all-cause mortality in diabetes: the impact of chronic kidney disease. *J Am Soc Nephrol* 2005;16:3403-10.
- Jelkmann W. Molecular biology of erythropoietin. *Intern Med* 2004;43:649-59.
- McGonigle RJ, Wallin JD, Shaddock RK, Fisher JW. Erythropoietin deficiency and inhibition of erythropoiesis in renal insufficiency. *Kidney Int* 1984;25:437-44.
- Cotes PM. Immunoreactive erythropoietin in serum. I. Evidence for the validity of the assay method and the physiological relevance of estimates. *Br J Haematol* 1982;50:427-38.
- Bennett CL, Luminari S, Nissenson AR, Tallman MS, Klinge SA, McWilliams N, et al. Pure red-cell aplasia and epoetin therapy. *N Engl J Med* 2004;351:1403-8.
- Pollock C, Johnson DW, Horl WH, Rossert J, Casadevall N, Schellekens H, et al. Pure red cell aplasia induced by erythropoiesis-stimulating agents. *Clin J Am Soc Nephrol* 2008;3:193-9.
- Rossert J, Casadevall N, Eckardt KU. Anti-erythropoietin antibodies and pure red cell aplasia. *J Am Soc Nephrol* 2004;15:398-406.
- Djaldetti M, Blay A, Bergman M, Salman H, Bessler H. Pure red cell aplasia-a rare disease with multiple causes. *Biomed Pharmacother* 2003;57:326-32.
- Boven K, Knight J, Bader F, Rossert J, Eckardt KU, Casadevall N. Epoetin-associated pure red cell aplasia in patients with chronic kidney disease: solving the mystery. *Nephrol Dial Transplant* 2005;20:iii33-40.
- Casadevall N. Pure red cell aplasia and anti-erythropoietin antibodies in patients treated with epoetin. *Nephrol Dial Transplant* 2003;18:viii37-41.
- Casadevall N, Eckardt KU, Rossert J. Epoetin-induced autoimmune pure red cell aplasia. *J Am Soc Nephrol* 2005;16:S67-9.
- McKoy JM, Stonecash RE, Cournoyer D, Rossert J, Nissenson AR, Raisch DW, et al. Epoetin-associated pure red cell aplasia: past, present, and future considerations. *Transfusion* 2008;48:1754-62.
- Boven K, Stryker S, Knight J, Thomas A, van Regenmortel M, Kemeny DM, et al. The increased incidence of pure red cell aplasia with an Eprex formulation in uncoated rubber stopper syringes. *Kidney Int* 2005;67:2346-53.
- Locatelli F, Del Vecchio L, Pozzoni P. Pure red-cell aplasia "epidemic"-mystery completely revealed? *Perit Dial Int* 2007;27:S303-7.
- Macdougall IC, Roger SD, de Francisco A, Goldsmith DJ, Schellekens H, Ebberts H, et al. Antibody-mediated pure red cell aplasia in chronic kidney disease patients receiving erythropoiesis-stimulating agents: new insights. *Kidney Int* 2012;81:727-32.
- Macdougall IC, Casadevall N, Locatelli F, Combe C, London GM, Di Paolo S, et al.; PRIMs study group. Incidence of erythropoietin antibody-mediated pure red cell aplasia: the Prospective Immunogenicity Surveillance Registry (PRIMS). *Nephrol Dial Transplant* 2015;30:451-60.
- Panichi V, Ricchiuti G, Scatena A, Del Vecchio L, Locatelli F. Pure red cell aplasia induced by epoetin zeta. *Clin Kidney J* 2016;9:599-602.
- Jacob A, Sandhu K, Nicholas J, Jones H, Odum J, Rylance P, et al. Antibody-mediated pure red cell aplasia in a dialysis patient receiving darbepoetin alfa as the sole erythropoietic agent. *Nephrol Dial Transplant* 2006;21:2963-5.
- Rahbar M, Chitsazian Z, Abdoli F, Moeini Taba SM, Akbari H. Pure red cell aplasia due to antibody against erythropoietin in hemodialysis patients. *J Nephropathol* 2017;6:25-9.
- Katagiri D, Shibata M, Katsuki T, Masumoto S, Katsuma A, Minami E, et al. Anti-epoetin antibody-related pure red cell aplasia: successful remission with cessation of recombinant erythropoietin alone. *Clin Exp Nephrol* 2010;14:501-5.
- Verhelst D, Rossert J, Casadevall N, Krüger A, Eckardt KU, Macdougall IC. Treatment of erythropoietin-induced pure red cell aplasia: a retrospective study. *Lancet* 2004;363:1768-71.