



## Abcesso abdominal complicando a peritonite em um paciente de diálise peritoneal

Abdominal abscess complicating peritonitis in a peritoneal dialysis patient

### Autores

Cátia Raquel Figueiredo<sup>1</sup> 

Hernâni Gonçalves<sup>1</sup> 

Francisco Ferrer<sup>1</sup> 

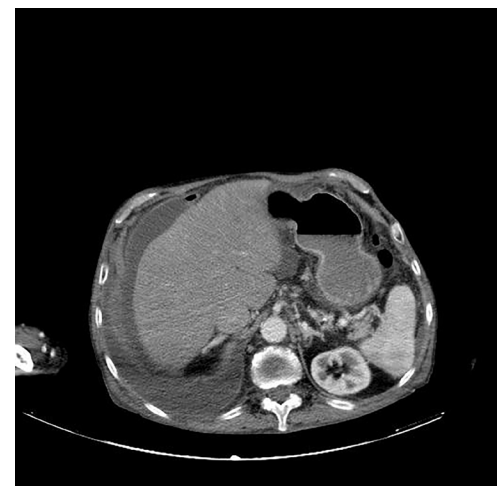<sup>1</sup>Centro Hospitalar do Médio Tejo, EPE, Serviço de Nefrologia, Torres Novas, Santarém, Portugal.

Caro Editor,

A peritonite é a complicação infecciosa mais grave da diálise peritoneal (DP), causando alta morbidade e mortalidade, especialmente quando complicada com um abscesso intra-abdominal. O prognóstico da peritonite relacionada à DP está intimamente associado ao estado funcional do paciente e aos patógenos causadores<sup>1</sup>. Aproximadamente 0,7% dos episódios de peritonite são complicados por abscessos intra-abdominais que podem ser atribuídos a eventos concomitantes ou anteriores de peritonite<sup>2</sup>. Em um estudo de coorte, a mortalidade hospitalar geral de abscessos hepáticos em pacientes em diálise foi de 10,1%<sup>3</sup>.

Apresentamos um caso de um homem de 77 anos com insuficiência cardíaca grave e síndrome cardiorrenal que esteve em diálise peritoneal assistida durante dez meses para controlo de hipervolemia refratária. Enquanto manteve diálise peritoneal apresentou dois episódios infecciosos ao *Staphylococcus aureus* resistente à meticilina (MRSA): uma infecção no orifício de saída e uma peritonite, 5 meses depois, ambos tratados com vancomicina intraperitoneal 1 g durante 21 dias. Após dois meses, o paciente foi admitido no serviço de nefrologia devido a dor abdominal no hipocôndrio direito. O fluido peritoneal estava turvo e o exame citológico revelou um diagnóstico de peritonite (leucócitos: 1700/  $\mu$ L e 80% de neutrófilos). Iniciou-se imediatamente a antibioterapia intraperitoneal dupla com vancomicina 1g e ceftazidima 1g. O teste microbiológico do efluente foi positivo para MRSA e o paciente manteve a antibioterapia apenas com vancomicina, de acordo com o antibiograma (concentração inibitória mínima=1 $\mu$ g/mL).

O cateter de DP foi removido imediatamente, mas o paciente evoluiu com hipotensão (pressão arterial média <70 mmHg), alteração do estado mental e disfunção hepática (bilirrubina total: 14,8 mg/dL; albumina: 1,7 g/dL, e plaquetas 110,000/ $\mu$ L) o que totaliza um score de Avaliação Sequencial de Falência de Órgãos de 10. Dadas as múltiplas comorbidades e a dependência quotidiana anterior à hospitalização, o paciente não preenchia os critérios para os cuidados intensivos. Foi realizada uma tomografia computadorizada (TC) no 8º dia, que revelou uma coleção abdominal encapsulada, sugestiva de um abscesso (Figura 1), desde o lobo direito do fígado até a região supravesical. Considerando o alto risco de sangramento (Razão Normalizada Internacional de 1,9), o paciente foi rejeitado para drenagem percutânea e também para cirurgia em razão de sua insuficiência cardíaca grave. Acabou por falecer 10 dias depois, sob medidas paliativas.



**Figura 1.** Coleção abdominal encapsulada, sugestiva de abscesso, no fígado.

Data de submissão: 14/05/2021.

Data de aprovação: 06/10/2021.

Data de publicação: 06/12/2021.

### Correspondência para:

Cátia Raquel Figueiredo.

E-mail: catiaraquelfigueiredo@gmail.com

DOI: <https://doi.org/10.1590/2175-8239-JBN-2021-0131>

JBN-2021-0131



Este caso relata um paciente com um abscesso abdominal complicando a peritonite por MRSA. Em um estudo publicado que incluiu todos os pacientes adultos australianos em DP, 22% dos episódios de peritonite foram causados por MRSA<sup>4</sup>. Esta é uma complicação grave da DP, associada a maus desfechos, como hospitalizações, altas taxas de falência da técnica e óbito. Pode causar complicações intra-abdominais e seu papel no desenvolvimento de abscessos peritoneais já foi demonstrado em uma pesquisa básica<sup>5</sup>.

Neste caso, não houve melhoria após a antibioterapia intra-peritoneal e a remoção do cateter, o que leva à suspeita de complicação intra-peritoneal. Infelizmente, as comorbidades do paciente e a evolução desfavorável durante o internamento já previam o pior desfecho. É incerto se uma abordagem mais agressiva após o primeiro episódio de peritonite poderia ter evitado esta complicação. No entanto, queremos enfatizar a importância de estarmos conscientes desta complicação, que é rara, mas que deve ser suspeita se os sintomas não se resolverem. O diagnóstico precoce pode evitar maus desfechos e falência na técnica de DP.

## CONTRIBUIÇÃO DOS AUTORES

CRF - Elaboração do artigo. HG e FF - Revisão e validação do artigo.

## CONFLITO DE INTERESSE

Os autores declaram não haver conflito de interesses.

## REFERÊNCIAS

1. Yan H, Bian Z, Zhang W, Fang Y, Che M, Fang W. Surgical intervention after catheter removal in a case of refractory peritoneal dialysis-related peritonitis. *Case Rep Nephrol Dial.* 2015 Mar;5(1). DOI: <https://doi.org/10.1159/000379743>
2. Boroujerdi-Rad H, Juergensen P, Mansourian V, Klinger AS, Finkelstein FO. Abdominal abscesses complicating peritonitis in continuous ambulatory peritoneal dialysis patients. *Am J Kid Dis.* 1994 May;23(5):717-21. DOI: [https://doi.org/10.1016/S0272-6386\(12\)70282-2](https://doi.org/10.1016/S0272-6386(12)70282-2)
3. Hong CS, Chung KM, Huang PC, Wang JJ, Yang CM, Chu CC, et al. Epidemiology and mortality of liver abscess in end-stage renal disease dialysis patients: Taiwan national cohort study. *PLoS One.* 2014 Feb;9(2):e88078. DOI: <https://doi.org/10.1371/journal.pone.0088078>
4. Govindarajulu S, Hawley CM, McDonald SP, Brown FG, Rosman JB, Wiggins KJ, et al. Staphylococcus aureus peritonitis in Australian peritoneal dialysis patients: predictors, treatment, and outcomes in 503 cases. *Perit Dial Int.* 2010 May/Jun;30(3):311-9.
5. Rauch S, DeDent AC, Kim HK, Wardenburg JB, Missiakas DM, Schneewind O. Abscess formation and alpha-hemolysin induced toxicity in a mouse model of staphylococcus aureus peritoneal infection. *Infect Immun.* 2012;80(10):3721-32. DOI: <https://doi.org/10.1128/IAI.00442-12>