


## Ainda precisamos falar sobre a Síndrome Hemolítico-Urêmica: reconhecimento precoce é fundamental!

We still need to talk about Hemolytic Uremic Syndrome: early recognition is key!

**Autor**

Lilian Monteiro Pereira Palma<sup>1,2</sup> 

<sup>1</sup>Universidade Estadual de Campinas, Departamento de Pediatria, Campinas, SP, Brasil.

<sup>2</sup>LUME Nefrologia e Diálise, Campinas, SP, Brasil.

Nesta edição do Jornal Brasileiro de Nefrologia, Vilardouro *et al.* no artigo intitulado “Síndrome Hemolítico-Urêmica - 24 anos de experiência de uma Unidade de Nefrologia Pediátrica”<sup>1</sup> compartilham dados de um quarto de século de experiência em um centro terciário em Portugal.

Há um ano, fui convidada a escrever um editorial<sup>2,3</sup> sobre a experiência com a Síndrome Hemolítico-Urêmica Atípica (SHUa), também em um centro terciário em Portugal.

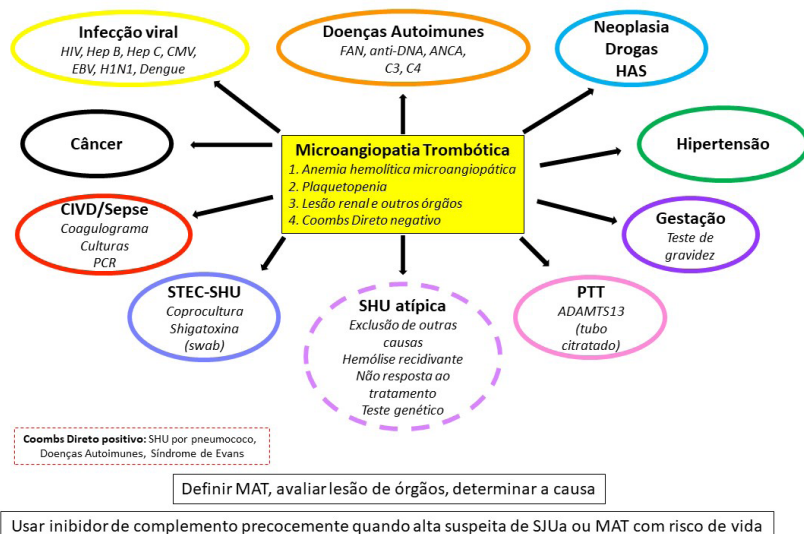
### POR QUE É TÃO IMPORTANTE FALAR SOBRE A SÍNDROME HEMOLÍTICO-URÊMICA (SHU)?

Em primeiro lugar, precisamos definir a terminologia e reconhecer suas mudanças ao longo dos anos. O termo SHU foi previamente empregado para definir

qualquer manifestação da tríade de trombocitopenia, anemia hemolítica microangiopática e lesão de órgãos, independentemente da causa. Muitos centros usaram o nome SHU para se referir a SHU relacionadas à toxina Shiga. Desde então, o termo SHU foi substituído por Microangiopatia Trombótica (MAT)<sup>4</sup> – uma síndrome com uma manifestação devastadora que pode ser causada por diversos mecanismos diferentes. Compreender a causa subjacente à MAT é o grande desafio que continua a intrigar os médicos atualmente (Figura 1).

É de extrema importância ter um checklist<sup>5</sup> para:

- 1) Identificar a presença de MAT;
- 2) Avaliar o grau de envolvimento dos órgãos;
- 3) Determinar a causa subjacente à MAT.



**Figura 1.** Microangiopatia Trombótica (TMA): definição, principais causas e manejo inicial (HIV; Vírus da Imunodeficiência Humana; Hep B: hepatite B; Hep C: hepatite C; CMV: citomegalovírus; H1N1; vírus da influenza; COVID19: vírus Sars-Cov-2; TTP: Púrpura Trombocitopênica Trombótica; aHUS: síndrome hemolítica urêmica atípica; STEC-HUS: síndrome hemolítica urêmica por shigatoxina; PCR: reação em cadeia da polimerase; DIC: coagulação intravascular disseminada).

Data de submissão: 12/01/2023.  
 Data de aprovação: 25/01/2023.  
 Data de publicação: 03/04/2023.

**Correspondência para:**

Lilian Monteiro Pereira Palma.  
 E-mail: lilian.palma@icloud.com

DOI: <https://doi.org/10.1590/2175-8239-JBN-2023-E003pt>



Estas três características têm um enorme impacto no manejo e no desfecho do paciente.

Em adultos, a deficiência grave da metaloproteínase ADAMTS13 (a fisiopatologia da Púrpura Trombocitopênica Trombótica - PTT) e as formas secundárias são as causas mais frequentes de MAT. No entanto, as causas secundárias também podem ter um defeito subjacente do complemento e esses pacientes podem se beneficiar do início precoce da inibição do complemento<sup>6</sup>. Em uma revisão recente, exploramos o papel do sistema complemento na MAT secundária e propusemos uma abordagem pragmática para os pacientes com MAT<sup>7</sup>.

Em crianças, as causas associadas à infecção são as causas mais frequentes de MAT (toxina Shiga, pneumocócica, viral) e requerem apenas medidas de suporte. No entanto, a segunda causa mais comum é a SHUa<sup>8</sup>, uma consequência da formação excessiva do complexo de ataque à membrana (CAM, C5b-9), que é uma estrutura que se assemelha a um poro e tem a capacidade de penetrar as membranas levando à destruição celular por osmólise. O C5b-9 é um produto da via alternativa do complemento e é uma das primeiras linhas de defesa da imunidade (fundamental para a destruição de algumas espécies de bactérias e células)<sup>9</sup>. A formação excessiva de C5b-9 é neutralizada por proteínas que podem retornar toda a via de volta à sua atividade basal (também conhecida como *tick-over* - um estado “sempre pronto”). Qualquer processo que leve a um desequilíbrio nesta cascata de complemento minuciosamente ajustada pode levar à deposição de C5b-9 nas superfícies das células endoteliais e, por fim, à formação de microtrombos e SHUa<sup>10</sup>.

Familiarizar-se com as causas mais comuns de MAT pode salvar vidas e rins. Na admissão, cada paciente deve ser testado para toxina Shiga (ou ter uma cultura de fezes preparada, que apresenta uma positividade menor) e o escore PLASMIC<sup>11</sup> deve ser aplicado à beira do leito para descartar PTT com um alto grau de confiança. Se disponível, a atividade da ADAMTS13 deve ser avaliada (deficiência grave é definida como atividade <10% com ou sem um inibidor positivo).

Os defeitos na via alternativa do complemento na SHUa podem ocorrer devido a mutações genéticas (ganho de função de genes de ativação ou perda de função de genes contra-reguladores) ou autoanticorpos. As diretrizes atuais do padrão de

cuidados recomendam o início precoce de inibidores da via terminal do complemento<sup>12</sup> para evitar óbito e danos crônicos aos órgãos. O Eculizumabe (Soliris)<sup>13</sup> foi aprovado pelo órgão norteamericano Food and Drug Administration (FDA) para a SHUa em 2011 e é um anticorpo monoclonal com elevada afinidade para o componente C5 do complemento, prevenindo a formação de C5b-9. Existem novos inibidores do complemento em fase de preparação, como o ravulizumab<sup>14</sup> (já aprovado) e outros em fase de testes clínicos (pegcetacoplan, crovalimab, anti-fator D, anti-fator B, inibidores da via da lectina)<sup>15</sup>.

No artigo desta edição do Jornal Brasileiro de Nefrologia, Vilardouro *et al*<sup>1</sup> mostram em sua série, ao longo de 24 anos de experiência, que:

- 1) havia 29 pacientes com SHU no total (média de 1 paciente por ano);
- 2) SHU relacionada à infecção foi a causa mais comum de MAT, mas apenas 36% dos pacientes apresentavam uma etiologia identificável;
- 3) 56% dos pacientes necessitaram de terapia renal substitutiva e 40% progrediram para Doença Renal Crônica e estes foram pacientes com diferentes etiologias;
- 4) pacientes com SHUa na era pré-eculizumabe necessitaram de mais transplantes renais do que depois de 2015, quando o eculizumabe estava disponível;
- 5) dois terços dos pacientes apresentaram sequelas no acompanhamento a longo prazo;
- 6) tanto o teste genético como o eculizumabe foram fornecidos pelo Sistema Nacional de Saúde Português.

Os testes genéticos em SHUa têm um longo caminho a percorrer e há necessidade de um consenso de especialistas na minha opinião. Desde 2015, a patogenicidade das variantes genéticas foi definida<sup>16</sup> mas não o número ideal de genes em um painel genético da SHUa, o qual ainda varia entre laboratórios. Embora seja muito importante definir estratégias de transplante<sup>17</sup> e decidir descontinuar ou não os inibidores do complemento<sup>18,19</sup>, este ainda não é o teste diagnóstico padrão-ouro para SHUa, uma vez que a positividade é variável<sup>20,21</sup>. É importante destacar que não se deve esperar pelo resultado do teste genético para iniciar o tratamento de casos suspeitos de SHUa, especialmente se houver lesão grave de órgãos.

Em conclusão, a Síndrome Hemolítica Urêmica - ou mais especificamente, a Microangiopatia Trombótica - é uma síndrome com alta morbidade. Para evitar danos crônicos aos órgãos, é de suma importância abordar rapidamente a etiologia subjacente. Há uma necessidade urgente de envolver os sistemas de saúde público e privado<sup>22</sup> no diagnóstico e protocolos de tratamento precoce de acordo com a causa subjacente.

## CONFLITO DE INTERESSE

LMPP é palestrante da Alexion Pharma e consultora científica da OrphanDC/ Apellis.

## REFERÊNCIAS

- Vilardouro AS, Cachao J, Rodrigues M, Durao F, Costa-Reis P, Sandes AR, et al. Hemolytic-uremic syndrome: 24 years' experience of a pediatric nephrology unit. *J Bras Nefrol.* 2022. In press. doi: <http://dx.doi.org/10.1590/2175-8239-jbn-2021-0206>. PubMed PMID: 35385571.
- Palma LMP. Rare and Complex: lessons from a cohort of patients with Atypical Hemolytic Uremic Syndrome. *J Bras Nefrol.* 2021;43(3):295-6. doi: <http://dx.doi.org/10.1590/2175-8239-jbn-2021-0066>. PubMed PMID: 34057986.
- Maximiano C, Silva A, Duro I, Branco T, Correia-Costa L, Teixeira A, et al. Genetic atypical hemolytic uremic syndrome in children: a 20-year experience from a tertiary center. *J Bras Nefrol.* 2021;43(3):311-7. doi: <http://dx.doi.org/10.1590/2175-8239-jbn-2020-0199>. PubMed PMID: 33988670.
- George JN, Nester CM. Syndromes of thrombotic microangiopathy. *N Engl J Med.* 2014;371(7):654-66. doi: <http://dx.doi.org/10.1056/NEJMra1312353>. PubMed PMID: 25119611.
- Palma LMP, Vaisbich-Guimaraes MH, Sridharan M, Tran CL, Sethi S. Thrombotic microangiopathy in children. *Pediatr Nephrol.* 2022;37(9):1967-80. doi: <http://dx.doi.org/10.1007/s00467-021-05370-8>. PubMed PMID: 35041041.
- Goodship TH, Cook HT, Fakhouri F, Fervenza FC, Fremeaux-Bacchi V, Kavanagh D, et al.; Conference Participants. Atypical hemolytic uremic syndrome and C3 glomerulopathy: conclusions from a "Kidney Disease: Improving Global Outcomes" (KDIGO) Controversies Conference. *Kidney Int.* 2017;91(3):539-51. doi: <http://dx.doi.org/10.1016/j.kint.2016.10.005>. PubMed PMID: 27989322.
- Palma LMP, Sridharan M, Sethi S. Complement in secondary thrombotic microangiopathy. *Kidney Int Rep.* 2021;6(1):11-23. PubMed PMID: 33102952.
- Jodele S, Dandoy CE, Lane A, Laskin BL, Teusink-Cross A, Myers KC, et al. Complement blockade for TA-TMA: lessons learned from a large pediatric cohort treated with eculizumab. *Blood.* 2020;135(13):1049-57. PubMed PMID: 31932840.
- Xie CB, Jane-Wit D, Pober JS. Complement membrane attack complex: new roles, mechanisms of action, and therapeutic targets. *Am J Pathol.* 2020;190(6):1138-50. doi: <http://dx.doi.org/10.1016/j.ajpath.2020.02.006>. PubMed PMID: 32194049.
- Noris M, Remuzzi G. Atypical hemolytic-uremic syndrome. *N Engl J Med.* 2009;361(17):1676-87. doi: <http://dx.doi.org/10.1056/NEJMra0902814>. PubMed PMID: 19846853.
- Bendapudi PK, Hurwitz S, Fry A, Marques MB, Waldo SW, Li A, et al. Derivation and external validation of the PLASMIC score for rapid assessment of adults with thrombotic microangiopathies: a cohort study. *Lancet Haematol.* 2017;4(4):e157-64. doi: [http://dx.doi.org/10.1016/S2352-3026\(17\)30026-1](http://dx.doi.org/10.1016/S2352-3026(17)30026-1). PubMed PMID: 28259520.
- Loirat C, Fakhouri F, Ariceta G, Besbas N, Bitzan M, Bjerre A, et al.; HUS International. An international consensus approach to the management of atypical hemolytic uremic syndrome in children. *Pediatr Nephrol.* 2016;31(1):15-39. doi: <http://dx.doi.org/10.1007/s00467-015-3076-8>. PubMed PMID: 25859752.
- Alexion. Eculizumabe (Soliris) (1). 2017.
- Rondeau E, Scully M, Ariceta G, Barbour T, Cataland S, Heyne N, et al. The long-acting C5 inhibitor, Ravulizumab, is effective and safe in adult patients with atypical hemolytic uremic syndrome naive to complement inhibitor treatment. *Kidney Int.* 2020;97(6):1287-96. doi: <http://dx.doi.org/10.1016/j.kint.2020.01.035>.
- Zipfel PF, Wiech T, Rudnick R, Afonso S, Person F, Skerka C. Complement inhibitors in clinical trials for glomerular diseases. *Front Immunol.* 2019;10:2166. doi: <http://dx.doi.org/10.3389/fimmu.2019.02166>. PubMed PMID: 31611870.
- Richards S, Aziz N, Bale S, Bick D, Das S, Gastier-Foster J, et al.; ACMG Laboratory Quality Assurance Committee. Standards and guidelines for the interpretation of sequence variants: a joint consensus recommendation of the American College of Medical Genetics and Genomics and the Association for Molecular Pathology. *Genet Med.* 2015;17(5):405-24. doi: <http://dx.doi.org/10.1038/gim.2015.30>. PubMed PMID: 25741868.
- Le Quintrec M, Zuber J, Moulin B, Kamar N, Jablonski M, Lionet A, et al. Complement genes strongly predict recurrence and graft outcome in adult renal transplant recipients with atypical hemolytic and uremic syndrome. *Am J Transplant.* 2013;13(3):663-75. doi: <http://dx.doi.org/10.1111/ajt.12077>. PubMed PMID: 23356914.
- Ardissino G, Possenti I, Tel F, Testa S, Salardi S, Ladisa V. Discontinuation of eculizumab treatment in atypical hemolytic uremic syndrome: an update. *Am J Kidney Dis.* 2015;66(1):172-3. doi: <http://dx.doi.org/10.1053/j.ajkd.2015.04.010>. PubMed PMID: 26111906.
- Fakhouri F, Fila M, Hummel A, Ribes D, Sellier-Leclerc AL, Ville S, et al. Eculizumab discontinuation in children and adults with atypical haemolytic uremic syndrome: a prospective multicentric study. *Blood.* 2021;137(18):2438-49. doi: <http://dx.doi.org/10.1182/blood.202009280>. PubMed PMID: 33270832.
- Schaefer F, Ardissino G, Ariceta G, Fakhouri F, Scully M, Isbel N, et al.; Global aHUS Registry. Clinical and genetic predictors of atypical hemolytic uremic syndrome phenotype and outcome. *Kidney Int.* 2018;94(2):408-18. doi: <http://dx.doi.org/10.1016/j.kint.2018.02.029>. PubMed PMID: 29907460.
- Vaisbich MH, Andrade LGM, Menezes Neves PDM, Palma LMP, de Castro MCR, Silva CAB, et al. Baseline characteristics and evolution of Brazilian patients with atypical hemolytic uremic syndrome: first report of the Brazilian aHUS Registry. *Clin Kidney J.* 2022;15(8):1601-11. doi: <http://dx.doi.org/10.1093/ckj/sfac097>. PubMed PMID: 35892013.
- Nga HS, Palma LMP, Ernandes No M, Modelli de Andrade LG. Eculizumab in low-middle income countries: how much does a life cost? *J Nephrol.* 2022;35(4):1255-7. doi: <http://dx.doi.org/10.1007/s40620-022-01282-4>. PubMed PMID: 35366215.