



## Glomeruloesclerose Segmentar e Focal Colapsante provavelmente desencadeada por infecção pelo vírus da dengue - dois relatos de caso


Collapsing focal segmental glomerulosclerosis probably triggered by dengue virus infection – two case reports

### Autores

Patrícia Cruz Queiroz<sup>1</sup> 

Ana Elisa Souza Jorge<sup>1</sup> 

Plínio Henrique Vaz Mourão<sup>1</sup> 

Maria Goretti Moreira Guimarães Penido<sup>1</sup> 

<sup>1</sup> Santa Casa de Belo Horizonte, Serviço de Nefrologia, Belo Horizonte, MG, Brazil

### RESUMO

Os casos relatados descrevem a associação entre glomeruloesclerose segmentar e focal (GESF) colapsante e infecção aguda pelo vírus da dengue. Nas duas instâncias os pacientes foram diagnosticados com infecção pelo vírus da dengue e apresentaram doença renal grave, com síndrome nefrótica e insuficiência renal aguda. A biópsia renal revelou a presença de GESF colapsante.

O primeiro paciente, um homem de 27 anos, foi diagnosticado com infecção pelo vírus da dengue e desenvolveu síndrome nefrótica após duas semanas de doença. Ele foi tratado com metilprednisolona por três dias e furosemida endovenosa. O paciente evoluiu bem, embora sua função renal não tenha se recuperado plenamente. O segundo paciente, um homem de 32 anos, foi diagnosticado com apresentação clínica mais discreta de infecção pelo vírus da dengue. Ele tinha histórico de síndrome nefrótica na infância, o que pode ter causado a recidiva. O paciente foi tratado com furosemida endovenosa e também não recuperou plenamente sua função renal. Os dois casos destacam a possível implicação da infecção pelo vírus da dengue na etiologia da variante colapsante da GESF. Os profissionais de saúde devem estar preparados para identificar casos semelhantes.

**Palavras-chave:** Glomerulosclerose Segmentar e Focal; Vírus da Dengue; Síndrome Nefrótica; Insuficiência Renal Crônica.

### ABSTRACT

The reported cases describe the association between collapsing focal segmental glomerulosclerosis (FSGS) and acute dengue virus infection. In both cases, patients were diagnosed with dengue virus infection and had a severe kidney disease, with nephrotic syndrome and acute kidney injury. Kidney biopsy was performed and showed collapsing FSGS.

The first patient, a 27-year-old man, was diagnosed with dengue virus infection and developed nephrotic syndrome after two weeks of illness. He was treated with methylprednisolone for three days and intravenous furosemide. This patient evolved well, although his renal function did not fully recover. The second patient, a 32-year-old man, was diagnosed with a milder clinical presentation of dengue virus infection. He had a past medical history of nephrotic syndrome in childhood, which might have caused its relapse. This patient was treated with intravenous furosemide and also did not fully recover renal function. These cases highlight the possible implication of dengue virus infection in the etiology of collapsing variant of FSGS. Healthcare professionals should be prepared to identify similar cases.

**Keywords:** Glomerulosclerosis, Focal Segmental; Dengue Virus; Nephrotic Syndrome; Renal Insufficiency, Chronic.

### INTRODUÇÃO

A infecção pelo vírus da dengue (DENV) é uma doença febril causada por um dos quatro sorotipos do vírus em questão. O DENV pertence ao gênero *Flavivirus* e à família *Flaviviridae*. Seus sorotipos são chamados DENV-1, DENV-2, DENV-3 e

DENV-4. O vetor de transmissão do vírus é o mosquito *Aedes aegypti*. A infecção pode ser assintomática ou sintomática. Quando sintomática, manifesta amplo espectro clínico, variando de doença discreta a grave potencialmente fatal. A patologia é classificada em três síndromes:

Submetido em: 08/12/2019.

Aprovado em: 17/01/2020.

#### Correspondência para:

Maria Goretti Moreira Guimarães Penido  
E-mail: mariagorettipenido@yahoo.com.br

DOI: <https://doi.org/10.1590/2175-8239-JBN-2019-0237>



dengue, febre hemorrágica da dengue e síndrome do choque da dengue.<sup>1</sup>

A glomeruloesclerose segmentar e focal (GESF) apresenta um padrão histológico de lesão caracterizado pela oclusão de uma única ou de um grupo de alças capilares glomerulares por material esclerótico e lesão podocitária.<sup>2</sup> A GESF é dividida em formas primárias e secundárias, que podem ser induzidas por fármacos, herança familiar/genética ou associadas a infecção viral, além das mediadas por resposta adaptativa a um número reduzido de néfrons.

A variante colapsante da GESF é a forma mais agressiva,<sup>3</sup> e está frequentemente associada a infecção pelo vírus da imunodeficiência humana.<sup>4</sup> Contudo, a GESF colapsante pode ser secundária a outras infecções virais, como por citomegalovírus,<sup>5</sup> parvovírus B19,<sup>4</sup> hepatites B e C,<sup>6,7</sup> e vírus Epstein-Barr.<sup>8</sup> Outras causas de GESF colapsante incluem tuberculose pulmonar, leishmaniose, doenças autoimunes (doença de Still do adulto, síndrome semelhante ao lúpus, doença mista do tecido conjuntivo), doenças malignas (mieloma múltiplo, síndrome hemofagocítica, leucemia monoblástica aguda) e exposição a fármacos e drogas (interferon alfa, beta ou gama, esteroides anabolizantes, pamidronato, heroína).<sup>5</sup>

Tendo em vista a escassez de dados sobre o elo entre GESF colapsante e infecção pelo vírus da dengue, descrevemos dois casos para ilustrar essa provável associação.

O presente estudo foi realizado de acordo com critérios éticos e está em conformidade com a Declaração de Helsinque. Consentimento informado foi colhido de ambos os pacientes.

## RELATOS DE CASO

### CASO 1

Um homem de 27 anos chegou ao pronto-socorro com febre, mialgia, cefaleia, dor retro-orbital, artralgia e astenia. Ele não tinha doença crônica conhecida. Exames sorológicos revelaram trombocitopenia. O paciente foi diagnosticado com dengue clássica, sem sorologia para confirmação diagnóstica, e foi tratado com hidratação venosa e medicamentos sintomáticos.

Após duas semanas com a doença, o paciente evoluiu com edema progressivo associado a urina espumosa. Ele negou hematúria, disúria, noctúria ou redução da diurese. Os exames de sangue mostraram 8,0 mg/dL de creatinina, 158 mg/dL de ureia, 5,8 mg/dL de potássio, 2,7 mg/dL de albumina e dislipidemia

significativa. Amostra de urina única revelou proteína 4+, cilindros granulares raros e relação proteína creatinina (RPC) de 7,1. O paciente foi diagnosticado com síndrome nefrótica (SN). Os resultados da triagem para HBV, HCV, CMV, EBV e HIV foram negativos. Os complementos C3 e C4 estavam dentro da normalidade. O fator antinuclear (FAN) foi reagente 1:80 (padrão citoplasmático fibrilar).

O paciente foi tratado com 1,0 g de metilprednisolona por três dias, seguido de prednisona 60 mg por dia e furosemida endovenosa. Houve melhora clínica e laboratorial, com perda ponderal de 5 kg e diminuição da creatinina sérica para 4,6 mg/dL. O paciente foi submetido a uma biópsia renal guiada por ultrassom.

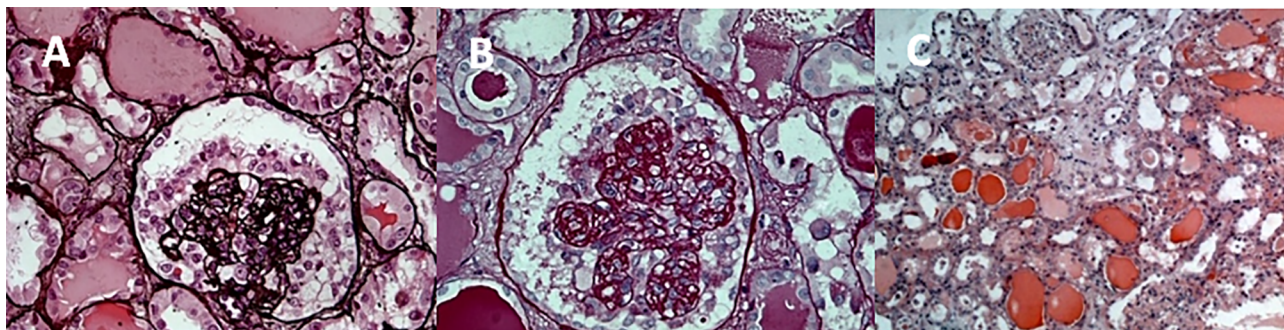
A microscopia de luz mostrou um aumento na matriz mesangial com obliteração e colapso frequente de segmentos de tufo capilares glomerulares, associados a aderências capsulares fibrosas (sinéquias) e hiperplasia podocitária acentuada em quase todos os 16 glomérulos amostrados, constituindo esclerose segmentar com padrão colapsante (Figura 1). O espaço tubulointersticial estava aumentado por fibrose (10-20%), com atrofia tubular proporcional e discreto infiltrado inflamatório mononuclear. Havia túbulos irregularmente dilatados e preenchidos com cilindros hialinos, determinando aspecto microcístico. A imunofluorescência foi positiva para IgM e C3 com padrão granular e irregular (+++/3+), predominantemente no mesângio. Demais marcadores foram negativos.

O exame por reação em cadeia da polimerase (PCR) para a detecção de vírus Flavivirus foi positiva para infecção por DENV no tecido renal. Infelizmente, a caracterização genética para APOL1 não foi realizada. O paciente evoluiu bem, a creatinina caiu para 2,0 mg/dL e a RPC diminuiu para 0,5. Atualmente, o paciente utiliza apenas bloqueadores do sistema renina-angiotensina-aldosterona.

### CASO 2

Um homem de 32 anos foi internado com histórico de febre, mialgia, cefaleia e vômito por cinco dias. Sua história pregressa indicava SN na infância, hipotireoidismo e uso recente de esteroides androgênicos. Sinais de hipovolemia foram identificados ao exame físico. O paciente recebeu reposição volêmica vigorosa com soro fisiológico isotônico. Cinco dias mais tarde, desenvolveu

**Figura 1.** Dilatação do espaço de Bowman com colapso glomerular e hiperplasia podocitária. Vários glomérulos exibindo glomerulopatia colapsante e dilatação tubular (A, B, C).



anasarca e notou redução na diurese. Exames laboratoriais iniciais confirmaram diagnóstico de infecção por DENV, por detecção do antígeno não-estrutural 1 (NS1) do vírus da dengue e trombocitopenia (36.000/mcL). Testes adicionais indicaram insuficiência renal aguda (IRA) estágio 2, com creatinina sérica elevada para 2,7 mg/dL a partir de valor basal de 0,98 mg/dL e hipoalbuminemia (1,4 mg/dL). Urinálise mostrou proteinúria ++ e proteinúria 24 horas de 3,24 g. A triagem para HBV, HCV, CMV, EBV e HIV foi negativa. Testes imunológicos, incluindo anticorpo anticitoplasma de neutrófilos (ANCA) e complementos (C3 e C4), foram negativos ou dentro da normalidade. Por conta do diagnóstico de SN, o paciente foi submetido a biópsia renal. Microscopia de luz mostrou que seis dos 13 glomérulos apresentavam esclerose segmentar com hiperplasia podocitária e colapso do tufo glomerular. Também foi observada lesão tubular com dilatação cística. Os túbulos estavam preenchidos com cilindros hialinos (Figura 2). Imunofluorescência mostrou traços de IgG, C3 e kappa, com distribuição mesangial segmentar granular. PCR para infecção por DENV foi positivo no tecido renal. Não foi realizada caracterização genética para APOL1. O diagnóstico final foi GESF colapsante secundária a infecção por

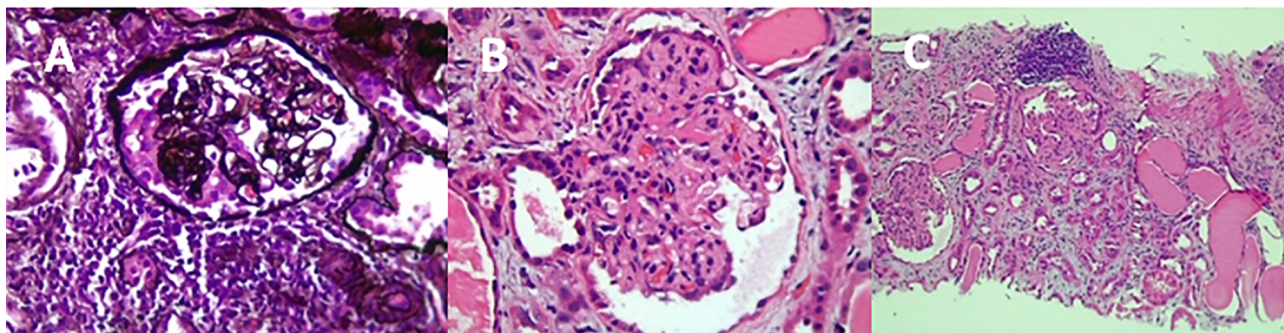
DENV. O paciente evoluiu bem após receber o mesmo tratamento oferecido ao paciente descrito no Caso 1. A creatinina caiu para 1,9 mg/dL e a RPC diminuiu para 0,7.

## DISCUSSÃO

A infecção clássica por DENV inicia-se como uma infecção febril aguda, que coincide com um curto período de viremia que se resolve no terceiro dia após o início dos sintomas.<sup>1,9</sup> A maioria das manifestações clínicas ocorre quando os níveis virais são indetectáveis no sangue periférico. O ácido nucleico do DENV nas células mononucleares do sangue periférico também permanece indetectável durante o período de convalescência.<sup>9</sup> Os tipos de lesão renal mais frequentemente associados a infecção por dengue são insuficiência renal aguda e glomerulopatias agudas, com relevante acometimento intersticial e tubular. Dados sobre achados patológicos crônicos de lesões glomerulares, epiteliais e podocitárias, bem como proteinúria nefrótica, são escassos.

Estudos sugerem uma relação entre as variantes genéticas G1 e G2 do gene APOL1 e doenças renais,<sup>10</sup> especialmente GESF.<sup>11,12</sup> APOL1 é um dos seis membros da família de genes APOL. É o único

**Figura 2.** A matriz mesangial e a celularidade estão ligeiramente aumentadas. A membrana basal glomerular exhibe focos de corrugação. O espaço tubular intersticial está aumentado por fibrose moderada, atrofia tubular e infiltrado inflamatório mononuclear (A, B, C).



membro secretado da família e produzido sistêmica e localmente nos rins.<sup>13</sup> O papel biológico da APOL1 no podócito permanece desconhecido, e a presença isolada de alelos de risco renal não é suficiente para induzir lesão renal.<sup>14</sup> Em 2018, Araújo et al. descreveram 13 pacientes com diagnóstico de arbovírus (dengue ou zika) e GESF na biópsia renal. A variante colapsante foi identificada em 11 pacientes e DENV foi observado pela técnica de PCR em sete deles.<sup>15</sup> Os autores postularam que a infecção pelo vírus da dengue atuaria como um segundo insulto na evolução da doença renal. Contudo, não foi encontrado vínculo entre infecção pelo vírus da dengue e predisposição genética do paciente. Os autores sugeriram que novos estudos são necessários para investigar fatores de risco genéticos na população brasileira.<sup>15</sup> Relatos anteriores no Brasil não encontraram associação entre variantes de risco de alelos do APOL1 e GESF colapsante.<sup>16</sup>

Como citado anteriormente, GESF colapsante é comumente associada a infecção viral, mais frequentemente a infecção por HIV e PVB19.<sup>3</sup> Há poucas descrições na literatura dessa variante associada a arbovírus, como o vírus da dengue.<sup>15</sup> Os mecanismos pelos quais o DENV pode causar GESF não foram totalmente elucidados. Sabe-se que o principal fator patogênico que induz lesões com padrão de GESF é a lesão podocitária.<sup>17</sup>

Um estudo com camundongos geneticamente modificados expressando a variante G2 do gene APOL1 mostrou que camundongos com mutação apresentavam menor densidade podocitária,<sup>17</sup> achado considerado fator de risco para doenças glomerulares.<sup>18</sup> Beckerman et al. demonstraram que doença renal caracterizada por albuminúria, azotemia, glomeruloesclerose e fusão dos pedicelos é causada por expressão podocitária específica de variantes de risco renal.<sup>18</sup> Modelos humanos experimentais mostraram que se a perda de densidade podocitária for maior que 40%, a doença glomerular se torna progressiva e irreversível, independentemente da causa, resultando em glomeruloesclerose.<sup>19</sup> A expressão de genes virais nas células renais induz a proliferação e desdiferenciação podocitária, apoptose e fibrose.<sup>20</sup> Nesse contexto, sugerimos que o DENV penetra os podócitos e inicia a GESF colapsante.

Os casos descritos no presente artigo apresentaram SN e perda de função renal. No caso 1,

o paciente apresentava infecção clássica por dengue (febre, mialgia, cefaleia, dor retro-orbital, artralgia, trombocitopenia e desidratação). Ele desenvolveu SN e IRA duas semanas após o início da doença (creatinina 8,0 mg/dL; RPC: 7,1).

No caso 2, o paciente apresentou manifestação clínica mais discreta (febre, mialgia, cefaleia, vômitos e desidratação). Ele tinha histórico de SN na infância e a infecção por dengue pode ter deflagrado a recidiva. Ambos evoluíram com IRA e não recuperaram plenamente a função renal.

Os relatos de caso fornecem evidências de que o DENV pode infectar tecido renal e induzir GESF colapsante. Contudo, os mecanismos fisiopatológicos das infecções por arbovírus e suas complicações orgânicas específicas não foram elucidados. Devido à gravidade da infecção por DENV, é importante que os profissionais de saúde identifiquem casos semelhantes e instituem o tratamento em tempo hábil. Infecção por DENV deve ser considerada na etiologia da GESF colapsante em países com alta prevalência da doença. Mais estudos são necessários para avaliar o papel da infecção por DENV na patogênese da GESF colapsante.

## AGRADECIMENTOS

Agradecemos a todos os nossos colegas pela inestimável assistência clínica prestada aos pacientes e, principalmente, aos dois pacientes por sua participação no estudo. Agradecemos também ao Dr. Stanley de Almeida Araújo pelo estudo anatomopatológico.

## CONTRIBUIÇÕES DOS AUTORES

Patrícia Cruz Queiroz e Maria Goretti Moreira Guimarães Penido foram responsáveis pela ideia da pesquisa e pelo delineamento do estudo. Plínio Henrique Vaz Mourão e Ana Elisa Souza Jorge foram responsáveis pela aquisição dos dados. Patrícia Cruz Queiroz e Maria Goretti Moreira Guimarães Penido foram responsáveis pela supervisão e orientação.

## CONFLITO DE INTERESSES

Não há conflitos de interesse entre os investigadores e os pacientes, que autorizaram a publicação de seus casos ao assinarem o termo de consentimento livre e esclarecido.

## REFERÊNCIAS

1. Ministério da Saúde (BR). Dengue: diagnóstico e manejo clínico adulto e criança. 5ª ed. Brasília (DF): Ministério da Saúde; 2016.
2. Angioi A, Pani A. FSGS: from pathogenesis to the histological lesion. *J Nephrol*. 2016 Aug;29(4):517-23.
3. D'Agati VD, Fogo AB, Bruijn JA, Jannette JC. Pathologic classification of focal segmental glomerulosclerosis: a working proposal. *Am J Kidney Dis*. 2004 Feb;43(2):368-82.
4. Wyatt CM, Meliambro K, Klotman PE. Recent progress in HIV-associated nephropathy. *Annu Rev Med*. 2012;63:147-59.
5. Dettmar AK, Oh J. Infection-related focal segmental glomerulosclerosis in children. *Biomed Res Int*. 2016;2016:7351964. DOI: <https://doi.org/10.1155/2016/7351964>
6. Khaira A, Upadhyay BK, Sharma A, Das P, Mahajan S, Makhariya G, et al. Hepatitis B virus associated focal and segmental glomerular sclerosis: report of two cases and review of literature. *Clin Exp Nephrol*. 2009 Aug;13(4):373-7.
7. Sperati CJ. Stabilization of hepatitis C associated collapsing focal segmental glomerulosclerosis with interferon alpha-2a and ribavirin. *Clin Nephrol*. 2013;80(3):231-4.
8. Joshi A, Arora A, Cimbalk D, Dunea G, Hart P. Acute Epstein-Barr virus infection-associated collapsing glomerulopathy. *Clin Kidney J*. 2012 Aug;5(4):320-2.
9. Perdomo-Celis F, Salgado DM, Narváez CF. Magnitude of viremia, antigenemia and infection of circulating monocytes in children with mild and severe dengue. *Acta Trop*. 2017 Mar;167:1-8.
10. Genovese G, Friedman DJ, Ross MD, Lecordier L, Uzureau P, Freedman BI, et al. Association of trypanolytic APOL1 variants with kidney disease in African-Americans. *Science*. 2010 Aug;329(5993):841-5.
11. Kopp JB, Winkler CA, Zhao X, Radeva MK, Gassman JJ, D'Agati VD, et al. Clinical features and histology of apolipoprotein L1-associated nephropathy in the FSGS clinical trial. *J Am Soc Nephrol*. 2015 Jun;26(6):1443-8.
12. Siemens TA, Riella MC, Moraes TP, Riella CV. APOL1 risk variants and kidney disease: what we know so far. *J Bras Nephrol*. 2018 Oct/Dec;40(4):388-402.
13. Duchateau PN, Pullinger CR, Cho MH, Eng C, Kane JP. Apolipoprotein L gene family: tissue-specific expression, splicing, promoter regions; discovery of a new gene. *J Lipid Res*. 2001 Apr;42(4):620-30.
14. Colares VS, Titan SMO, Pereira AC, Malafronte P, Cardena MM, Santos S, et al. MYH9 and APOL1 gene polymorphisms and the risk of CKD in patients with lupus nephritis from an admixture population. *PLoS One*. 2014 Mar;9(3):e87716.
15. Araújo SA, Cordeiro TM, Belisário AR, Araújo RFA, Eillanny P, Marinho S, et al. First report of collapsing variant of focal segmental glomerulosclerosis triggered by arbovirus: dengue and Zika virus infection. *Clin Kidney J*. 2018;12(3):355-61.
16. Bruggeman LA, Wu Z, Luo L, Madhavan SM, Konieczkowski M, Drawz PE, et al. APOL1-G0 or APOL1-G2 transgenic models develop preeclampsia but not kidney disease. *J Am Soc Nephrol*. 2016 Dec;27(12):3600-10.
17. Hodgin JB, Bitzer M, Wickman L, Afshinnia F, Wang SQ, O'Connor C, et al. Glomerular aging and focal global glomerulosclerosis: a podometric perspective. *J Am Soc Nephrol*. 2015 Dec;26(12):3162-78.
18. Beckerman P, Bi-Karchin J, Park AS, Qiu C, Dummer PD, Soomro I, et al. Transgenic expression of human APOL1 risk variants in podocytes induces kidney disease in mice. *Nat Med*. 2017 Apr;23(4):429-38.
19. Wharram BL, Goyal M, Wiggins JE, Sanden SK, Hussain S, Filipiak WE, et al. Podocyte depletion causes glomerulosclerosis: diphtheria toxin-induced podocyte depletion in rats expressing human diphtheria toxin receptor transgene. *J Am Soc Nephrol*. 2005 Oct;16(10):2941-52.
20. Mikulak J, Oriolo F, Portale F, Tentorio P, Lan X, Saleem MA, et al. Impact of APOL1 polymorphism and IL-1b priming in the entry and persistence of HIV-1 in human podocytes. *Retrovirology*. 2016;13:63. DOI: <https://doi.org/10.1186/s12977-016-0296-3>