

## Arterite de Takayasu com estenose de artéria renal diagnosticada em paciente com 65 anos de idade

Takayasu's arteritis with renal artery stenosis diagnosed in a patient with 65 years old

### Autores

Ellen Simionato Valente <sup>1</sup>

Rafael de Almeida <sup>1</sup>

Alexander Gonçalves Sacco <sup>2</sup>

Mauricio Costa Lazzarin <sup>1</sup>

André Melchhiades da Silva <sup>1</sup>

Marcos Andreazza <sup>2</sup>

<sup>1</sup> Universidade Federal de Pelotas-RS.

<sup>2</sup> Hospital Santa Casa de Pelotas-RS.

### RESUMO

Arterite de Takayasu é uma doença rara, de etiologia desconhecida, que acomete a aorta e seus principais ramos. É uma patologia, geograficamente mais comum no Sudeste Asiático, que acomete principalmente mulheres em idade reprodutiva. A apresentação clínica é inespecífica, com sinais e sintomas que variam de acordo com o seguimento arterial acometido. O vaso mais comumente afetado é a artéria subclávia, enquanto a estenose de artéria renal é relativamente incomum. Comprometimento cardíaco e associação com outras patologias também podem estar presentes. Apresentamos neste relato o caso de uma paciente idosa com diagnóstico tardio de arterite de Takayasu e várias comorbidades ou complicações relacionadas.

**Palavras-chave:** arterite de takayasu; idoso; insuficiência renal crônica.

### ABSTRACT

Takayasu arteritis is a rare disease of unknown etiology that affects the aorta and its main branches. It is a condition, geographically more common in Southeast Asia, which mainly affects women of reproductive age. The clinical presentation is nonspecific, with signs and symptoms that vary according to the affected arterial segment. The most commonly affected vessel is the subclavian artery, while renal artery stenosis is relatively uncommon. Cardiac involvement and association with other diseases may also be present. We present in this report the case of an elderly patient with late diagnosis of Takayasu's arteritis and various comorbidities or related complications.

**Keywords:** aged; chronic; kidney failure; takayasu arteritis.

### INTRODUÇÃO

A arterite de Takayasu (AT) é uma arteriopatia inflamatória granulomatosa crônica rara, de etiologia desconhecida, que pode acometer a aorta e seus principais ramos.<sup>1-4</sup> É uma doença incomum, que atinge principalmente mulheres em anos reprodutivos, e mais comumente vista no Sudeste Asiático.<sup>5-8</sup> De acordo com dados da América do Norte, a incidência anual é de 2,6 casos a cada um milhão de pessoas.<sup>5,6</sup>

As manifestações clínicas iniciais podem ser insidiosas, com sinais e sintomas sistêmicos inespecíficos, variando consoante os territórios arteriais afetados, sendo a artéria subclávia esquerda a mais frequentemente envolvida, seguindo-se aorta, carótida comum, renal e vertebral.<sup>1,4,7</sup>

A lesão de artéria renal associada à AT é descrita em 30-35% dos casos, com relatos principalmente na Ásia.<sup>6,9</sup> A estenose acontece em 23-31% das artérias renais acometidas, enquanto outras lesões (oclusão, dilatação e aneurisma) costumam ser mais comuns.<sup>6</sup> A estenose de artéria renal induzida pela AT pode resultar em hipertensão maligna, disfunção renal grave, descompensação cardíaca e morte prematura.<sup>3</sup>

### RELATO DO CASO

Paciente do sexo feminino, 65 anos de idade, natural e proveniente de Pelotas-RS, ex-tabagista, história prévia de valvulopatia mitral devido à seqüela de febre reumática, com substituição por prótese biológica há 9 anos. Desde então,

Data de submissão: 04/05/2015.

Data de aprovação: 16/07/2015.

### Correspondência para:

Ellen Simionato Valente.  
Universidade Federal de Pelotas-RS.  
Avenida Duque de Caxias, 336,  
Bloco E, Apto 202, Fragata,  
Pelotas, RS, Brasil.  
CEP: 96030-000  
E-mail: ellenvaleante@ymail.com

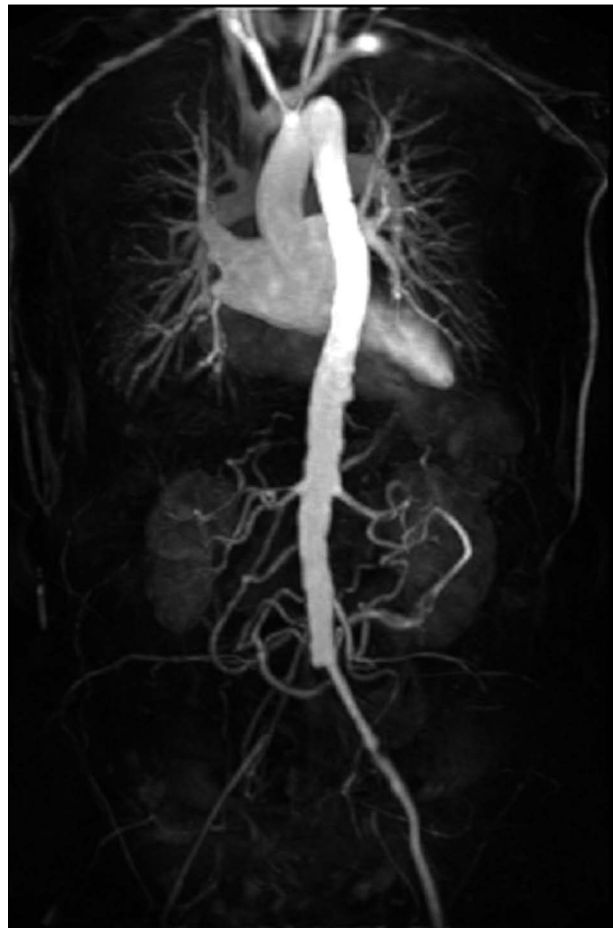
DOI: 10.5935/0101-2800.20150079

portadora de insuficiência cardíaca, fibrilação atrial e dislipidemia, sem diagnóstico de hipertensão arterial sistêmica (HAS).

Há 2 anos procurou atendimento médico com angiologista devido à lesão erosiva e profunda em face medial do membro inferior direito e queixa de claudicação intermitente. Ao exame físico, apresentava pressão arterial (PA) não aferível em membro superior esquerdo, sopro em artéria subclávia e carótida esquerdas, e diferença de pulso femoral entre os membros inferiores. Exames laboratoriais sem particularidades, com creatinina 1,05 mg/dL e ureia 17 mg/dL. Solicitada angiorressonância de aorta torácica, abdominal e artérias ilíacas (Figura 1), cujo resultado mostrava sinais sugestivos de doença arterial parietal inflamatória envolvendo a aorta toraco-abdominal e seus ramos, caracterizada por oclusão da artéria subclávia esquerda, da artéria ilíaca comum direita e também da artéria mesentérica superior, moderada redução difusa de calibre do tronco braquiocéfálico (em torno de 50%), estenose crítica na origem do tronco celíaco (entre 70-90%), e estenose moderada no terço médio da artéria renal direita (entre 60-70%). Estes achados eram compatíveis com o diagnóstico de arterite de Takayasu. Paciente submetida à angioplastia com colocação de *stent* em artéria ilíaca direita, com resolução completa da lesão de membro inferior direito. Iniciado tratamento medicamentoso para a vasculite com deflazacorte 30 mg/dia.

A paciente seguiu o tratamento com corticoide por apenas três meses, quando então parou e não retornou ao angiologista. Manteve acompanhamento médico em uma unidade básica de saúde de seu bairro, onde costumava apresentar às consultas sintomas inespecíficos como fadiga, artralgia difusa, vertigem, claudicação intermitente, mialgia difusa, taquicardia e sintomas depressivos. Em uma destas consultas queixou-se de nos últimos meses estar com oligúria, lentificação, sonolência e queda de cabelos. Solicitados exames laboratoriais que mostravam TSH 66,09 mUI/L, T4 livre 0,53 ng/dL, creatinina 5,58 mg/dL e ureia 172 mg/dL. Encaminhada ao serviço de Nefrologia, onde foi internada para investigação. Durante a internação foi iniciado tratamento para o hipotireoidismo e realizada ecografia abdominal que mostrava rins tópicos, com morfologia e ecogenicidade dentro da normalidade, sendo observada discreta redução nas dimensões do rim direito, medindo 8,8

**Figura 1.** Angiorressonância coronal mostra oclusão da artéria subclávia esquerda, da artéria ilíaca comum direita e também da artéria mesentérica superior, com estenose moderada no terço médio da artéria renal direita.

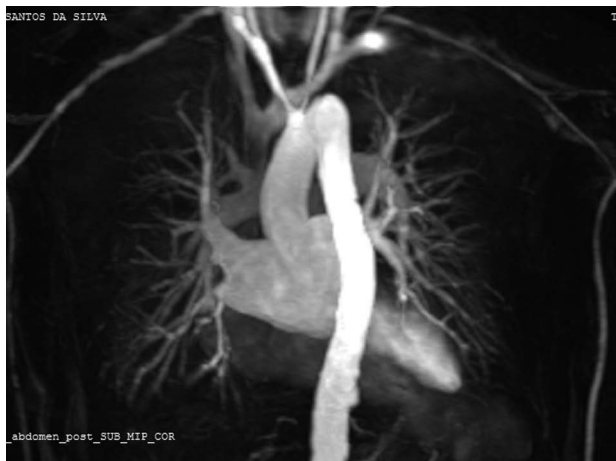

cm no maior eixo, e rim esquerdo 10,3 cm. A paciente apresentou melhora da função renal apenas com hidratação venosa, recebendo alta com creatinina 2,60 mg/dL para acompanhamento ambulatorial.

Durante o acompanhamento ambulatorial, a paciente apresentou melhora parcial dos sintomas, ainda com queixas de vertigem, lentificação do pensamento e mialgia difusa, sendo encaminhada novamente à internação. Nesta nova hospitalização, a paciente apresentava sinais de desidratação e nova agudização da doença renal crônica, com creatinina 3,8 mg/dL. Após revisão das imagens da angiorressonância, pudemos inferir, além de todos os achados citados anteriormente, que a paciente sofria também da síndrome do roubo da artéria subclávia, visto que havia oclusão do segmento proximal da artéria subclávia esquerda (Figura 2) desde a sua origem até a emergência da artéria vertebral, observando-se enchimento do leito distal da subclávia, o que acontecia graças à inversão do fluxo de sangue

da artéria vertebral ipsilateral. Ficou estabelecido o diagnóstico de arterite de Takayasu com insuficiência renal crônica isquêmica, e iniciado tratamento com prednisona 40 mg/dia para a vasculite.

**Figura 2.** Angiorressonância coronal mostra arco aórtico de configuração atípica, com oclusão do segmento proximal da artéria subclávia esquerda desde sua origem até a emergência da artéria vertebral, observando-se enchimento do leito distal da subclávia. Tronco braquiocefálico e artéria comum esquerda com paredes lisas e moderada redução difusa do calibre, em torno de 50%.



## DISCUSSÃO

AT crônica e arrastada, o cenário clínico visto com mais frequência, produz lesão vascular caracterizada por espessamento da camada adventícia e infiltração celular da túnica média, com destruição local das células musculares lisas e da elastina dos vasos.<sup>4</sup> A hiperplasia da camada íntima, resultado da proliferação de miofibroblastos, é seguida por fibrose da túnica média e íntima, levando à estenose, e, ocasionalmente, aterosclerose sobreposta do segmento arterial afetado.<sup>3,4</sup>

Os critérios diagnósticos para AT definidos pelo Colégio Americano de Reumatologia consistem em: idade do início < 40 anos, claudicação das extremidades, diminuição do pulso da artéria braquial, diferença da pressão arterial sistólica > 10 mmHg entre os dois braços, sopro nas artérias subclávia ou aorta e arteriografia anormal; sendo que a presença de três ou mais destes critérios tem uma sensibilidade de 90,5% e especificidade de 97,8%.<sup>10</sup> No caso em questão, a paciente apresentava quatro critérios, com uma idade de início desconhecida, e com o diagnóstico realizado tardiamente.

A expressão clínica é variada, podendo ser assintomática durante vários anos, ou apresentar-se sob a forma de sintomas sistêmicos inespecíficos,

como febre, astenia, artralgias, mialgias ou sudorese noturna, e mais raramente sob a forma de eventos vasculares agudos.<sup>7</sup> A natureza inespecífica dos sintomas à apresentação, combinada com a ausência de sinais físicos, resulta tipicamente em um atraso do diagnóstico e falha em iniciar tratamento adequado precocemente durante o curso da doença.<sup>4</sup> Em Kerr *et al.*,<sup>11</sup> 20% dos pacientes não foram diagnosticados por três anos após o início dos sintomas. Isto demonstra a dificuldade no diagnóstico, e corrobora o fato de que várias séries recentes tem mostrado uma prevalência elevada em idades superiores.<sup>7</sup>

O envolvimento cardíaco ocorre em até 50% dos pacientes com AT e pode comprometer qualquer estrutura do coração.<sup>1</sup> A associação da febre reumática e AT, como descrito em nosso relato, é infrequente e, segundo Vale *et al.*, esta combinação levanta a possibilidade de uma base imunológica comum na patogênese de ambas as doenças.<sup>1,12</sup> Em casos avançados, a oclusão dos vasos arteriais das extremidades pode resultar em ulcerações isquêmicas ou gangrena, em uma minoria dos casos.<sup>11</sup> Nossa paciente apenas procurou atendimento médico especializado a partir do aparecimento de uma lesão erosiva no membro inferior direito, o que em última análise levou ao diagnóstico da AT, mostrando a importância do quadro dermatológico, ainda que incomum. O envolvimento da artéria subclávia é frequente, estando presente em até 93% dos casos de AT.<sup>13</sup> A estenose deste vaso pode levar a sintomas neurológicos relacionados ao fenômeno denominado síndrome do roubo da artéria subclávia, com comprometimento do fluxo cerebral devido à inversão do fluxo da artéria vertebral.<sup>14</sup> Relacionamos, em nosso caso, a melhora apenas parcial dos sintomas que creditávamos no início ao hipotireoidismo, ao roubo da artéria subclávia, visto que a paciente mantinha-se com vertigem e lentificação do pensamento mesmo após em estado de eutireoidismo.

De acordo com pesquisas, a estenose de artéria renal induzida pela AT é identificada em 23-31% dos pacientes.<sup>6</sup> Aterosclerose e displasia fibromuscular respondem pela grande maioria dos casos de estenose de artéria renal, por isso, quando esta estenose ocorre como manifestação de vasculite sistêmica, é muito raro.<sup>13</sup> Geralmente, a maioria dos estudos sobre AT são focados no envolvimento braquiocefálico, não existindo relatos da exata consequência da estenose renal, mas sabe-se que pode resultar em HAS e

eventos cardiovasculares fatais.<sup>3,6</sup> Em 33-83% dos casos de AT, a HAS está presente e, em 20-38% destes pacientes, a formação de estenoses nas artérias renais contribuiu para este fator.<sup>7</sup> No entanto, a HAS pode estar oculta com frequência, já que a PA aferida nos membros superiores podem subestimar a verdadeira pressão central como consequência do envolvimento da artéria subclávia.<sup>4</sup> Em nosso caso, além da oclusão da artéria subclávia esquerda, havia redução difusa do calibre do tronco braquiocefálico, sugerindo valores menores da PA, motivo pela qual a hipertensão renovascular não foi provavelmente diagnosticada.

Além da considerável morbidade, a mortalidade na AT tem sido descrita como acima de 35% em 5 anos.<sup>4</sup> Esta arteriopatia continua sendo um desafio clínico em todos os estágios da doença, e as decisões terapêuticas são dificultadas por uma escassez de evidências pró e contra terapias específicas. Em cerca de 50% dos casos, a corticoterapia isolada não é suficiente para impedir a progressão da vasculite, sendo necessário iniciar terapêutica imunossupressora adicional.<sup>7</sup> A dificuldade em lidar com a AT é um reflexo da natureza desta condição e sua raridade, o que limita a viabilidade de futuros ensaios clínicos.<sup>4</sup>

## REFERÊNCIAS

- Gormezano NWS, Santos MC, Okuda EM, Catani EH, Sacchetti SB. Associação entre febre reumática e arterite de Takayasu - relato de caso. *Rev Bras Reumatol* 2014; epub ahead of print.
- Gotway MB, Araoz PA, Macedo TA, Stanson AW, Higgins CB, Ring EJ, et al. Imaging findings in Takayasu's arteritis. *AJR Am J Roentgenol* 2005;184:1945-50. PMID: 15908559 DOI: <http://dx.doi.org/10.2214/ajr.184.6.01841945>
- Weaver FA, Kumar SR, Yellin AE, Anderson S, Hood DB, Rowe VL, et al. Renal revascularization in Takayasu arteritis-induced renal artery stenosis. *J Vasc Surg* 2004;39:749-57. PMID: 15071436 DOI: <http://dx.doi.org/10.1016/j.jvs.2003.12.022>
- Andrews J, Mason JC. Takayasu's arteritis-recent advances in imaging offer promise. *Rheumatology (Oxford)* 2007;46:6-15. DOI: <http://dx.doi.org/10.1093/rheumatology/ke1323>
- Lee TH, Chen IM, Chen WY, Weng CF, Hsu CP, Shih CC. Early endovascular experience for treatments of Takayasu's arteritis. *J Chin Med Assoc* 2013;76:83-7. PMID: 23351418 DOI: <http://dx.doi.org/10.1016/j.jcma.2012.10.006>
- Agarwal G, Vats HS, Raval AN, Yevzlin AS, Chan MR, Gimelli G. Chronic total occlusion and successful drug-eluting stent placement in Takayasu arteritis-induced renal artery stenosis. *Clin Med Res* 2013;11:233-6. DOI: <http://dx.doi.org/10.3121/cm.2013.1132>
- Neves BD, Raimundo A, Figueira TA, Machado FP, Roquette J, Sá J. Arterite de Takayasu: a propósito de um caso clínico. *Rev Port Cardiol* 2015;34:215.e1-215.e4.
- Tso E, Flamm SD, White RD, Schwartzman PR, Mascha E, Hoffman GS. Takayasu arteritis: utility and limitations of magnetic resonance imaging in diagnosis and treatment. *Arthritis Rheum* 2002;46:1634-42. PMID: 12115196 DOI: <http://dx.doi.org/10.1002/art.10251>
- Lahaxe L, Cailleux N, Plissonier D, Levesque H, Marie I. Right renal artery stenosis complicating Takayasu disease. *QJM* 2008;101:589. PMID: 18388155 DOI: <http://dx.doi.org/10.1093/qjmed/hcn041>
- Davarpasand T, Hosseinsabet A, Sotudeh Anvary M. Mitral-aortic intervalvular fibrosa involvement by takayasu' arteritis. *Int Cardiovasc Res J* 2014;8:181-3.
- Kerr GS, Hallahan CW, Giordano J, Leavitt RY, Fauci AS, Rottem M, et al. Takayasu arteritis. *Ann Intern Med* 1994;120:919-29. PMID: 7909656 DOI: <http://dx.doi.org/10.7326/0003-4819-120-11-199406010-00004>
- Vale TC, Maciel RO, Maia D, Beato R, Cardoso F. Takayasu's Arteritis in a Patient with Sydenham's Chorea: is There an Association? *Tremor Other Hyperkinet Mov (N Y)* 2012;2. pii: tre-02-94-542-1.
- Delles C, Weidner S, Schobel HP, Rupperecht HD. Renal-artery stenosis in a patient with Takayasu's arteritis. *Nephrol Dial Transplant* 2002;17:1339-41. DOI: <http://dx.doi.org/10.1093/ndt/17.7.1339>
- Yoneda S, Nukada T, Tada K, Imaizumi M, Takano T. Subclavian steal in Takayasu's arteritis. A hemodynamic study by means of ultrasonic Doppler flowmetry. *Stroke* 1977;8:264-8. DOI: <http://dx.doi.org/10.1161/01.STR.8.2.264>