

# Folículo pericoronário hiperplásico: relato de caso

## *Hyperplastic dental follicle: case report*

Vinicius R. Gomes<sup>1</sup>; Maria Carline S. Melo<sup>1</sup>; Helder C. Carnei Jr.<sup>1,2</sup>; João Eudes T. Pinho Filho<sup>1,2</sup>; Murilo A. Teixeira Neto<sup>1</sup>

1. Hospital Batista Memorial de Fortaleza, Fortaleza, Ceará, Brasil. 2. Associação Brasileira de Odontologia, Fortaleza, Ceará, Brasil.

### RESUMO

*O folículo pericoronário caracteriza-se como uma área radiolúcida em volta de um dente incluído. Acredita-se que esses folículos podem originar cistos e tumores. O objetivo deste trabalho foi relatar o caso clínico de um paciente do gênero feminino, 15 anos de idade, normossistêmica, que apresentava folículo pericoronário aumentado, envolvendo a coroa do dente 48, o qual foi removido e encaminhado para exame histopatológico. A hipótese diagnóstica foi cisto dentífero, mas o laudo histopatológico teve como diagnóstico definitivo folículo pericoronário. A paciente encontra-se com seis meses de pós-operatório sem sinais de recidiva ou queixas na região.*

*Unitermos:* saco dentário; cisto dentífero; mandíbula.

### ABSTRACT

The dental follicle is characterized as a radiolucent area around an impacted tooth. It is believed that these follicles can originate cysts and tumors. The aim of this study was to report a clinical case of a 15-year-old female, normosystemic patient, with an increased dental follicle involving the crown of the tooth 48, which was removed and referred for histopathological examination. The diagnosis hypothesis was dentigerous cyst, but the histopathological report describes a definitive diagnosis of dental follicle. After six months of postoperative follow-up the patient presented no signs of relapse or complaints in the region.

**Key words:** dental sac; dentigerous cyst; mandible.

### RESUMEN

*El folículo pericoronario se caracteriza por un área radiolúcida alrededor de un diente no erupcionado. Se cree que esos folículos puedan desarrollar quistes y tumores. El objetivo de este trabajo es reportar el caso clínico de un paciente de género femenino, de 15 años de edad, buen estado general, que presentaba un folículo dilatado, cubriendo la corona del diente 48, lo cual ha sido removido y enviado para estudio histopatológico. La hipótesis diagnóstica fue de quiste dentífero, pero el informe histopatológico logró establecer como diagnóstico definitivo folículo pericoronario. En los primeros seis meses del período postoperatorio, no hay señales de recidiva o quejas en la región.*

*Palabras clave:* saco dental; quiste dentífero; mandíbula.

## INTRODUÇÃO

Folículo pericoronário caracteriza-se radiograficamente como uma área radiolúcida que envolve a coroa de um dente não erupcionado, a qual desempenha um papel fundamental no desenvolvimento e na erupção dos dentes<sup>(1)</sup>. Folículos que apresentam uma área radiolúcida maior que 2,5 mm de tamanho devem ser avaliados para descartar possíveis cistos ou tumores<sup>(2)</sup>. Utiliza-se o exame radiográfico para avaliar e planejar a cirurgia dos dentes inclusos, bem como para fornecer informações adicionais, como a presença ou não de sinais patológicos nos folículos pericoronários<sup>(3)</sup>. Cisto dentígero, ceratocisto odontogênico e ameloblastoma são as principais patologias que fazem diagnóstico diferencial com o folículo pericoronário hiperplásico<sup>(4)</sup>.

## RELATO DE CASO

Paciente J. F. P. T., 15 anos de idade, gênero feminino, leucoderma, compareceu ao curso de aperfeiçoamento em cirurgia e traumatologia bucomaxilofacial da Associação Brasileira de Odontologia, sessão Ceará/Brasil, encaminhada pelo ortodontista para remoção dos elementos dentários 18, 28, 38 e 48. Na anamnese, o responsável negava qualquer morbidade ou alergias. Ao exame clínico, não se observou aumento de volume ou alteração da mucosa de recobrimento. Radiograficamente, pôde-se observar uma área radiolúcida em torno da coroa do elemento dentário 48, sugestiva de alteração patológica (**Figura 1**).

A paciente foi submetida à exodontia sob anestesia local com mepivacaína a 2% e epinefrina 1:100.000. Realizou-se incisão distal no dente 48 e incisão relaxante na mesial do dente 37, além de ostectomia vestibular e distal com broca carbide no. 702, exérese dentária com alavancas retas e curetagem da região. O tratamento proposto por nossa equipe foi exérese do dente juntamente com o tecido alterado. A hipótese de diagnóstico inicial foi cisto dentígero devido às características radiográficas, como a relação do folículo em torno da coroa do dente associado (**Figura 2**).

No exame histopatológico, foram observados tecido conjuntivo frouxo e presença de ilhas e cordões do epitélio odontogênico sem a formação de epitélio cístico, o que afirma o desenvolvimento de um folículo pericoronário hiperplásico (**Figura 3**).

A paciente encontra-se em acompanhamento há seis meses sem sinais de recidiva (**Figura 4**).

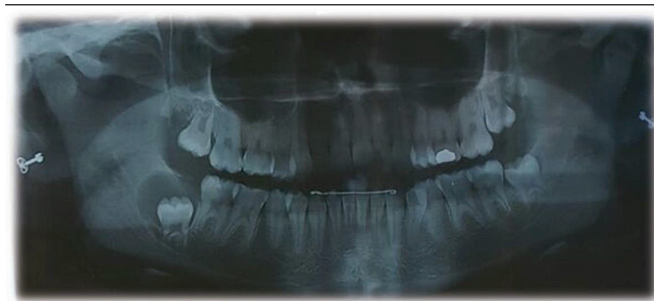

FIGURA 1 – Radiografia panorâmica evidenciando área radiolúcida ao redor do dente 48

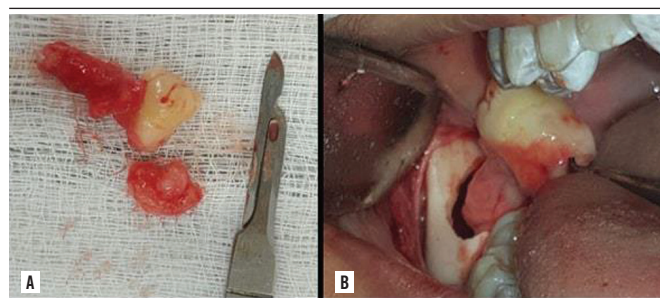


FIGURA 2 – A) imagem evidenciando a extensão do tecido associado ao elemento dentário; B) imagens intraorais do momento da remoção do dente 48 juntamente com o tecido alterado

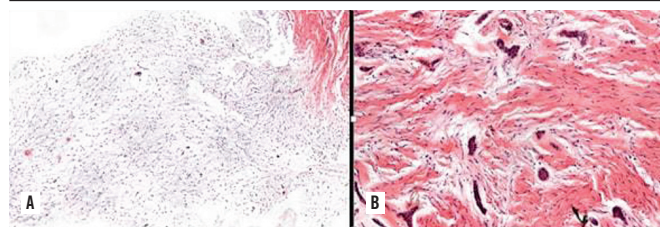


FIGURA 3 – A) resultado histopatológico evidenciando um tecido conjuntivo frouxo; B) resultado histopatológico evidenciando células formando ilhas e cordões do epitélio odontogênico

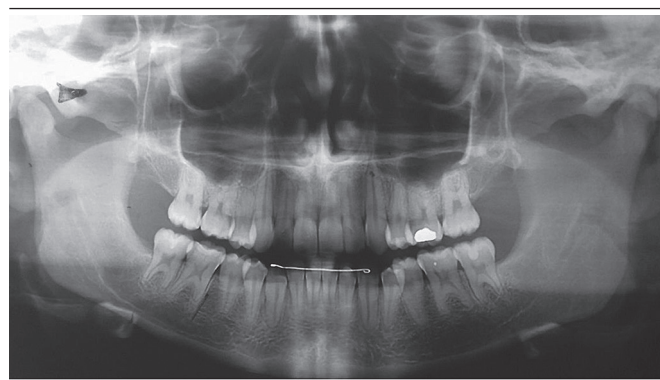


FIGURA 4 – Radiografia panorâmica evidenciando formação óssea na região abordada

## DISCUSSÃO

Diante do caso apresentado, nossa equipe teve cisto dentífero, cisto odontogênico ceratocisto e ameloblastoma como diagnóstico diferencial, corroborando os diagnósticos diferenciais propostos por Haghaniar *et al.* (2014)<sup>(4)</sup>.

O folículo pericoronário com características aumentadas pode atingir qualquer idade, mas a literatura relata maior ocorrência em indivíduos jovens<sup>(5)</sup>. Há um relato de caso de folículo hiperplásico em um paciente de 14 anos de idade do gênero masculino, o que nos mostra que a relação entre os gêneros feminino e masculino é de 1:1.4<sup>(6)</sup>.

Áreas radiolúcidas maiores que 3 mm podem ser indicativo de alteração no folículo dental<sup>(2)</sup>. Alguns autores consideram um folículo normal com uma espessura máxima de até 2,5 mm<sup>(4)</sup>. Relatamos em nosso estudo um folículo com espessura de aproximadamente 3 cm em seu maior diâmetro.

Um levantamento feito nos levou a considerar que os folículos pericoronários alterados afetaram o primeiro e segundo molares inferiores não erupcionados<sup>(7)</sup>. Mas também há estudos de um folículo hiperplásico envolvendo a coroa do elemento

dentário 47<sup>(6)</sup>. Neste caso, relatamos um aumento folicular associado ao elemento 48 incluso.

Quanto às características radiográficas, apresentamos o caso de uma área radiolúcida em volta da coroa de um dente 48 não irrompido com um halo radiopaco, circunferenciando a lesão. O folículo pericoronário se apresenta como uma área radiolúcida bem circunscrita, com bordas escleróticas em torno de um dente incluso<sup>(8)</sup>.

Em 2014, foi descrito na literatura um relato de um folículo aumentado na região do elemento 47, para o qual se optou pela marsupialização como tratamento<sup>(6)</sup>. Em relação ao tratamento proposto, a literatura apresenta a possibilidade de marsupialização, mas, neste estudo, não optamos por realizá-la devido ao tamanho limitado da lesão e à área radiolúcida bem circunscrita.

## CONSIDERAÇÃO FINAL

Espécimes obtidos em torno dos elementos dentários, quando estes apresentarem dados sugestivos de alterações, devem ser enviados para exame histopatológico. O cirurgião dentista precisa estar preparado para avaliar e diagnosticar possíveis alterações dos maxilares.

## REFERÊNCIAS

1. Honda MJ, Imaizumi M, Tsuchiya S, Morszeck C. Dental follicle stem cells and tissue engineering. *J Oral Sci.* 2010; 52(4): 541-52.
2. White SC, Pharoah MJ. *Oral radiology principles and interpretation.* Elsevier. 6<sup>th</sup> ed. 2009. p. 388-419.
3. Jamshidi S, Zargaran M, Mohtasham N. Multiple calcifying hyperplastic dental follicle (MCHDF): a case report. *J Dent Res Dent Clin Dent Prospects.* 2013; 7(3): 174-6. doi:10.5681/joddd.2013.028.
4. Haghaniar S, Moudi E, Seyedmajidi M, et al. Can the follicle-crown ratio of the impacted third molars be a reliable indicator of pathologic problem? *J Dent (Shiraz).* 2014; 15(4): 187-91.
5. O'Connell S, Davies J, Smallridge J, Vaidyanathan M. Amelogenesis imperfecta associated with dental follicular-like hamartomas and generalised gingival enlargement. *Eur Arch Paediatr Dent.* 2014; 15(5): 361-8. doi: 10.1007/s40368-013-0106-8.
6. Schmitd LB, Bravo-Calderón DM, Soares CT, Oliveira DT. Hyperplastic dental follicle: a case report and literature review. *Case Rep Dent.* 2014; 2014: 251892. doi: 10.1155/2014/251892.
7. Nikitakis NG, Parashar P, Terezides A, Sarlani E. Dental follicular hamartomas in the opercula of teeth delayed in eruption: a case report and review of the literature. *Oral Oncol Extra.* 2006; 42(3): 129-32.
8. Walker LM, Wood AJ, McDonald A, Carpenter W. Unerupted mandibular second primary molar with an unusual histopathological finding: a case report. *J Dent Child (Chic)* 2004; 71: 77-9.

## AUTOR CORRESPONDENTE

Vinicius Rodrigues Gomes  0000-0001-8095-9710  
e-mail: viniciustoc17@hotmail.com



This is an open-access article distributed under the terms of the Creative Commons Attribution License.