

# Tumor de células granulares em neonato do sexo feminino: relato de caso

## *Granular cell tumor in female neonate: a case report*

Henrique M. Pasqual; Andreza Maldaner; Maiara Christine Macagnan; Rafaela A. Link; Nathalia B. Correa; Renata S. Borges; Vitor B. Santana

Universidade de Passo Fundo, Passo Fundo, Rio Grande do Sul, Brasil.

### RESUMO

O tumor de células granulares (TCG) é uma neoplasia de tecido conjuntivo que ocorre raramente em crianças. Este relato de caso descreve e discute a apresentação desse tumor em um neonato do sexo feminino. Em comparação com estudos anteriores, o caso reportado demonstrou uma forma rara de apresentação em uma faixa etária não usual.

**Unitermos:** tumor de células granulares; neonato; neoplasia de boca.

### ABSTRACT

*The granular cell tumor (GCT) is a neoplasm of connective tissue which rarely occurs in children. This case report aims to describe and discuss the presentation of this tumor in a female neonate. Compared to previous literature, the case report demonstrated a rare form of presentation of this tumor in an unusual age group.*

**Key words:** granular cell tumor; neonate; mouth neoplasm.

### RESUMEN

*El tumor de células granulares (TCG) es una neoplasia de tejido conectivo que ocurre raramente en niños. Este reporte de caso describe y discute la manifestación del tumor en un recién nacido de sexo femenino. En comparación con estudios anteriores, el caso reportado demostró una forma de presentación rara en un rango de edad no habitual.*

**Palabras clave:** tumor de células granulares; recién nacido; neoplasia de la boca.

### INTRODUÇÃO

O tumor de células granulares (TCG) é uma neoplasia incomum de tecido conjuntivo que pode ocorrer em qualquer parte do corpo, mas a maioria dos casos afeta a língua. Aparentemente, há predileção pelo sexo feminino, e os negros são mais afetados que os brancos<sup>(1,2)</sup>. A lesão ocorre mais frequentemente entre a quarta e a sexta décadas de vida; é rara em crianças. A apresentação clínica usual é um nódulo solitário assintomático na parte anterior da língua. A maioria dos TCGs apresenta-se como nódulo benigno, não ulcerado e geralmente

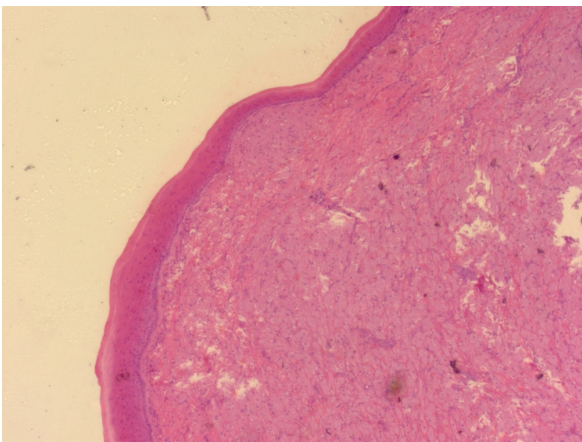
indolor, com início insidioso e taxa lenta de crescimento. Nesses casos, a excisão cirúrgica completa normalmente é curativa.

### RELATO DE CASO

Neonato do sexo feminino, 38 semanas e 3 dias, 3845 g, 51,5 cm de altura, rosada e com Apgar 9/10. Mostrou-se hidratada, sugando o seio materno com vivacidade, com as excretas normais e os reflexos presentes dentro da normalidade. Mucosas normocoradas; sem anormalidades

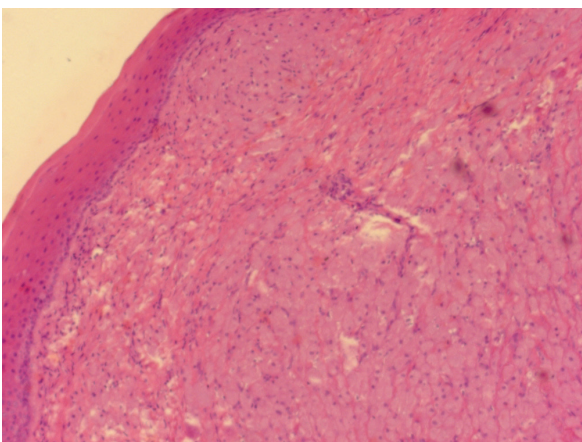
cardíacas e respiratórias; sinais vitais dentro da normalidade; não apresentou outras comorbidades. Ao exame da cavidade oral, notou-se formação pediculada inserida na linha gengival superior direita, de cerca de 1 cm, sem soluções de continuidade e sem deformação do palato. Foi transferida para o Centro de Tratamento Intensivo (CTI) neonatal para preparo pré-operatório. O procedimento foi realizado sem intercorrências; a paciente estava com sinais vitais normais. No segundo dia de vida, realizou o teste da orelhinha e da linguinha, os quais apresentaram resultados dentro da normalidade. Recebeu alta do CTI neonatal no mesmo dia.

A lesão excisada foi encaminhada para análise anatomopatológica medindo  $1 \times 0,8 \times 0,6$  cm e apresentando aspecto nodular pardo-brancacento; TCG foi evidenciado. Posteriormente, o diagnóstico foi complementado com estudo imuno-histoquímico: positivo para CD68 e negativo para citoceratina e S100. Os achados favoreceram o diagnóstico de epílido de células granulares congênitas (**Figuras 1 a 3**).



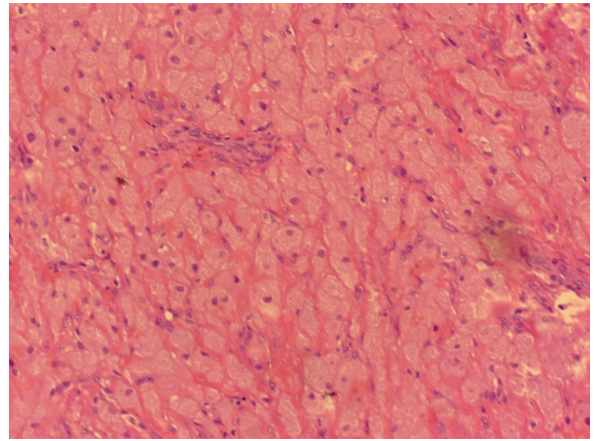
**FIGURA 1** – TCG, HE, 40×

TCG: tumor de células granulares; HE: hematoxilina e eosina.



**FIGURA 2** – TCG, HE, 100×

TCG: tumor de células granulares; HE: hematoxilina e eosina



**FIGURA 3** – TCG, HE, 400×

TCG: tumor de células granulares; HE: hematoxilina e eosina.

## DISCUSSÃO

O TCG é tumor benigno, com predileção pela cavidade oral, principalmente pela língua. É incomum na região gengival, como no caso de nossa paciente. As taxas de recorrência de lesões benignas são de 2%-8%, mesmo quando as margens de ressecção não apresentam evidências de tumor<sup>(1)</sup>. Contudo, cerca de 1% a 2% dos tumores histologicamente benignos podem metastatizar, por via hematogênica; os locais mais comuns são ossos, linfonodos regionais, cavidade peritoneal e pulmão<sup>(3)</sup>. Tipicamente, é encontrado como um tumor solitário, que precisa ser diferenciado de uma lesão de carcinoma espinocelular. Em muitos casos, apresenta-se como um nódulo branco-amarelado, não encapsulado, de tamanho menor que 2 cm, sem ulceração ou dor.

Os tumores malignos são raros. Costumam ser maiores que 5 cm e localmente destrutivos, causando sintomas de obstrução, hemorragia, ulceração e infecção secundária. Além disso, demonstram rápido crescimento, com recidiva local e metástases a distância. A recém-nascida deste caso apresentou características de nódulos benignos: pequeno, não ulcerado e indolor. Em indivíduos com nódulos com esse aspecto, a excisão cirúrgica completa geralmente é curativa. O diagnóstico é feito por meio da análise histopatológica (HP) e imuno-histoquímica (IHQ). A HP normalmente demonstra hiperplasia pseudoepiteliomatosa, sendo necessário descartar características que indicam malignidade<sup>(1,4,5)</sup>. Ainda assim, a distinção entre um tumor benigno e um maligno é difícil, portanto, a IHQ é indicada para diagnóstico definitivo.

A maioria dos estudos mostra positividade para S100 e para CD68; no caso estudado, houve positividade apenas para CD68. Alguns estudos sugerem que marcadores podem ser negativos

quando a hiperplasia pseudoepiteliomatosa do epitélio está presente<sup>(6)</sup>. Os achados na IHQ da paciente, em comparação com outros estudos, favoreceram o diagnóstico de epúlide de células

granulares congênicas (TCG do recém-nascido). O tratamento indicado é a ressecção cirúrgica, podendo ser utilizada a radioterapia em casos recorrentes<sup>(3)</sup>.

## REFERÊNCIAS

---

1. Brannon RB, Anand PM. Oral granular cell tumors: an analysis of 10 new pediatric and adolescent cases and a review of the literature. *J Clin Pediatr Dent.* 2004 Fall; 29(1): 69-74. PubMed PMID: 15554407.
2. Richmond AM, Larosa FG, Said S. Granular cell tumor presenting in the scrotum of a pediatric patient: a case report and review of the literature [Internet]. *J Med Case Rep.* 2016; 10: 161. Disponível em: <https://www.ncbi.nlm.nih.gov/pmc/articles/PMC4893259/>. [acesso em: 4 jun 2016].
3. van de Loo S; Thunnissen E, Postmus P, van der Waal I. Granular cell tumor of the oral cavity; a case series including a case of metachronous occurrence in the tongue and the lung [Internet]. *Med Oral Patol Oral*

*Cir Bucal.* 2015; 20(1): e30-33. Disponível em: <https://www.ncbi.nlm.nih.gov/pmc/articles/PMC4320418/>. [acesso em: 1 jan 2015].

4. Nasser H, Danforth RD Jr, Sunbuli M, Dimitrijevic O. Malignant granular cell tumor: case report with a novel karyotype and review of the literature. *Ann Diagn Pathol.* 2010; 14(4): 273-8. PubMed PMID: 20637434.
5. Fanburg-Smith JC, Meis-Kindblom JM, Fante R, Kindblom LG. Malignant granular cell tumor of soft tissue. *Am J Surg Pathol.* 1998; 22(7): 779-94. PubMed PMID: 9669341.
6. Le BH, Boyer PJ, Lewis JE, Kapadia SB. Granular cell tumor: immunohistochemical assessment of inhibin-a, protein gene product 9.5, S100 protein, and Ki-67 proliferative index with clinical correlation. *Arch Pathol Lab Med.* 2004; 128: 771-5. PubMed PMID: 15214825.

## AUTOR CORRESPONDENTE

---

Henrique Mezzomo Pasqual  0000-0002-8544-4350  
e-mail: [henriquemezzomo@icloud.com](mailto:henriquemezzomo@icloud.com)



This is an open-access article distributed under the terms of the Creative Commons Attribution License.