

Superexpressão de fascina na mucosa nasal em pacientes com rinosinusite crônica com e sem pólipos nasais

Fascin overexpression in nasal mucosa in patients with chronic rhinosinusitis with and without nasal polyps

Anton S. Tkachenko¹; Galina I. Gubina-Vakulyck¹; Anatolii I. Onishchenko¹; Iulii M. Kalashnyk¹; Yaroslava O. Butko²; Tatyana V. Gorbach²

1. Kharkiv National Medical University, Kharkiv, Ucrânia. 2. National University of Pharmacy, Kharkiv, Ucrânia.

RESUMO

Objetivo: O objetivo desta pesquisa foi avaliar a expressão de fascina nos tecidos nasais de pacientes com rinosinusite crônica com (RSCcPN) e sem (RSCsPN) pólipos nasais. **Métodos:** A expressão de fascina nos tecidos nasais de 11 pacientes com RSCcPN e 10 pacientes com RSCsPN foi avaliada imuno-histoquimicamente e comparada com os indivíduos-controle. **Resultados:** Fascina foi encontrada por ser fortemente expressa em células epiteliais em pólipos na RSCcPN e em tecido nasal na RSCsPN. Sua forte expressão foi observada tanto na lâmina própria quanto nas células epiteliais nasais na RSCsPN. A superexpressão de fascina na mucosa nasal na RSCcPN foi mais pronunciada em comparação com a RSCsPN. Além disso, as células epiteliais em proliferação no tecido do pólio foram imunocoradas fracamente, enquanto as células maduras expressaram muito mais fascina. **Conclusão:** RSCcPN e RSCsPN estão associadas à superexpressão de fascina, o que torna a fascina um alvo promissor para intervenções terapêuticas.

Unitermos: fascina; pólipos nasais; rinosinusite crônica; actinas; transição epitélio-mesenquimal.

ABSTRACT

Objective: The aim of our research is to assess fascin expression in nasal tissues of patients with chronic rhinosinusitis with (CRSwNP) and without (CRSsNP) nasal polyps. **Methods:** Fascin expression in nasal tissues of 11 CRSwNP patients and 10 CRSsNP patients was immunohistochemically evaluated and compared with control subjects. **Results:** Fascin was found to be strongly expressed in epithelial cells in polyps in CRSwNP and nasal tissue in CRSsNP. Its strong expression was observed both in lamina propria and nasal epithelial cells in CRSsNP. Fascin overexpression in nasal mucosa in CRSwNP was more pronounced compared with CRSsNP. In addition, proliferating epithelial cells in polyp tissue were weakly immunostained, whereas mature cells expressed much more fascin. **Conclusion:** CRSwNP and CRSsNP are associated with fascin overexpression, which makes fascin a promising target for therapeutic interventions.

Key words: fascin; nasal polyps; chronic rhinosinusitis; actins; epithelial-mesenchymal transition.

RESUMEN

Objetivo: El objetivo de esta investigación fue evaluar la expresión de fascina en los tejidos nasales de pacientes con rinosinusitis crónica con (RSCcPN) y sin pólipos nasales (RSCsPN). **Métodos:** La expresión de fascina en los tejidos nasales de 11 pacientes con RSCcPN y 10 pacientes con RSCsPN fue analizada por inmunohistoquímica y comparada con los individuos control. **Resultados:** Fascina fue encontrada por ser fuertemente expresada en células epiteliales de pólipos en la RSCcPN y en tejido nasal en la RSCsPN. Su fuerte expresión fue observada tanto en la lámina propia como en las células epiteliales nasales en la RSCsPN.

La sobreexpresión de fascina en la mucosa nasal en la RSCcPN fue más pronunciada en comparación con la RSCsPN. Además, las células epiteliales proliferantes en el tejido del pólipo fueron inmunoteñidas débilmente, mientras las células maduras expresaron mucho más fascina. Conclusión: RSCcPN y RSCsPN están asociadas a la sobreexpresión de fascina, lo que hace la fascina un objetivo prometedor para intervenciones terapéuticas.

Palabras clave: fascina; pólipos nasales; rinosinusitis crónica; actinas; transición epitelial-mesenquimal.

INTRODUÇÃO

A rinossinite crônica (RSC) é uma doença inflamatória da mucosa nasal e paranasal com duração igual ou maior a doze semanas⁽¹⁾. A RSC manifesta-se clinicamente por secreção nasal, dor facial, disfunção olfativa e obstrução das vias aéreas nasais⁽²⁾. Dependendo das características morfológicas da inflamação sinonasal crônica, a RSC é subdividida em dois tipos: RSC com pólipos nasais (RSCcPN) e RSC sem pólipos nasais (RSCsPN). O primeiro é caracterizado pelo desenvolvimento de crescimentos benignos na mucosa nasal ou paranasal. Esse tipo é menos difundido e apenas 25% dos pacientes com RSC apresentam pólipos nasais. Portanto, a RSCsPN não é acompanhada pela formação de pólipos nasais⁽³⁾. Segundo várias estimativas, a prevalência de RSC varia de 4,5% a 12% nos países europeus e norte-americanos desenvolvidos, tornando-se um enorme ônus socioeconômico⁽⁴⁾. Por exemplo, os custos diretos relacionados com a RSC nos Estados Unidos atingem 13 bilhões de dólares anualmente⁽⁵⁾.

Foi demonstrado que a RSC está associada a colonização microbiana e fúngica das vias aéreas superiores, alterações no microbioma nasal, defeitos nas funções imunes das células epiteliais inatas das vias aéreas, comprometimento da depuração mucociliar, expressão anormal de citocinas pró e anti-inflamatórias, remodelação tecidual, modificações no genoma epigenético etc.⁽⁶⁻⁹⁾.

Apesar de inúmeras tentativas de descobrir os mecanismos patogênicos detalhados subjacentes à RSCsPN e à RSCcPN, eles ainda precisam ser elucidados. Em particular, o papel da fascina, uma proteína que envolve a actina necessária para a formação de estruturas à base de actina envolvidas na motilidade e na migração celular, o desenvolvimento de RSC não foi relatado. A elucidação dos mecanismos de desenvolvimento e progressão da doença pode ter como objetivo criar novas abordagens terapêuticas, uma vez que as atuais estratégias de tratamento, incluindo drogas antibacterianas, anti-histamínicos, corticosteroides e cirurgia, não permitem afetar e remover as causas da RSC^(10,11).

O objetivo do nosso estudo foi investigar a expressão da fascina nos tecidos nasais de pacientes com RSCcPN e RSCsPN.

MÉTODOS

Pacientes e amostras de tecidos

Um total de 28 pacientes foi recrutado no Hospital Clínico Regional de Kharkiv (Kharkiv, Ucrânia). Eles foram divididos em três grupos. O grupo 1 incluiu 11 pacientes com RSCcPN (sete homens; quatro mulheres) cuja idade variou de 23 a 56 anos, com média de idade de $39,36 \pm 3,39$ anos. O grupo 2 foi constituído por 10 pacientes (sete do sexo masculino; três do feminino), com idades entre 21 e 50 anos; a idade média atingiu $35,8 \pm 2,78$ anos. Sete indivíduos-controle (cinco homens; duas mulheres), com idades entre 23 e 59 anos, submetidos à cirurgia por desvio do septo nasal sob anestesia geral e regional combinada formaram o grupo 3. A média de idade deste grupo foi de $35,43 \pm 4,86$ anos. Os indivíduos do grupo 3 não apresentaram sinais clínicos de inflamação no tecido sinonasal. A RSCcPN e a RSCsPN foram avaliadas de acordo com os critérios das diretrizes do 'EPOS 2012: European Position Paper on Rhinosinusitis and NPs 2012'⁽¹²⁾.

Pacientes fumantes, com doenças inflamatórias agudas ou crônicas, fibrose cística ou quaisquer sinais de doenças atópicas e asma foram excluídos do estudo. Os pacientes deixaram de receber glicocorticoides orais e intranasais por pelo menos um mês.

Imuno-histoquímica

Todas as amostras de tecido nasal foram obtidas durante a cirurgia. As amostras de tecido foram fixadas em uma solução de formalina a 10%. Seções de 4 µm de espessura de tecidos nasais embebidos em parafina foram imunocoradas com anticorpos fascina monoclonais de camundongo adquiridos da Thermo Fischer Scientific (Reino Unido). As seções foram incubadas com os anticorpos primários para fascina e tratadas com um conjugado anti-imunoglobulina classe G (IgG) de camundongo-peroxidase. A distribuição da peroxidase foi visualizada com 3,3'-diaminobenzidina (DAB).

Bioética

Todos os procedimentos e as manipulações foram realizados de acordo com as normas 196/96 do Conselho Nacional de Saúde do Brasil e a Declaração de Helsinque revisada (2000). Nossa pesquisa foi aprovada pelo Comitê de Ética e Bioética da Universidade Nacional de Medicina de Kharkiv (Kharkiv, Ucrânia). Todos os indivíduos inscritos em nossa pesquisa assinaram o termo de consentimento informado.

RESULTADOS

No grupo-controle, a mucosa nasal era formada por epitélio pseudoestratificado, membrana basal e lâmina própria. As células epiteliais estavam intactas. O epitélio apresentava todas as camadas e o contorno da junção que separa o epitélio basal da lâmina própria subjacente era levemente ondulado. Sinais de inflamação não foram observados. A lâmina própria é caracterizada por uma grande quantidade de vasos linfáticos e sanguíneos. É ligeiramente infiltrada por linfócitos e macrófagos.

Em pacientes com RSCsPN, a membrana mucosa da cavidade nasal apresenta sinais de atrofia. As células epiteliais cobrem a lâmina própria em uma ou duas camadas. A membrana basal não é observada em algumas áreas, e, por sua vez, é substituída por uma espessa camada de colágeno intersticial em outras regiões. Em algumas áreas, a camada epitelial é mais espessa. Consiste em mais epitelíocitos, e papilas epiteliais podem ser vistas na superfície do epitélio, indicando proliferação. A lâmina própria é abundantemente infiltrada com leucócitos. Os neutrófilos são os mais abundantes entre eles.

A análise de amostras de tecido dos pólipos obtidas de pacientes com RSCcPN revelou sinais de atrofia epitelial. Em algumas áreas, a camada epitelial estava praticamente ausente. No entanto, em algumas células epiteliais, foram encontrados núcleos eucromáticos, indicando proliferação ativa. Tais achados sustentam que os pólipos eram caracterizados por vários estados morfofuncionais, isto é, hiperplásicos e atróficos. Estes últimos estavam acompanhados pelo desenvolvimento de uma camada espessa de colágeno entre as células epiteliais nasais e a lâmina própria. No entanto, foram encontradas algumas áreas onde a membrana basal não foi evidenciada. A lâmina própria estava intensamente infiltrada por macrófagos e linfócitos (**Figura 1C-D**).

A imuno-histoquímica realizada no tecido nasal de indivíduos-controle mostrou que a expressão da fascina era fraca nas células epiteliais nasais. A imunocoloração da fascina foi observada no citosol e era principalmente limitada à camada basal do epitélio nasal.

A imunocoloração da fascina de amostras de pacientes com RSCsPN mostrou que a fascina era fortemente expressa na membrana mucosa da cavidade nasal. A superexpressão da fascina foi observada tanto na camada epitelial quanto na lâmina própria (**Figura 1A-B**) em pacientes com RSCsPN. No entanto, em algumas áreas, expressão da fascina não foi observada. É interessante notar que foi detectada uma regulação positiva da fascina na camada epitelial basal. Vale ressaltar que a expressão fascina é mais abundante no citosol das células epiteliais glandulares superficiais em comparação com as áreas de epitelíocitos hiperproliferativos no tecido nasal.

Foi observada forte coloração de fascina na camada epitelial no tecido de pacientes com pólipos nasais. No entanto, havia áreas de células epiteliais fracamente marcadas com fascina onde o epitélio parecia proliferar, isto é, epitelíocitos e seus núcleos eram longos e estreitos. Nas áreas onde as células epiteliais estavam mais maduras, a fascina era fortemente expressa. Além disso, células positivas para fascina foram encontradas nas células endoteliais vasculares da lâmina própria (Figura 1C-D). No entanto, em pacientes com RSCcPN, as células endoteliais no sangue microcirculatório e nos vasos linfáticos não apresentavam fascina ou ela era fracamente identificada. A superexpressão da fascina na mucosa nasal da RSCcPN foi mais pronunciada em comparação com a RSCsPN.

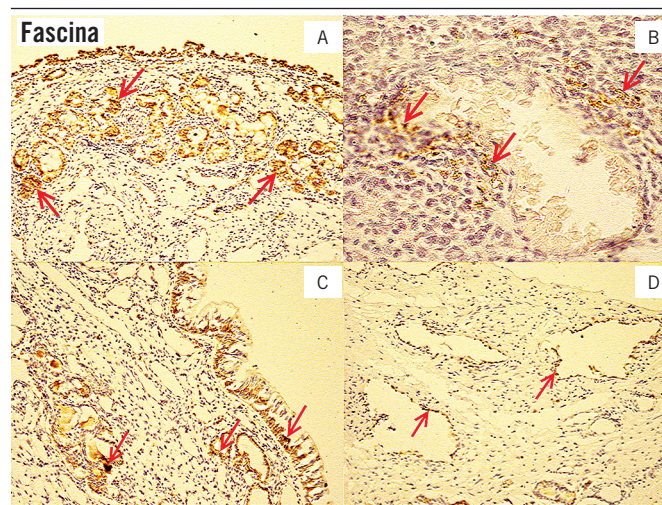


FIGURA 1 – Os tecidos nasais de pacientes com RSCcPN e RSCsPN foram imunocorados com anticorpos fascina

A) tecido nasal de um paciente com RSCsPN. Forte expressão da fascina é observada na camada epitelial e na lâmina própria (marcado com setas vermelhas), 100×; B) tecido nasal de um indivíduo com RSCsPN. Um vaso é cercado por células fascinas positivas, marcadas com setas vermelhas. A lâmina própria é fortemente infiltrada com macrófagos e linfócitos, 400×; C) tecido pólipo de um paciente com RSCcPN. A superexpressão da fascina é revelada nas células epiteliais nasais e nas paredes vasculares da lâmina própria (marcada com setas vermelhas), 100×; D) tecido pólipo de um paciente com RSCcPN. As células positivas para fascina estão localizadas nas paredes vasculares da lâmina própria (marcadas com setas vermelhas), 400×.

RSCcPN: rinosinusite crônica com pólipos nasais; RSCsPN: rinosinusite crônica sem pólipos nasais.

DISCUSSÃO

A fascina é uma proteína 55kDa conservada, evolutivamente envolvida na formação de feixes de microfilamentos de actina⁽¹³⁻¹⁵⁾. É utilizada pelas células para a formação de pseudópodes, filópodes e axopódios para fornecer motilidade e migração celular. É amplamente superexpressa em vários tipos de tumores⁽¹⁶⁾. Nos tecidos humanos normais, a expressão da fascina é detectada nas células nervosas, nas células dendríticas e nas células endoteliais^(17, 18).

O principal interesse de nosso estudo foi comparar padrões de expressão da fascina em indivíduos saudáveis e pacientes com duas formas de rinossinite crônica: RSCsPN e RSCcPN. Observamos fraca expressão de fascina citosólica em células epiteliais nasais de indivíduos-controle. Esse achado é consistente com outros relatos de expressões da fascina nas vias aéreas superiores. Especialmente, Papaspyrou K *et al.* (2014)⁽¹⁹⁾ e Hashimoto Y *et al.* (2006)⁽²⁰⁾ demonstraram que a fascina não é expressa, ou é discreta e localmente expressa em células epiteliais nasais de adultos saudáveis.

Uma observação notável no presente estudo foi que a fascina é regulada positivamente no epitélio nasal em amostras de tecido de pacientes com RSCsPN e RSCcPN. Podemos presumir que essas alterações na imunomarcagem da fascina são indicativas da capacidade aumentada de migração das células epiteliais nasais que expressam fascina. Isso se torna possível pois a regulação positiva da fascina nesses epitelíocitos promove a formação de feixes de actina que contêm fascina⁽²¹⁾.

Acreditamos que a fascina pode estar envolvida no reparo de tecidos na RSC. Sabe-se que a RSC é acompanhada de destruição da mucosa. As células que expressam fascina ganham a

capacidade de se mover e, portanto, de fechar lacunas na camada epitelial. Além disso, a quase ausência de expressão da fascina nas células epiteliais nasais em proliferação ativa encontrada neste estudo pode ser devida à imaturidade e seus baixos índices de diferenciação. Além disso, foi relatado que a regulação positiva da fascina está associada à transição epitélio-mesenquimal (EMT), caracterizada pela capacidade das células epiteliais de obter características das células mesenquimais (perda de interação célula-célula, aquisição de capacidade migratória etc.)^(22, 23). Mao X *et al.* (2016)⁽²²⁾ também demonstraram que a expressão da fascina está positivamente correlacionada com a expressão da vimentina. Esta última é um biomarcador EMT bem estabelecido e caracterizado, expresso exclusivamente em células de origem mesenquimal, diferentemente das células epiteliais⁽²⁴⁾. Verificamos que a RSCcPN estava associada à superexpressão da vimentina na camada epitelial nasal⁽²⁵⁾. Além disso, nossos achados recentes sugerem que a RSCsPN também é acompanhada pela regulação positiva da vimentina nas células epiteliais nasais, no entanto, em menor grau em comparação com a RSCcPN^(25, 26). Assim, nossos dados atuais podem corroborar a ativação da EMT no epitélio nasal de pacientes com rinossinite crônica.

A fascina na RSC pode ser um alvo potencial para intervenções terapêuticas que afetam o reparo tecidual e promovem a resolução do processo inflamatório. No entanto, mais estudos são necessários para avaliar as possíveis vantagens e desvantagens de intervenções que afetam a fascina, uma vez que podem piorar o processo de cicatrização de lesões mucosas na inflamação.

CONFLITO DE INTERESSES

Os autores declaram não haver conflito de interesses.

REFERÊNCIAS

- Lam K, Schleimer R, Kern RC. The etiology and pathogenesis of chronic rhinosinusitis: a review of current hypotheses. *Curr Allergy and Asthma Rep.* 2015; 15(7): 41.
- Hoffmans R, Wagemakers A, van Druenen C, Hellings P, Fokkens W. Acute and chronic rhinosinusitis and allergic rhinitis in relation to comorbidity, ethnicity and environment. *PLoS One.* 2018; 13(2): e0192330.
- Stevens WW, Schleimer RP, Kern RC. Chronic rhinosinusitis with nasal polyps. *J Allergy Clin Immunol Pract.* 2016; 4(4): 565-72.
- DeConde AS, Soler ZM. Chronic rhinosinusitis: epidemiology and burden of disease. *Am J Rhinol Allergy.* 2016; 30(2): 134-9.
- Rudmik L. Economics of chronic rhinosinusitis. *Curr Allergy Asthma Rep.* 2017; 17(4): 20.
- Kim JY, Kim DK, Yu MS, Cha MJ, Yu SL, Kang J. Role of epigenetics in the pathogenesis of chronic rhinosinusitis with nasal polyps. *Mol Med Rep.* 2018; 17(1): 1219-27.
- Mahdavinia M, Keshavarzian A, Tobin MC, Landay A, Schleimer RP. A comprehensive review of the nasal microbiome in chronic rhinosinusitis (CRS). *Clin Exp Allergy.* 2016; 46(1): 21-41.
- Hulse KE, Stevens WW, Tan BK, Schleimer RP. Pathogenesis of nasal polyposis. *Clin Exp Allergy.* 2015; 45(2): 328-46.
- Gudis D, Zhao K, Cohen NA. Acquired cilia dysfunction in chronic rhinosinusitis. *Am J Rhinol Allergy.* 2012; 26(1): 1-6.
- Piromchai P, Kasemsiri P, Laohasiriwong S, Thanaviratnanich S. Chronic rhinosinusitis and emerging treatment options. *Int J General Med.* 2013; 6: 453-64.

11. Tan BK, Schleimer RP, Kern RC. Perspectives on the etiology of chronic rhinosinusitis. *Curr Opin Otolaryngol Head Neck Surg.* 2010; 18(1): 21-6.
12. Fokkens WJ, Lund VJ, Mullol J, et al. EPOS 2012: European position paper on rhinosinusitis and nasal polyps 2012. A summary for otorhinolaryngologists. *Rhinology.* 2012; 50(1): 1-12.
13. Adams JC. Fascin-1 as a biomarker and prospective therapeutic target in colorectal cancer. *Expert Rev Mol Diagn.* 2015; 15(1): 41-8.
14. Qualtrough D, Smallwood K, Littlejohns D, Pignatelli M. The actin-bundling protein fascin is overexpressed in inflammatory bowel disease and may be important in tissue repair. *BMC Gastroenterol.* 2011; 11: 14.
15. Machesky LM, Li A. Fascin: invasive filopodia promoting metastasis. *Commun Integr Biol.* 2010; 3(3): 263-70.
16. Villari G, Jayo A, Zanet J, et al. A direct interaction between fascin and microtubules contributes to adhesion dynamics and cell migration. *J Cell Sci.* 2015; 128(24): 4601-14.
17. Min KW, Chae SW, Kim DH, et al. Fascin expression predicts an aggressive clinical course in patients with advanced breast cancer. *Oncol Lett.* 2015; 10(1): 121-30.
18. Zhang F-R, Tao L-H, Shen Z-Y, Lv Z, Xu L-Y, Li E-M. Fascin expression in human embryonic, fetal, and normal adult tissue. *J Histochem Cytochem.* 2008; 56(2): 193-9.
19. Papaspyrou K, Brochhausen C, Schmidtman I, et al. Fascin upregulation in primary head and neck squamous cell carcinoma is associated with lymphatic metastasis. *Oncol Lett.* 2014; 7(6): 2041-6.
20. Hashimoto Y, Skacel M, Lavery IC, Mukherjee AL, Casey G, Adams JC. Prognostic significance of fascin expression in advanced colorectal cancer: an immunohistochemical study of colorectal adenomas and adenocarcinomas. *BMC Cancer.* 2006; 6: 241.
21. Yamashiro S, Yamakita Y, Ono S, Matsumura F. Fascin, an actin-bundling protein, induces membrane protrusions and increases cell motility of epithelial cells. *Mol Biol Cell.* 1998; 9(5): 993-1006.
22. Mao X, Duan X, Jiang B. Fascin induces epithelial-mesenchymal transition of cholangiocarcinoma cells by regulating Wnt/ β -catenin signaling. *Med Sci Monit.* 2016; 22: 3479-85.
23. Morris HT, Machesky LM. Actin cytoskeletal control during epithelial to mesenchymal transition: focus on the pancreas and intestinal tract. *Br J Cancer.* 2015; 112(4): 613-20.
24. Mao X, Chen D, Wu J, et al. Differential expression of fascin, E-cadherin and vimentin: proteins associated with survival of cholangiocarcinoma patients. *Am J Med Sci.* 2013; 346(4): 261-8.
25. Onishchenko AI, Lupyr AV, Tkachenko AS, Gorbach TV, Nakonechna OA, Gubina-Vakulyck GI. Epithelial-to-mesenchymal transition and some parameters of extracellular matrix remodeling in chronic rhinosinusitis with nasal polyps. *HVM Bioflux.* 2018; 10(3): 128-32.
26. Onishchenko AI, Tkachenko AS, Kalashnyk IM, et al. Vimentin expression in nasal mucosa of patients with exacerbated chronic rhinosinusitis without nasal polyps. *Acta Medica Bulgarica.* 2019; 46(1): 39-42.

AUTOR CORRESPONDENTE

Anton S. Tkachenko  0000-0002-1029-1636
e-mail: antontkachenko555@gmail.com



This is an open-access article distributed under the terms of the Creative Commons Attribution License.