

ERRATA

No volume 44, n. 4, páginas 283 a 286, do mês de agosto de 2008, do *Jornal Brasileiro de Patologia e Medicina Laboratorial*, o artigo intitulado "Doença de Rosai-Dorfman recorrente das partes moles", de autoria dos Drs. Alex Guedes, Bruno Barreto, Lara Grimaldi Soares Barreto, Iguaracyra B. O. Araújo, Daniel A. Athanazio e Paulo R. F. Athanazio, foi publicado sem a figura de número 4 citada no texto. Em nome da informação científica correta e completa, reproduzimos ao lado a citada figura. Na edição *on-line* da mesma publicação, a versão corrigida já está disponível.

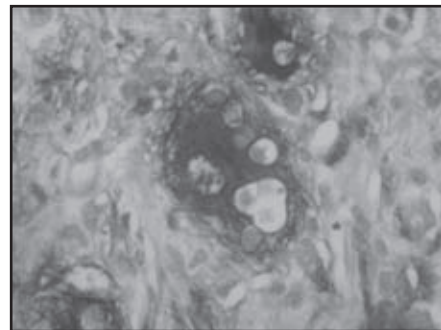


Figure 4 – S-100 expression in a large histiocyte with emperipolesis (anti-S100 antibody, DAKO, streptavidin-peroxidase conjugate, 1,000x magnification)