

Doença de Rosai-Dorfman cutânea: relato de caso e revisão de literatura

Primeira submissão em 26/03/10
Última submissão em 16/11/10
Aceito para publicação em 17/11/10
Publicado em 20/02/11

Cutaneous Rosai-Dorfman disease: case report and review of literature

Emerson Henrique Padoveze¹; Marcia Lanzoni Alvarenga²; Roberto Falzoni³; Fatima Maria de Oliveira Rabay⁴

unitermos	resumo
<p>Histiocitose</p> <p>Doença de Rosai-Dorfman cutânea</p> <p>Emperipoese</p>	<p>Relata-se o caso de uma paciente com doença de Rosai-Dorfman cutânea que apresentava na região glútea direita uma placa eritemato-acastanhada infiltrada com áreas amareladas e pápulas eritemato-acastanhadas perilesionais. O exame anatomopatológico revelou infiltrado inflamatório predominantemente de linfócitos e histiócitos de citoplasma amplo, claro e contendo células inflamatórias íntegras (emperipoese). Nenhuma outra alteração ao exame físico e laboratorial foi encontrada. A doença de Rosai-Dorfman é uma forma rara de proliferação histiocitária e o acometimento estritamente cutâneo é ainda mais raro. Sua etiologia é desconhecida e a correlação clinicopatológica permitiu o diagnóstico dessa enfermidade.</p>

abstract	key words
<p><i>We report a patient with cutaneous Rosai-Dorfman disease that presented on the right buttock, a red brown plaque with yellowish areas and red-brown satellite papulas. The histopathologic exam revealed inflammatory infiltrate predominantly of lymphocytes and histiocytes with wide and clear cytoplasm containing intact inflammatory cells (emperipolesis). Any other alteration in the physical exam and laboratorial was not found. The Rosai-Dorfman disease is a rare form of histiocytic proliferation and the strictly cutaneous form is still rarer. The aetiology is unknown and the clinical and histologic correlation enables the correct diagnosis.</i></p>	<p><i>Histiocytosis</i></p> <p><i>Cutaneous Rosai-Dorfman disease</i></p> <p><i>Emperipolesis</i></p>

1. Médico; estagiário do Serviço de Dermatologia da Universidade de Taubaté (UNITAU).
2. Médica patologista do Serviço de Dermatologia do Hospital Universitário de Taubaté.
3. Médico; diretor de Serviço da Divisão de Anatomia Patológica do Hospital das Clínicas da Faculdade de Medicina da Universidade de São Paulo (HC-FMUSP).
4. Médica; professora assistente do Serviço de Dermatologia da UNITAU.

Introdução

A histiocitose sinusal com linfadenopatia maciça foi descrita primeiramente na França na década de 1950⁽¹⁰⁾, entretanto ficou mundialmente conhecida no ano de 1969, quando Rosai e Dorfman publicaram, em língua inglesa, quatro casos de linfadenopatia cervical importante. Em 1972, esses mesmos autores confirmaram as características clínicas e histopatológicas e publicaram 30 casos da doença, tornando-a conhecida como doença de Rosai-Dorfman⁽¹⁰⁾.

A doença de Rosai-Dorfman é uma forma rara de proliferação histiocitária, cuja etiologia é desconhecida. A natureza policlonal do infiltrado faz alguns autores a considerarem um processo reacional e não neoplásico⁽¹⁾. Hipóteses etiológicas incluem alterações da resposta imune e infecções por agentes como vírus varicela-zóster, herpesvírus, vírus Epstein-Barr, citomegalovírus, *Brucella* e *Klebsiella*⁽²¹⁾. Foram encontradas células positivas para parvovírus B19, por imuno-histoquímica⁽²⁵⁾.

Classicamente a doença de Rosai-Dorfman se manifesta com linfadenopatia cervical indolor, febre, aumento da velocidade de hemossedimentação (VHS), leucocitose com neutrofilia e hipergamaglobulinemia policlonal⁽²³⁾. A linfadenomegalia dolorosa é o sintoma mais frequente e o acometimento dos linfonodos cervicais ocorre em mais de 90% dos casos⁽¹⁴⁾. Acomete predominantemente crianças e adultos jovens⁽⁴⁾, com idade média de 19,7 anos⁽²¹⁾. O envolvimento extranodal está presente em aproximadamente 43% dos casos, sozinho ou em associação com linfadenopatia⁽⁹⁾. Existem múltiplos sítios de acometimento extranodal (fígado, baço, ossos e pele)⁽⁸⁾, entretanto virtualmente qualquer órgão pode ser acometido pela doença. A pele e os seios paranasais são os locais mais comumente acometidos⁽⁵⁾.

Entretanto, mesmo que a pele seja um dos locais mais comuns de acometimento extranodal, o acometimento cutâneo é raro, ocorrendo em cerca de 10% dos doentes⁽²³⁾. Excepcionalmente, pode ocorrer o acometimento exclusivo da pele. Quando a doença adquire essa particularidade (3% dos casos)⁽¹⁶⁾, alguns autores a denominam de doença de Rosai-Dorfman cutânea⁽²⁾.

A doença de Rosai-Dorfman cutânea acomete mulheres e homens em uma proporção de 2:1, com maior incidência aos 40 anos de idade^(2, 10). Existe uma pequena predileção pela população asiática, no entanto também acomete brancos e negros^(10, 11, 15). Clinicamente apresenta-se como lesões papulonodulares, placas induradas e tumorações de coloração amarelada, cuja

localização pode ser qualquer parte do tegumento, predominantemente no tronco e nas extremidades^(2, 7, 10, 15). Uma característica que sugere o diagnóstico são pápulas satélites perilesionais⁽¹⁷⁾.

O acometimento linfonodal na doença de Rosai-Dorfman cutânea é inexistente⁽²²⁾, entretanto alguns exames laboratoriais podem estar alterados, como hematimetria baixa, elevação da VHS e hipergamaglobulinemia policlonal^(3, 10). Na maioria dos casos, o paciente está assintomático e refere crescimento lento e progressivo da lesão cutânea⁽¹⁰⁾.

Relato do caso

Paciente feminina de 56 anos de idade deu entrada no ambulatório do Serviço de Dermatologia de Taubaté com queixa de caroço no glúteo há um ano. Ao exame dermatológico apresentava na região glútea direita placa eritemato-acastanhada infiltrada com áreas amareladas, medindo cerca de 4 cm no maior diâmetro e pápulas eritemato-acastanhadas perilesionais (**Figura 1**).

O exame físico geral não evidenciou aumento linfonodal. A paciente referia aumento progressivo da lesão e realização prévia de uma biópsia excisional com recidiva do quadro há oito meses. Negava prurido e sangramento local. Foram solicitados exames gerais como hemograma e função hepática e renal; todos normais. Os exames ultrassonográfico abdominal e transretal também não evidenciaram anormalidades. Foi realizada nova biópsia da lesão, cujo estudo histopatológico revelou pele e hipoderme com infiltrado difuso ocupando derme e hipoderme, composto por linfócitos, plasmócitos, neutrófilos, histiócitos e áreas mais

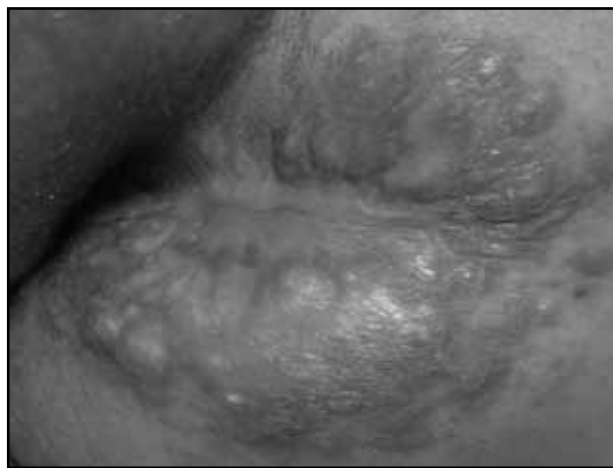

Figura 1 – Pele da região glútea direita: placa eritemato-acastanhada infiltrada com nódulos amarelados e pápulas eritemato-acastanhadas perilesionais. Nota-se cicatriz de biópsia prévia no centro da lesão

pálidas, representadas por histiócitos com citoplasma amplo e claro, contendo células inflamatórias linfomononucleares e polimorfonucleares íntegras – emperipolese (**Figuras 2, 3, 4 e 5**). O estudo imuno-histoquímico da lesão mostrou positividade para CD68 e S100 nos histiócitos (**Figura 6**) e CD3 e CD20 em numerosos linfócitos. As reações foram negativas para CD1a, antibacilo Calmette-Guérin (anti-BCG) e citoqueratina AE1/AE3. A reação para antígeno Ki67 mostrou baixo índice de proliferação celular.

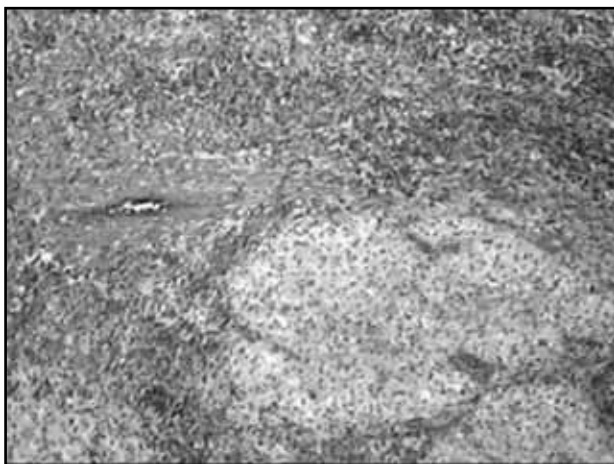


Figura 2 – Hematoxilina e eosina 40x: pele que exhibe na derme infiltrado inflamatório difuso, com áreas mais pálidas

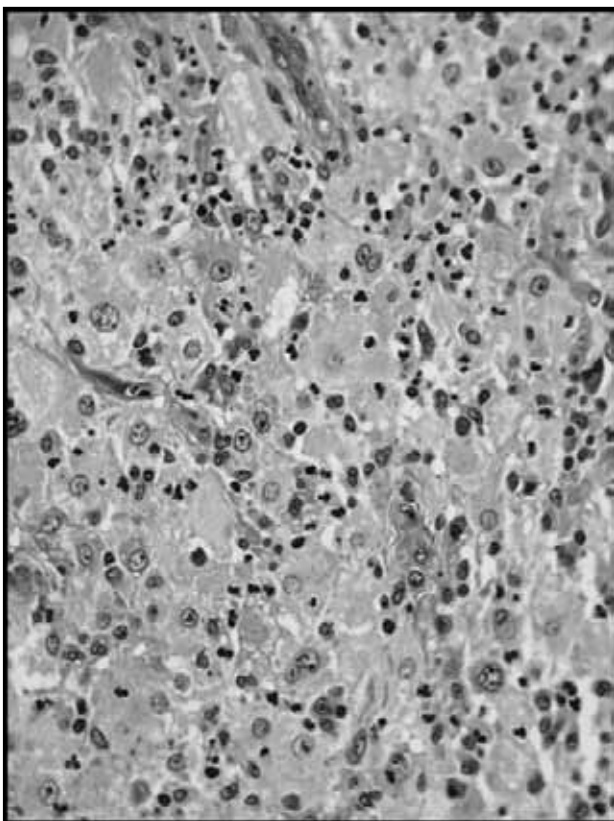


Figura 3 – Hematoxilina e eosina 200x: esses histiócitos contêm no citoplasma células inflamatórias íntegras (emperipolesis)

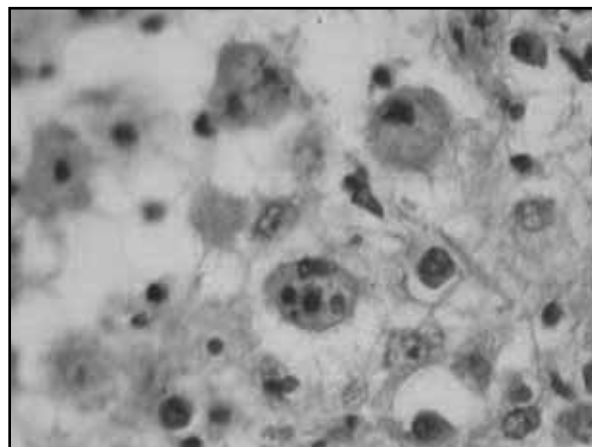


Figura 4 – Hematoxilina e eosina 400x: emperipolesis (células inflamatórias íntegras no citoplasma de histiócitos)

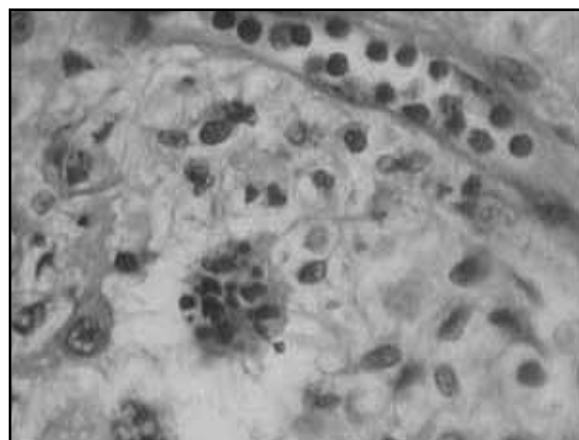


Figura 5 – Hematoxilina e eosina 400x: no centro da figura nota-se histiócito com células inflamatórias íntegras no citoplasma (emperipolesis)

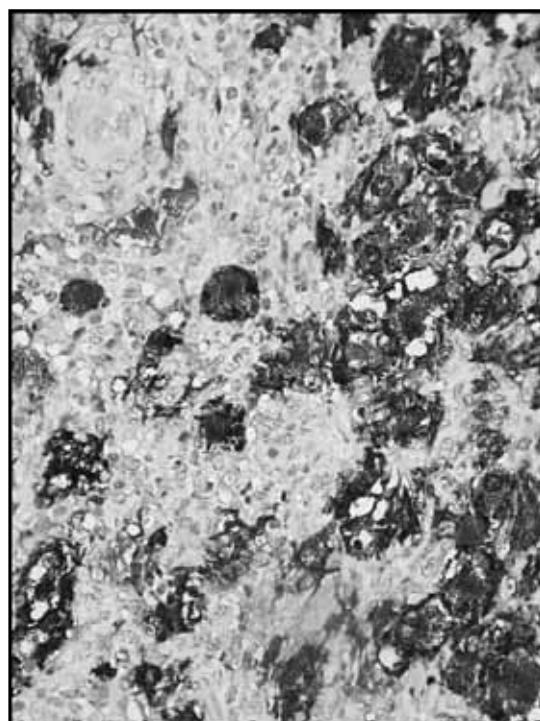


Figura 6 – Marcação imuno-histoquímica para proteína S100 (200x)

Discussão

A doença de Rosai-Dorfman cutânea é uma entidade extremamente rara, existindo, até o início da presente década, cerca de 100 casos relatados na literatura mundial⁽²⁵⁾. Nesses casos, os sintomas sistêmicos, como mal-estar, febre e alterações hematológicas e imunológicas, são extremamente raros^(11, 24).

O diagnóstico da doença de Rosai-Dorfman é difícil quando o quadro cutâneo ocorre de maneira isolada. Mimetiza outras doenças dermatológicas como xantogranuloma juvenil, reticulohistiocitoma, fibrohistiocitoma, xantomas e outras desordens linfoproliferativas e infecciosas⁽⁴⁾. Para sua conclusão diagnóstica, é imprescindível o achado histopatológico de infiltrado inflamatório misto com histiócitos de citoplasma amplo, claro e contendo células inflamatórias íntegras (emperipolese)⁽⁶⁾.

Em nosso caso, a apresentação clínica, bem como a faixa etária e a discreta predominância pelo sexo feminino^(2, 10), foi condizente com as descrições mais comuns relatadas na literatura⁽¹⁷⁾.

Não existe protocolo ideal para o tratamento da histiocitose sinusal com linfadenopatia maciça por se tratar de

uma doença incomum e autolimitada. Muitas vezes não é necessário nenhum tratamento. A terapêutica é necessária nos casos em que o aumento linfonodal induza importantes sintomas como obstrução de via respiratória ou compressão de órgãos vitais^(14, 19). Nos pacientes com febre elevada isoladamente, a terapia com corticosteroides pode ser indicada^(14, 18). Pulsoni *et al.*, em 2002, revisaram 80 casos publicados entre 1969 e 2000 e observaram que em 50% dos casos não houve necessidade de tratamento; destes, 82% apresentaram remissão completa da doença⁽²¹⁾. Entretanto, enquanto o envolvimento linfonodal usualmente apresenta regressão espontânea, a doença de Rosai-Dorfman extranodal de partes moles é associada a crescimento indolente e recorrências ao longo de décadas^(12, 14).

Com relação à doença de Rosai-Dorfman cutânea, o prognóstico é bom e esta tende a se resolver espontaneamente ao longo de meses a anos. Excisões cirúrgicas podem ser indicadas por motivos cosméticos e alívio dos sintomas^(13, 17, 20), principalmente nas lesões isoladas. Outras opções terapêuticas incluem radioterapia, talidomida⁽²⁰⁾, crioterapia e isotretinoína⁽¹⁵⁾. O seguimento do paciente com doença restrita à pele é longo, visando detectar possíveis disseminação e recidiva local da doença⁽²⁾.

Referências

1. BLANCO, I. R.; PEÑARANDA, J. M. S.; TORIBIO, J. Atypical presentation and dermoscopic evaluation of cutaneous Rosai-Dorfman disease. *Acta Derm Venereol*, v. 89, p. 430-1, 2009.
2. BRENN, T. *et al.* Cutaneous Rosai-Dorfman disease is a distinct clinical entity. *Am J Dermatopathol*, v. 24, p. 385-91, 2002.
3. CHAPPELL, J. A. *et al.* Cutaneous Rosai-Dorfman disease and morphea: coincidence or association? *Am J Dermatopathol*, v. 31, n. 5, p. 487-9, 2009.
4. CHENG, S. P.; JENG, K. S.; LIU, C. L. Subcutaneous Rosai-Dorfman disease: is surgical excision justified? *J Eur Acad Dermatol Venereol*, v. 19, n. 6, p. 747-50, 2005.
5. COSTA, A. L. P. *et al.* Soft tissue Rosai-Dorfman disease of the posterior mediastinum. *J Bras Pneumol*, v. 35, n. 7, p. 717-20, 2009.
6. ELDER, D. E. *et al.* *Lever's histopathology of the skin*. 10th edition. Philadelphia: Lippincott Williams & Wilkins, 2005. cap. 26, p. 678-9.
7. FIALLO, B. *et al.* Solitary nodule of the penis as unique manifestation of Rosai-Dorfman disease. *J Cutan Pathol*, v. 36, n. 11, p. 1221-3, 2009.
8. FOUCAR, E.; ROSAI, J.; DORFMAN, R. F. Histiocytic disorders. *Med Pediatr Oncol*, v. 29, p. 157-66, 1997.
9. FOUCAR, E.; ROSAI, J.; DORFMAN, R. F. Sinus histiocytosis with massive lymphadenopathy (Rosai-Dorfman disease): review of the entity. *Semin Diagn Pathol*, v. 7, p. 19-73. 1990.
10. FRATENR, J. L. *et al.* Cutaneous Rosai-Dorfman disease: comprehensive review of cases reported in the medical literature since 1990 and presentation of an illustrative case. *J Cutan Med Surg*, v. 10, n. 6, p. 281-90, 2006.
11. GEBHARDT, C. *et al.* A case of cutaneous Rosai-Dorfman disease refractory to imatinib therapy. *Arch Dermatol*, v. 145, n. 5, p. 571-4, 2009.
12. GUEDES, A. *et al.* Recurring soft tissue Rosai-Dorfman disease. *J Bras Patol Med Lab*, v. 44, n. 4, p. 283-6, 2008.
13. JAT, K. R. *et al.* Cutaneous Rosai-Dorfman disease: presenting as massive bilateral eyelid swelling. *Pediatr Dermatol*, v. 26, n. 5, p. 633-5, 2009.
14. JINYUNG, J. Y. S. *et al.* Sinus histiocytosis with massive lymphadenopathy: a case report with pleural effusion and cervical lymphadenopathy. *J Korean Med Sci*, v. 24, p. 760-2, 2009.
15. KONG, Y. Y. *et al.* Cutaneous Rosai-Dorfman disease: a clinical and histopathologic study of 25 cases in China. *Am J Surg Pathol*, v. 31, n. 3, p. 341-50, 2007.

16. LANDIM, F. M. *et al.* Doença de Rosai-Dorfman cutânea. *An Bras Dermatol*, v. 84, n. 3, p. 275-8, 2009.
17. LU, C. I. *et al.* Clinical and histopathologic spectrum of cutaneous Rosai-Dorfman disease in Taiwan. *J Am Acad Dermatol*, v. 51, n. 6, p. 931-9, 2004.
18. OKA, M. *et al.* Successful treatment of Rosai-Dorfman disease with low-dose oral corticosteroid. *J Dermatol*, v. 36, n. 4, p. 239-42, 2009.
19. PINTO, D. C. G. *et al.* Doença de Rosai-Dorfman como diagnóstico diferencial de linfadenopatia cervical. *Rev Bras Otorrinolaringol*, v. 74, n. 4, p. 632-5, 2008.
20. PITAMBER, H. V.; GRAYSON, W. Five cases of cutaneous Rosai-Dorfman disease. *Clin Exp Dermatol*, v. 28, n. 1, p. 17-21, 2003.
21. PULSONI, A. *et al.* Treatment of sinus histiocytosis whit massive lymphadenopathy (Rosai-Dorfman disease): report of a case and literature review. *Am J Hematol*, v. 69, p. 61-71, 2002.
22. ROBB, C. *et al.* Purely cutaneous Rosai-Dorfman disease. *Int J Dermatol*, v. 48, n. 4, p. 439-40, 2009.
23. SAMPAIO, S. A. P.; RIVITTI, E. A. *Dermatologia*. 3. ed. São Paulo: Artes Médicas, 2007.
24. WANG, K. H. *et al.* Cutaneous Rosai-Dorfman disease: clinicopathological profiles, spectrum and evolution of 21 lesions in six patients. *Br J Dermatol*, v. 154, p. 277-86, 2006.
25. WEEDON, D. *Weedons skin pathology*. 3rd edition. Philadelphia: Churchill Livingstone, 2010. p. 959-60.

Endereço para correspondência

Emerson Henrique Padoveze
Rua João Lino, 865 – Centro
Santa Bárbara D'Oeste-SP
CEP: 13450-033