

# Cisto da glândula de Brunner: diagnóstico diferencial raro de sintomas dispépticos

## *Brunner's gland cyst: rare differential diagnosis of dyspeptic symptoms*

Flávio H. Ivano<sup>1-3</sup>; Victor K. Ivano<sup>2-3</sup>; Larissa Miyashiro<sup>2-3</sup>; Danielle G. Sakamoto<sup>4</sup>; Ana C. L. Sobral<sup>5</sup>

1. Hospital Sugisawa, Curitiba, Paraná, Brasil. 2. Pontifícia Universidade Católica do Paraná (PUCPR), Curitiba, Paraná, Brasil.  
3. Santa Casa de Misericórdia de Curitiba, Curitiba, Paraná, Brasil. 4. Laboratório de Patologia Byori, Curitiba, Paraná, Brasil.  
5. Faculdade Evangélica Mackenzie do Paraná, Curitiba, Paraná, Brasil.

### RESUMO

Paciente do sexo feminino, 60 anos, com queixas dispépticas. A endoscopia digestiva revelou lesão subepitelial localizada na segunda porção do duodeno com aspecto cístico (sinal da tenda positivo), de 8 mm no seu maior diâmetro. Biópsia da lesão foi realizada. A análise histopatológica mostrou dilatação dos ductos lobulares das glândulas de Brunner, acompanhada por elementos estromais dispersos, caracterizando um cisto da glândula de Brunner. É um diagnóstico diferencial de sangramento intestinal, dispepsia, doença do refluxo gastroesofágico (DRGE), má absorção e anemia. A nomenclatura é importante tanto para a pesquisa de artigos específicos de cada lesão cística no duodeno quanto para melhor caracterização dessas lesões, uma vez que algumas podem apresentar potencial maligno.

**Unitermos:** duodenopatias; duodeno; glândula de Brunner.

### ABSTRACT

*A 60-year-old woman was under investigation of dyspeptic symptoms. The upper gastrointestinal endoscopy showed a cystic subepithelial lesion in the second portion of the duodenum, measuring 8 mm in its longest diameter. The biopsy showed dilated Brunner's gland lobular ducts with scattered stromal elements, what characterized a Brunner's gland cyst. Brunner's gland cyst should be included in the differential diagnosis of gastrointestinal bleeding, dyspepsia, gastroesophageal reflux disease (GERD), malabsorption syndrome, anemia, among others. The correct nomenclature is important to facilitate research for articles specifically related to each duodenal cystic lesions and better understanding of these diseases, as some may have malignant potential.*

**Key words:** duodenal diseases; duodenum; Brunner glands.

### RESUMEN

*Paciente femenina, de 60 años de edad, tenía quejas dispépticas. La endoscopia digestiva reveló lesión subepitelial ubicada en la segunda porción del duodeno con aspecto quístico (signo de la tienda de campaña), de 8 mm en su mayor diámetro. Se realizó biopsia de la lesión. El análisis histopatológico mostró dilatación de los ductos lobulares de las glándulas de Brunner, acompañada por elementos estromales dispersos, identificando un quiste de las glándulas duodenales. Es un diagnóstico diferencial de sangrado intestinal, dispepsia, enfermedad por reflujo gastroesofágico (ERGE), malabsorción y anemia. La nomenclatura es importante tanto para buscar artículos específicos de cada lesión quística en el duodeno como para mejor caracterizar esas lesiones, puesto que algunas pueden tener potencial maligno.*

**Palabras clave:** enfermedades duodenales; duodeno; glándulas duodenales.

## INTRODUÇÃO

As glândulas de Brunner estão localizadas principalmente no duodeno proximal e são especializadas em produzir mucina na mucosa e na submucosa, criando proteção contra o ácido gástrico e de enzimas pancreáticas. Raramente se encontram no piloro e/ou no jejuno. À microscopia óptica, as células das glândulas de Brunner são eosinofílicas, com o núcleo localizado na porção basal<sup>(1,2)</sup>.

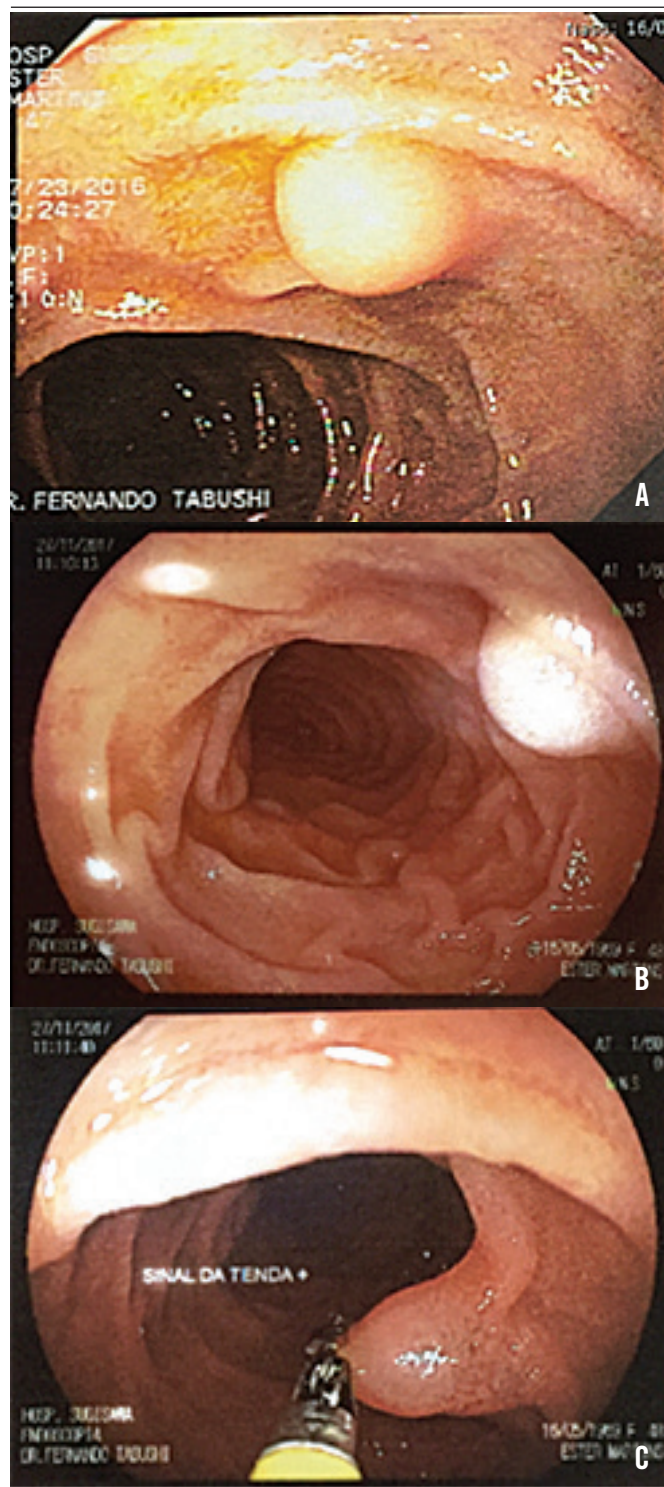
O cisto de glândulas de Brunner (CGB) pode ser definido como uma dilatação do ducto principal de uma glândula de Brunner. Sua patogênese ainda é desconhecida; a hipótese mais aceita, contudo, é a obstrução do ducto principal, que evita a drenagem para as criptas de Lieberkühn. O cisto em geral é descoberto acidentalmente em uma endoscopia digestiva alta (EDA) como uma lesão submucosa que se rompe durante a biópsia<sup>(3,4)</sup>.

## RELATO DO CASO

Uma mulher de 60 anos, fumante, com fibromialgia e ansiedade sob tratamento, em dezembro de 2016 apresentou queixas dispépticas e sintomas sugestivos de doença do refluxo gastroesofágico (DRGE), em presença de exame físico normal. Laudo da EDA: “gastrite antral e lesão subepitelial na segunda porção do duodeno. Lesão elevada e arredondada, coberta por mucosa normal, textura suave quando comprimida, de 8 mm de diâmetro”. A paciente foi encaminhada para a gastroenterologia.

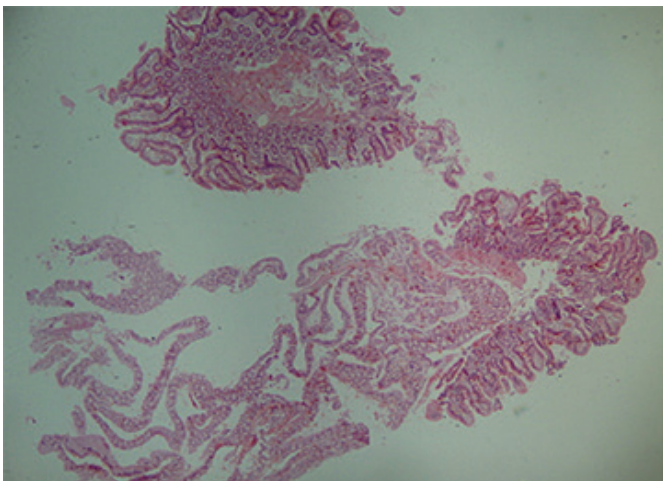
Em uma consulta de rotina, em novembro de 2017, as queixas dispépticas persistiam, apesar do exame físico normal e da automedicação com pantoprazol. A paciente perdeu uma consulta, mas retornou em dezembro de 2017 com nova EDA, colonoscopia, ultrassonografia abdominal e exames laboratoriais. Os laudos foram: “colonoscopia normal com hemorroidas internas de grau II; gastrite erosiva superficial principalmente no corpo gástrico coberto com hematina. Lesão subepitelial na segunda porção do duodeno com aspecto cístico (sinal de tenda) e o mesmo diâmetro do exame anterior (**Figura 1**). Urease negativa”. Nessa consulta, ela foi medicada com esomeprazol 40 mg, recebeu orientação dietética e agendou visitas de acompanhamento com exames endoscópicos.

O estudo histopatológico (**Figuras 2 e 3**) mostrou: dilatação dos dutos lobulares das glândulas de Brunner com esparsos componentes estromais. Superfície do duodeno com aspecto habitual.

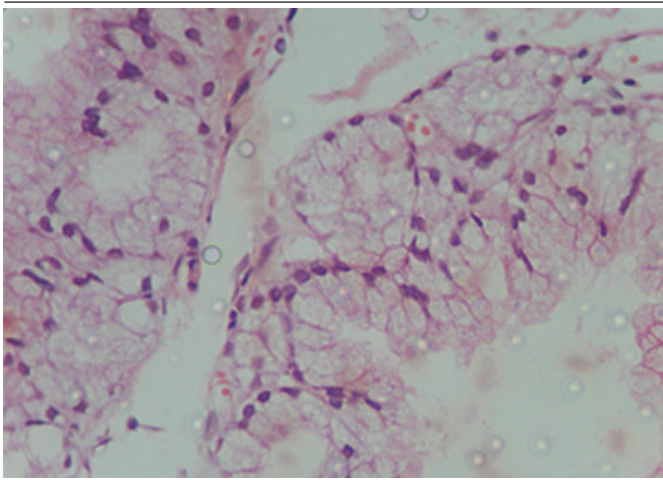


**FIGURA 1** – A) cisto duodenal em 2016; B) cisto duodenal em 2017; C) cisto duodenal em 2017

Realizamos diferentes buscas na US National Library of Medicine (PubMed) e na Literatura Latino-Americana e do Caribe em Ciências da Saúde (LILACS) usando termos relacionados a *Brunner*, *glândula de Brunner*, *cisto da glândula de*



**FIGURA 2** – Dilatação dos ductos lobulares das glândulas de Brunner, acompanhada de elementos estromais dispersos. Superfície epitelial duodenal com aspecto habitual (HE, 40×)  
HE: hematoxilina e eosina.



**FIGURA 3** – Glândulas de Brunner císticas revestidas por epitélio colunar mucossecrator sem atípias (HE, 400×)  
HE: hematoxilina e eosina.

*Brunner*. Os resultados foram relatos de caso e outras descrições de lesões císticas das glândulas de Brunner. Não havia relatos brasileiros de CGB. Este estudo foi conduzido de acordo com as diretrizes éticas para estudos clínicos do Ministério da Saúde. O comitê de ética local aprovou o protocolo. A paciente não foi perguntada diretamente porque toda informação foi obtida de relatórios médicos, o que protegeu o anonimato da paciente e assegurou a confidencialidade dos dados coletados.

## DISCUSSÃO

As lesões das glândulas de Brunner no duodeno, caracterizada por massas, nódulos e pólipos, são raras. As causas principais são

adenoma, hiperplasia ou hamartoma das glândulas de Brunner. Essas lesões podem ocasionalmente levar a sintomas obstrutivos e casos hemorrágicos, mas são em geral diagnosticadas durante a investigação de disfagia, odinofagia, anemia ferropriva, gastralgia, esteatorreia e sensação de queimação retroesternal<sup>(5)</sup>.

O CGB, especificamente, pode apresentar-se como uma formação séssil ou um pólipo pedunculado e, às vezes, como uma massa duodenal<sup>(6)</sup>. Eles seguem um curso benigno e podem ser tratados endoscópica ou cirurgicamente de acordo com tamanho, localização, comorbidades ou condição clínica dos pacientes.

A nomenclatura das lesões da glândula de Brunner não está bem estabelecida, devido à constante confusão entre termos: cisto da glândula de Brunner, cisto de Brunner, mucocele de uma glândula de Brunner, hamartoma cístico da glândula de Brunner, adenoma cístico<sup>(1, 5, 6)</sup>. Essa variedade de termos tem levado a erros diagnósticos e obstáculos à pesquisa, já que muitos autores consideram todos esses termos a mesma entidade. Entretanto, com a definição histológica correta, podemos observar que são diferentes lesões, cada qual com suas particularidades. Por exemplo, as lesões císticas da glândula de Brunner foram descritas pela primeira vez como benignas, mas relatos recentes mostraram que o hamartoma, especificamente, pode ter um potencial maligno. Por outro lado, o CGB não tem relatos de características desfavoráveis ou atípicas. Portanto, as aceções corretas deveriam ser: hiperplasia é definida como pequenas lesões nodulares ou polipoides múltiplas compostas de proliferação de glândulas de Brunner separadas por septos fibrosos<sup>(1)</sup>. O hamartoma é uma massa solitária feita de uma mistura de ácinos, dutos, músculo liso, tecido adiposo, tecido linfóide, epitélio respiratório e ocasionalmente ácinos e dutos pancreáticos heterotrópicos<sup>(1, 6)</sup>. O adenoma é um termo agora em desuso, pois não houve relatos de atípicas e é histologicamente similar ao hamartoma. O CGB é definido como uma dilatação cística do ducto principal de uma glândula de Brunner<sup>(1)</sup>. Uma leve dilatação pode estar presente em outras lesões císticas, mas os achados mais característicos de hamartoma, adenoma ou hiperplasia são ácinos lobulares hiperplásicos sem dilatação cística.

A maior parte dos artigos contém relatos de caso de poucos pacientes. O maior estudo sobre CGB tem 25 pacientes da Universidade de Queensland, Brisbane, Austrália. Este relato mostra uma idade mediana de 67,5 anos e uma relação entre sexos relativamente equilibrada (56% homens). Os diagnósticos foram feitos em três pacientes durante a ADE devido a epigastralgia, dois pacientes em acompanhamento de esôfago de Barret, três com queixas de refluxo, três investigações de anemia, dois pacientes com espessamento duodenal à tomografia computadorizada (TC) e dois pacientes em acompanhamento de adenoma. As lesões

variaram de 1 mm a 10 mm (média 4,2 mm); 18 lesões foram uniloculares, mas todas cercadas de glândulas de Brunner nativas. Os autores informam que o cisto é um achado acidental e não requer acompanhamento com biópsia ou qualquer investigação adicional, mesmo se não for completamente removido. Além do mais, Brown e Miller (2017)<sup>(2)</sup> acreditam que o cisto possa ser subdiagnosticado, porque quase 28% dos 25 casos foram demonstrados em níveis mais profundos do que o do corte

rotineiro. Outra explicação poderia ser o colapso do cisto durante a biópsia.

Este relato de caso corrobora a inclusão do CGB em diagnóstico diferencial por gastroenterologistas, endoscopistas e patologistas. Além disso, enfatizamos o uso da nomenclatura correta para facilitar pesquisas futuras de cada lesão cística e sua melhor caracterização, visto que algumas podem apresentar potencial maligno.

## REFERÊNCIAS

---

1. Patel ND, Levy AD, Mehrotra AK, Sobin LH. Brunner's gland hyperplasia and hamartoma: imaging features with clinicopathologic correlation. *AJR Am J Roentgenol.* 2006; 715-22. PubMed PMID: 16928936.
2. Brown IS, Miller GC. Brunner's gland cyst: a clinicopathological study of 25 cases highlighting an underappreciated lesion. *Pathology.* 2017; 1-3. PubMed PMID: 28663083.
3. Galiatsatos P. Clinical challenges and images in GI: a case of mistaken lipoma. *YGAST.* Elsevier Inc.; 2011; 141(4): 1159, 1160, 1533.
4. Hatley W. Case reports. Cyst of Brunner's glands. 1968; *Br J Radiol.* 41(485): 384-5. PubMed PMID: 5648003.
5. Powers M, Sayuk GS, Wang HL. Case report Brunner gland cyst: report of three cases. *Int J Clin Exp Pathol.* 2008; 536-8. PubMed PMID: 18787635.
6. Varnholt H, Gang DL, Desilets DJ, Pantanowitz L. Brunner gland cyst. *Int J Surg Pathol.* 2007; 64-5. PubMed PMID: 17172500.

## AUTOR CORRESPONDENTE

---

Flávio Heuta Ivano  0000-0002-6006-2380  
e-mail: flavio.ivano@yahoo.com.br



This is an open-access article distributed under the terms of the Creative Commons Attribution License.