

Artigo Original

Análise de 39 casos de pneumonia intersticial crônica idiopática* Analysis of 39 cases of idiopathic chronic interstitial pneumonia

ROGÉRIO RUFINO¹, LEONARDO RIZZO², CLÁUDIA HENRIQUE DA COSTA³, ROBERTO JOSÉ DE LIMA⁴, KALIL MADI⁵

RESUMO

Objetivo: Analisar de forma retrospectiva fragmentos de biópsias pulmonares que receberam o diagnóstico de pneumonia intersticial crônica idiopática, à luz da classificação da *American Thoracic Society* e *European Respiratory Society*, de 2000. **Métodos:** A partir da revisão de 252 fragmentos de biópsias pulmonares a céu aberto de pacientes com doença intersticial pulmonar, no período de 1977 a 1999, 39 casos de doença pulmonar intersticial idiopática foram selecionados e reavaliados por dois patologistas, segundo a classificação da *American Thoracic Society* e *European Respiratory Society*, de 2000. **Resultados:** Vinte e oito dos 39 diagnósticos foram mantidos (71,8%). Uma nova entidade patológica, a pneumonia intersticial não específica, foi incluída na reclassificação e houve superposição de padrões em seis casos. Mantiveram o mesmo diagnóstico 28 casos, 4 casos apresentaram associação entre fibrose pulmonar idiopática e organização pneumônica criptogênica, 1 entre organização pneumônica criptogênica e pneumonia intersticial não específica, e 1 entre pneumonia intersticial descamativa e pneumonia intersticial não específica. Todos os casos de fibrose pulmonar idiopática foram confirmados, embora 3 deles estivessem associados a organização pneumônica criptogênica. Os diagnósticos anteriores foram quase todos mantidos na revisão dos espécimes ($p > 0,05$). **Conclusão:** A classificação das doenças pulmonares intersticiais da *American Thoracic Society* e *European Respiratory Society* é uma ferramenta útil aos patologistas que lidam com biópsias pulmonares.

Descritores: Fibrose pulmonar; Doenças pulmonares intersticiais

ABSTRACT

Objective: To make a retrospective analysis of lung biopsy samples obtained from patients diagnosed with chronic idiopathic interstitial pneumonia, as defined in the American Thoracic Society/European Respiratory Society classification system made public in 2000. **Methods:** Samples from 252 open-lung biopsies of patients with interstitial lung disease, all performed between 1977 and 1999, were reviewed, and 39 cases of idiopathic interstitial lung disease were selected and re-evaluated by two pathologists in accordance with the American Thoracic Society/European Respiratory Society classification system. **Results:** Among those 39 cases, the diagnoses were maintained in 28 (71.8%). A new pathologic entity, nonspecific interstitial pneumonia, was included in the reclassification, and overlapping patterns were observed in 6 cases. Of the 28 cases in which the diagnosis of chronic idiopathic interstitial pneumonia remained unchanged, idiopathic pulmonary fibrosis was accompanied by cryptogenic organizing pneumonia in 4, cryptogenic organizing pneumonia was accompanied by nonspecific interstitial pneumonia in 1, and desquamative interstitial pneumonia was accompanied by nonspecific interstitial pneumonia in 1. All cases of idiopathic pulmonary fibrosis were confirmed, although 3 of those were found to be accompanied by cryptogenic organizing pneumonia. Virtually all prior diagnoses were maintained in the review of the biopsy samples ($p > 0,05$). **Conclusion:** The American Thoracic Society/European Respiratory Society system of classifying interstitial lung disease is a useful tool for pathologists who deal with lung biopsies.

Keywords: Pulmonary fibrosis; Lung diseases, interstitial

* Trabalho realizado na Universidade do Estado do Rio de Janeiro - UERJ - Rio de Janeiro (RJ) Brasil.

1. Pós-doutorado pelo National Heart and Lung Institute - Imperial College/Londres. Professor Adjunto de Pneumologia e Tisiologia da Faculdade de Ciências Médicas da Universidade do Estado do Rio de Janeiro - UERJ - Rio de Janeiro (RJ) Brasil.

2. Residente de Patologia do Instituto Nacional do Câncer - INCA - Rio de Janeiro (RJ) Brasil.

3. Doutoranda em Pneumologia pela Universidade Federal do Rio de Janeiro - UFRJ - Rio de Janeiro (RJ) Brasil e Professora Assistente de Pneumologia e Tisiologia da Faculdade de Ciências Médicas da Universidade do Estado do Rio de Janeiro - UERJ - Rio de Janeiro (RJ) Brasil.

4. Professor Assistente do Departamento de Patologia da Faculdade de Medicina da UFRJ - Rio de Janeiro (RJ) Brasil.

5. Professor Titular do Departamento de Patologia da Faculdade de Medicina da Universidade Federal do Rio de Janeiro - UFRJ - Rio de Janeiro (RJ) Brasil.

Endereço para correspondência: Rogério Rufino. Rua Mário Pederneiras, 10/121, Humaitá - CEP: 22041-020, Rio de Janeiro, RJ, Brasil. Tel: 55 21 2527-6871. Email: rufino@uerj.br

Recebido para publicação em 3/3/06. Aprovado, após revisão, em 5/4/06.

INTRODUÇÃO

As doenças intersticiais difusas e idiopáticas do pulmão são em grande parte processos inflamatórios crônicos que podem resultar em fibrose e deformação parenquimatosa, constituindo um grupo heterogêneo de entidades classificadas por critérios clínicos, funcionais, radiológicos e histopatológicos.⁽¹⁻²⁾ O diagnóstico histopatológico contribui, em muitos casos, de forma decisiva para a definição da doença, principalmente quando há correlação positiva com os aspectos radiológicos e com a evolução clínica. Em um número menor de casos, surgem dificuldades devidas à superposição de padrões morfológicos e à pouca representatividade do espécime em relação ao pulmão como um todo. Outro problema encontrado nas últimas décadas do século passado está no terreno conceitual, tendo sido criados numerosos rótulos diagnósticos que dificultavam a compreensão das diversas entidades mórbidas vinculadas a essa afecção especial do pulmão.⁽³⁻⁴⁾ A classificação da *American Thoracic Society* e *European Respiratory Society* (ATS/ERS), publicada no ano de 2000,⁽¹⁾ representou um consenso multidisciplinar e definiu sete tipos de pneumonias intersticiais idiopáticas. Esse consenso descreve padrões morfológicos, que não são específicos de uma única doença, como, por exemplo, o da pneumonia intersticial "usual" que é visto na fibrose pulmonar idiopática (FPI), na asbestose, na pneumopatia induzida por medicamentos e nas doenças do colágeno.

A partir desta nova classificação, aceita internacionalmente, revisamos todos os casos de doença intersticial idiopática pulmonar dos últimos 30 anos, arquivados em duas instituições, com o objetivo de enquadrar os casos antigos nos critérios da ATS/ERS.

MÉTODOS

Foi realizado um estudo microscópico retrospectivo dos fragmentos de biópsias pulmonares a céu aberto obtidos no período de 1977 a 1999, de 252 pacientes com doença intersticial provenientes dos Serviços de Patologia do Hospital Universitário Clementino Fraga Filho e da Beneficência Portuguesa do Rio de Janeiro. Os diagnósticos prévios tinham sido firmados com a utilização conjunta de critérios clínicos e radiográficos (radio-

grama ou tomografia computadorizada de alta resolução), testes de função respiratória e histopatologia. Dois grupos foram identificados e separados: os de causa conhecida (213 casos) e os de causa desconhecida (39 casos). As 39 amostras com o diagnóstico de etiologia desconhecida foram vistas por dois patologistas, especialistas em enfermidade pulmonar.

Uma nova análise, utilizando os critérios da ATS/ERS,⁽²⁾ foi realizada, sem conhecimento prévio do diagnóstico anterior. Os laudos foram constituídos de forma consensual e conjunta entre os patologistas, utilizando técnicas convencionais como a hematoxilina-eosina, o tricrômico de Masson e a reticulina.

O teste t paramétrico e o coeficiente de correlação de Pearson duplo caudal foram utilizados para análise dos resultados, considerando-se presença de significância quando o valor de p fosse menor que 0,05.

RESULTADOS

Os casos foram separados conforme o diagnóstico prévio para a análise de dados demográficos. Os dados demográficos dos pacientes analisados estão apresentados na Tabela 1. Foi verificado que a faixa etária foi semelhante entre os grupos ($p > 0,05$). No entanto, observou-se maior acometimento do sexo masculino ($p < 0,05$) no grupo de fibrose pulmonar idiopática. Após a nova avaliação histopatológica, os 15 casos com diagnóstico prévio de fi-

TABELA 1

Dados demográficos

Diagnóstico patológico	Sexo (Masculino/Feminino)	Idade (anos)
FPI (UIP)	(13/2)	56,93 ($\pm 10,30$)
COP	(5/7)	51,08 ($\pm 10,47$)
RBILD	(2/0)	49,00 ($\pm 4,04$)
LIP	(0/2)	42,50 ($\pm 2,12$)
AIP/DAD	(3/0)	54,53 ($\pm 13,87$)
DIP	(0/1)	59,00
Não classificável	(1/3)	54,75 ($\pm 5,90$)

FPI: fibrose pulmonar idiopática; UIP: pneumonia intersticial "usual"; COP: organização pneumônica criptogênica; RBILD: doença intersticial pulmonar com bronquiolite respiratória; LIP: pneumonia intersticial linfocítica; AIP: pneumonia intersticial aguda; DAD: dano alveolar difuso; DIP: pneumonia intersticial descamativa.

brose pulmonar idiopática foram confirmados, porém, três deles foram descritos em associação com o padrão de organização pneumônica criptogênica (COP) (Tabela 2). O diagnóstico de 12 casos de COP também foi mantido, mas um estava associado ao padrão de pneumonia intersticial não específica (NSIP) e outro, ao padrão fibrose pulmonar idiopática (Figura 1). Nos dois casos de doença intersticial pulmonar com bronquiolite respiratória e nos três de pneumonia intersticial aguda, os diagnósticos anteriores foram preservados. Dentre os dois casos de pneumonia intersticial linfocítica, um foi confirmado e o outro modificado para pneumonia por hipersensibilidade. O único caso de pneumonia intersticial descamativa foi considerado como uma associação desta condição e NSIP. Os quatro casos de pneumonias intersticiais anteriormente não classificadas receberam novos diagnósticos: COP (dois casos), NSIP (um caso) e pneumonia por hipersensibilidade (um caso). Todos os 39 casos foram classificados e não houve diferença ($p = 0,24$) entre os diagnósticos histopatológicos anteriores e posteriores ao consenso ATS/ERS. Houve, portanto, concordância significativa nos diagnósticos nas duas épocas ($p = 0,0014$ e $r^2 = 0,9824$).

TABELA 2

Diagnósticos histopatológicos prévios e após a revisão		
Diagnóstico prévio (1977-1999)		Diagnóstico pelos critérios ATS/ERS 2000
FPI	15	12 FPI 3 FPI + COP
COP	12	10 COP 1 COP + NSIP 1 COP + FPI
RBILD	2	2 RBILD
LIP	2	1 LIP 1 PH
AIP	3	3 AIP
DIP	1	1 DIP + NSIP
Não classificadas	4	2 COP 1 NSIP 1 PH

FPI: fibrose pulmonar idiopática; COP: organização pneumônica criptogênica; RBILD: doença intersticial pulmonar com bronquiolite respiratória; LIP: pneumonia intersticial linfocítica; AIP: pneumonia intersticial aguda; DIP: pneumonia intersticial descamativa; PH: pneumonia por hipersensibilidade; NSIP: pneumonia intersticial não específica.

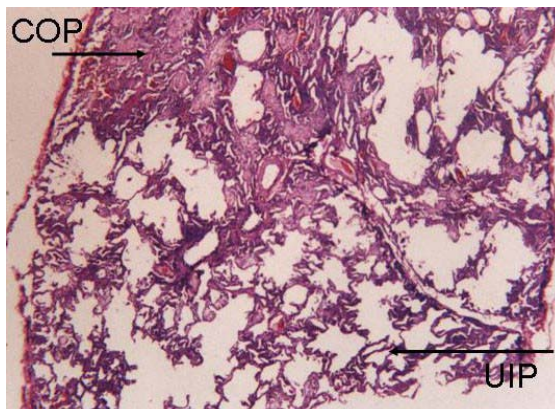


Figura 1 - Corte panorâmico de três lóbulos pulmonares mostrando a associação de organização pneumônica criptogênica com padrão de fibrose pulmonar idiopática. Na parte superior esquerda vê-se lóbulo com condensação composta por neoformação fibrosa intra-alveolar e septal (organização pneumônica criptogênica). Abaixo e à direita, há espessamento septal com fibrose fina e leve infiltrado mononuclear (pneumonia intersticial "usual"). Estas imagens foram vistas de maneira heterogênea em todo o fragmento da biópsia. (hematoxilina e eosina, aumento médio)

DISCUSSÃO

O trabalho realizado resgata casos coletados a partir de 1977, quando ainda evoluía a pioneira classificação de Liebow.⁽⁵⁾ Não obstante esse fato, a revisão dos nossos 39 casos confirmou os diagnósticos inicialmente dados em 28 pacientes (71,8%). Dos 11 casos restantes, somente um teve o diagnóstico modificado, de pneumonia intersticial linfocítica para pneumonia por hipersensibilidade, em função da presença de granulomas "frouxos" e do infiltrado linfocítico não ser proeminente.⁽⁶⁾ Dos quatro casos que não tinham recebido diagnóstico à época e que foram considerados de pneumonias intersticiais sem classificação, um foi reclassificado como NSIP, dois como COP e um como pneumonia por hipersensibilidade. Neste estudo, não ocorreu nenhum caso da forma fibrosa de NSIP.⁽⁷⁻⁸⁾ A superposição de padrões patológicos aconteceu em seis casos (15,38%), sendo a COP o padrão associado com maior frequência.⁽⁹⁻¹¹⁾

A normatização proposta pela ATS/ERS não modificou estatisticamente o diagnóstico anterior e posterior a 2000 em nossos casos. Isto pode ser justificado pelo fato de quase todos os padrões morfológicos terem sido descritos há mais de uma década.⁽¹²⁾

Um estudo de 2004,⁽¹³⁾ que analisou a concordância patológica do diagnóstico das doenças intersticiais pulmonares de etiologia conhecida e desconhecida entre os patologistas, no período de 1996 a 1997, utilizando os atuais critérios da ATS/ERS, demonstrou que havia maior concordância entre os diagnósticos de pneumonia intersticial “usual” ($\kappa = 0,42$), COP ($\kappa = 0,57$) e sarcoidose ($\kappa = 0,76$), e menor concordância entre os casos de NSIP ($\kappa = 0,23$).

A identificação de padrões morfológicos distintos, vistos num mesmo espécime, pode dificultar a tarefa do patologista, impedindo uma conclusão definitiva, o que provavelmente tem tradução na evolução clínica, na abordagem terapêutica e no prognóstico.⁽¹⁴⁻¹⁵⁾ A associação de padrões em uma mesma amostra conduz ao pensamento de que um padrão patológico pode se transformar em outro, ou que, pelo menos em alguns casos, de que possa existir um espectro lesional mais complexo do que o que há na simplicidade das classificações existentes.⁽¹⁶⁻²²⁾ Isto é sugerido por um trabalho de 2002, que verificou, em doenças intersticiais familiares, a semelhança molecular entre pneumonia intersticial “usual” e NSIP.⁽²³⁾ Outros autores também apontam semelhança evolutiva e morfológica entre a NSIP fibrótica e a pneumonia intersticial “usual”, corroborando assim a hipótese de haver um *continuum* lesional.^(7-8, 24-26)

Em um estudo⁽²⁷⁾ verificou-se que a lesão do DNA das células epiteliais ocorria de forma semelhante tanto na NSIP quanto na pneumonia intersticial “usual”, porém com maior intensidade nesta última, o que pode sugerir um processo inicial de lesão epitelial pulmonar.

A classificação da ATS/ERS é uma tentativa de ordenação das pneumonias intersticiais crônicas idiopáticas por meio de utilização de padrões histopatológicos aplicáveis aos quadros clínicos e radiológicos. Esta classificação reintroduziu a COP como entidade intersticial e consolidou a NSIP, mas manteve os padrões anteriormente utilizados, uniformizando a linguagem e as descrições dos padrões para os patologistas.

Os padrões morfológicos, associados às informações clínicas e radiológicas, podem conferir relativa especificidade ao diagnóstico de doenças intersticiais pulmonares idiopáticas. Seguindo a classificação da ATS/ERS, de 39 casos analisados, 28 diagnósticos prévios foram confirmados (71,8%), sendo encontradas superposições de pa-

drões em seis deles. Estas associações apontam para a inespecificidade da resposta pulmonar à agressão e sugerem a hipótese de patogenia baseada num espectro lesional contínuo. A classificação da ATS/ERS é um instrumento muito útil aos patologistas que lidam com biópsias pulmonares, porém, em nosso estudo, não modificou de forma substancial o diagnóstico patológico firmado anteriormente.

REFERÊNCIAS

1. American Thoracic Society. Idiopathic pulmonary fibrosis: diagnosis and treatment. International consensus statement. American Thoracic Society (ATS), and the European Respiratory Society (ERS). *Am J Respir Crit Care Med.* 2000;161(2 Pt 1):646-64.
2. American Thoracic Society; European Respiratory Society. American Thoracic Society/European Respiratory Society International Multidisciplinary Consensus Classification of the Idiopathic Interstitial Pneumonias. This joint statement of the American Thoracic Society (ATS), and the European Respiratory Society (ERS) was adopted by the ATS board of directors, June 2001 and by the ERS Executive Committee, June 2001. *Am J Respir Crit Care Med.* 2002;165(2):277-304.
3. Carrington CB, Gaensler EA, Coutu RE, FitzGerald MX, Gupta RG. Natural history and treated course of usual and desquamative interstitial pneumonia. *N Engl J Med.* 1978;298(15):801-9.
4. Gross P. Chronic interstitial pneumonitis: a histogenetic study. *Arch Pathol.* 1960;69:706-15.
5. Liebow AA, Carrington CB. Interstitial pneumonia. In: Simon M, Poetchen EJ, LeMay M, editors. *Frontiers of pulmonary radiology.* New York: Grunne & Stratton; 1969. p.102-41.
6. Gross P, Benz EJ. The concept of organizing pneumonia. *Arch Pathol.* 1961;72: 607-19.
7. Travis WD, Matsui K, Moss J, Ferrans VJ. Idiopathic nonspecific interstitial pneumonia: prognostic significance of cellular and fibrosing patterns: survival comparison with usual interstitial pneumonia and desquamative interstitial pneumonia. *Am J Surg Pathol.* 2000;24(1):19-33.
8. Katzenstein ALA, Myers JL. Nonspecific interstitial pneumonia and other idiopathic interstitial pneumonias: classification and diagnostic criteria. *Am J Surg Pathol.* 2000; 24(1):1-3.
9. Katzenstein AL. Fiorelli RF. Nonspecific interstitial pneumonia/fibrosis: histologic features and clinical significance. *Am J Surg Pathol.* 1994;18(2):136-47.
10. Katzenstein AL, Myers JL. Idiopathic pulmonary fibrosis: clinical relevance of pathologic classification. *Am J Respir Crit Care Med.* 1998;157(4 Pt 1):1301-15.
11. Flaherty KR, Travis WD, Colby TV, Toews GB, Kazerooni EA, et al. Histopathologic variability in usual and nonspecific interstitial pneumonias. *Am J Respir Crit Care Med.* 2001;164(9):1722-7.
12. Colby TV, Leslie KO. Interstitial lung disease and bronchiolitis. In: 22 International Congress of the

- International Academy of Pathology 13th World Congress of Academic and Environment Pathology (short course-handout) France 1998 (october); p. 1-41.
13. Nicholson AG, Addis BJ, Barucha H, Clelland CA, Corrin B, Gibbs AR, et al. Inter-observer variation between pathologists in diffuse parenchymal lung disease. *Thorax*. 2004;59(6):500-5.
 14. Flaherty KR, Thwaite EL, Kazerooni EA, Gross BH, Toews GB, Colby TV et al. Radiological versus histological diagnosis in UIP and NSIP: survival implications. *Thorax*. 2003;58(2):143-8.
 15. Selman M, King TE, Pardo A; American Thoracic Society; European Respiratory Society; American College of Chest Physicians. Idiopathic pulmonary fibrosis: prevailing and evolving hypotheses about its pathogenesis and implications for therapy. *Ann Intern Med*. 2001;134(2):136-51.
 16. Fukuda Y, Mochimaru H, Terasaki Y, Kawamoto M, Kudoh S. Mechanism of structural remodeling in pulmonary fibrosis. *Chest*. 2001;120(1 Suppl):41S-35S.
 17. Selman M, Pardo A. The epithelial/fibroblast pathway in the pathogenesis of idiopathic pulmonary fibrosis. Tying loose ends. *Am J Resp Cell Mol Biol*. 2003;29(3 Suppl): S93-7.
 18. Kamp D. Idiopathic pulmonary fibrosis. The inflammatory hypotheses revisited. *Chest*. 2003;124(4):1187-9.
 19. Nagai S, Kitaichi M, Itoh H, Nishimura K, Izumi T, Colby TV. Idiopathic nonspecific interstitial pneumonia/fibrosis: comparison with idiopathic pulmonary fibrosis and BOOP. *Eur Respir J*. 1998;12(5):1010-9.
 20. Coalson JJ. The ultrastructure of human fibrosing alveolitis. *Virchows Arch A Pathol Anat Histol*. 1982;395(2):181-99.
 21. Thomas AQ, Lane K, Phillips J 3rd, Prince M, Markin C, Speer M, et al. Heterozygosity for a surfactant protein C gene mutation associated with usual interstitial pneumonitis and cellular nonspecific interstitial pneumonitis in one kindred. *Am J Respir Crit Care Med*. 2002;165(9):1322-8.
 22. Madi K, Lima RJ, Rufino R. Diagnóstico histopatológico. In: Rufino R, Madi K. *Fibrose pulmonar idiopática*. Rio de Janeiro: Revinter; 2005. p. 83-105.
 23. Meyers JL. Idiopathic interstitial pneumonias. In: Churg AM, Meyers JI, Tazelaar HD, Wright JL. *Thurlbeck's Pathology of the Lung*. New York: Thieme Medical; 2005: p.563-601.
 24. Travis WD, Colby TV, Müller NL, King TE. Infiltrative lung diseases. In: Travis WD, Colby TV, Koss MN, Rosado-de-Christensen ML, Müller NL, King TE. *Atlas of nontumor pathology, non-neoplastic disorders of the lower respiratory tract*. Washington, DC: Armed Forces Institute of Pathology; 2002.p.857-990.
 25. Coker RK, Laurent GJ. Pathogenesis of pulmonary fibrosis: implication for pharmacological interventions. In: Walters EH, duBois RM. *Immunology and management of interstitial lung disease*. London: Chapman & Hall Medical; 1995. p.19-36.
 26. Katzenstein AL, Zisman DA, Litzky LA, Nguyen BT, Kotloff RM. Usual interstitial pneumonia: histologic study of biopsy and explant specimens. *Am J Surg Pathol*. 2002;26(12):1567-77.
 27. Nakashima N, Kuwano K, Maeyama T, Hagimoto N, Yoshimi M, Hamada N, et al. The p53-Mdm2 association in epithelial cells in idiopathic pulmonary fibrosis and non-specific interstitial pneumonia. *J Clin Pathol*. 2005;58(6):583-9.