

Cistos pulmonares na paracoccidiodomicose crônica*

Lung cysts in chronic paracoccidiodomycosis

André Nathan Costa, Edson Marchiori, Gil Benard,
Mariana Sponholz Araújo, Bruno Guedes Baldi, Ronaldo Adib Kairalla,
Carlos Roberto Ribeiro Carvalho

Resumo

Os cistos pulmonares na TCAR são caracterizados por áreas arredondadas de baixo coeficiente de atenuação no parênquima pulmonar com uma interface bem definida com o pulmão adjacente normal. As doenças pulmonares císticas mais comuns são linfangioleiomiomatose, histiocitose de células de Langerhans e pneumonia intersticial linfocítica. Em uma análise retrospectiva de achados de TCAR em 50 pacientes com diagnóstico de paracoccidiodomicose crônica residual, observou-se a presença de cistos pulmonares em 5 casos (10%), mostrando que pacientes com paracoccidiodomicose podem apresentar cistos pulmonares na TCAR. Portanto, essa infecção deve entrar no diagnóstico diferencial das doenças císticas pulmonares.

Descritores: Paracoccidiodomicose; Cistos; Tomografia computadorizada multidetectores.

Abstract

On HRCT scans, lung cysts are characterized by rounded areas of low attenuation in the lung parenchyma and a well-defined interface with the normal adjacent lung. The most common cystic lung diseases are lymphangioleiomyomatosis, Langerhans cell histiocytosis, and lymphocytic interstitial pneumonia. In a retrospective analysis of the HRCT findings in 50 patients diagnosed with chronic paracoccidiodomycosis, we found lung cysts in 5 cases (10%), indicating that patients with paracoccidiodomycosis can present with lung cysts on HRCT scans. Therefore, paracoccidiodomycosis should be included in the differential diagnosis of cystic lung diseases.

Keywords: Paracoccidiodomycosis; Cysts; Multidetector computed tomography.

Cistos pulmonares são espaços arredondados, bem circunscritos, circundados por uma parede epitelizada ou fibrosa. Na TCAR, caracterizam-se por áreas arredondadas de baixo coeficiente de atenuação (conteúdo aéreo) no parênquima pulmonar com uma interface bem definida com o pulmão adjacente normal.⁽¹⁾ As doenças pulmonares císticas mais comuns são a linfangioleiomiomatose, a histiocitose de células de Langerhans e a pneumonia intersticial linfocítica.⁽¹⁻³⁾ A paracoccidiodomicose, entretanto, não faz parte atualmente da lista de diagnósticos diferenciais das doenças pulmonares com presença de cistos parenquimatosos.

Essa doença tem o pulmão como principal órgão de acometimento e é a micose sistêmica mais importante do Brasil.⁽⁴⁻⁶⁾ Causada pelo fungo dimórfico *Paracoccidioides brasiliensis*,

a paracoccidiodomicose crônica atinge, sobretudo, indivíduos do sexo masculino na faixa etária produtiva da vida (30-60 anos).⁽⁶⁾ Assim como a tuberculose e a histoplasmoze, a paracoccidiodomicose é adquirida pela inalação de propágulos viáveis que sofrem reativação no indivíduo adulto, causando a forma crônica da doença, a qual tem no sistema respiratório seu principal sítio de atividade.^(4,7) Nos tecidos infectados de indivíduos imunocompetentes, a imunidade inata induz uma reação inflamatória de padrão granulomatoso, na tentativa de restringir a proliferação e a disseminação do fungo para outros órgãos.⁽⁸⁾ Tuder et al. descreveram, além da presença de granulomas, fibrose densa e proliferação de fibras reticulínicas mesmo em áreas onde não havia granulomas em pulmões

* Trabalho realizado na Divisão de Pneumologia, Instituto do Coração, Hospital das Clínicas, Faculdade de Medicina, Universidade de São Paulo, São Paulo (SP) Brasil.

Endereço para correspondência: André Nathan Costa. Avenida Dr. Enéas de Carvalho Aguiar, 255, 6º andar, CEP 05403-000, São Paulo, SP, Brasil.

Tel. 55 11 26615695. E-mail: nathan.andre@gmail.com

Apoio financeiro: nenhum.

Recebido para publicação em 23/12/2012. Aprovado, após revisão, em 15/2/2013.

acometidos por lesões crônicas.⁽⁹⁾ O envolvimento pulmonar em sua forma crônica é progressivo e caracterizado tipicamente como um infiltrado intersticial retículo-micronodular difuso e bilateral em exames radiográficos, correlacionando-se com a fisiopatologia da doença, a qual se inicia nos linfonodos mediastinais e se dissemina via vasos linfáticos até a periferia pulmonar.^(4,6,7) Cicatrizes parenquimatosas residuais podem estar presentes em mais da metade dos indivíduos após tratamento antifúngico.^(10,11) Entretanto, de nosso conhecimento, não existem estudos descrevendo a incidência de cistos pulmonares nessa afecção.

As anormalidades identificadas na radiografia de tórax em portadores de paracoccidioomicose crônica são frequentemente múltiplas e pouco específicas, sendo os padrões mais frequentes opacidades reticulares lineares, nódulos de diferentes tamanhos, opacidades mal definidas, consolidação do espaço aéreo e escavações.^(12,13) Em áreas endêmicas, o achado de padrão de “asa de borboleta”, com opacidades simétricas nas regiões médias dos pulmões, associado a enfisema, deve inclusive sugerir o diagnóstico.⁽¹³⁾ Na paracoccidioomicose crônica, a distorção da arquitetura, o enfisema paracicatricial e as bronquiectasias são também manifestações comuns que refletem as alterações fibróticas residuais dessa doença.^(7,10)

A TCAR tem ganhado espaço na avaliação da paracoccidioomicose ao permitir uma avaliação mais detalhada do tipo de lesão, da extensão da doença e da resposta terapêutica.⁽¹⁴⁾ A TCAR encontra-se alterada em mais de 90% dos pacientes com paracoccidioomicose crônica, sendo descritos opacidades em vidro fosco, consolidações, nódulos, massas, escavações, espessamento septal, sinal do halo invertido, enfisema e alterações fibróticas como as alterações radiológicas mais prevalentes. Entretanto, apesar da importância epidemiológica da paracoccidioomicose na América Latina, poucos trabalhos buscaram descrever as manifestações torácicas à TCAR.^(7,15,16)

Segundo Funari et al., que estudaram 42 pacientes com paracoccidioomicose crônica (com ou sem tratamento antifúngico prévio), os achados tomográficos mais comuns são espessamento de septos interlobulares (88%), nódulos (83%), bronquiectasias de tração (83%), espessamento do interstício peribroncovascular (78%), enfisema paracicatricial (68%), opacidades centrolobulares

(63%) e linhas intralobulares (59%). Essas alterações aparecem muitas vezes em associação, tendem a ser bilaterais e simétricas, e envolvem todas as zonas pulmonares.⁽⁷⁾ Gasparetto et al., revisando 148 TCAR em pacientes com paracoccidioomicose, demonstraram a presença do sinal do halo invertido em 10% dos pacientes com infecção ativa pelo *P. brasiliensis*.⁽¹⁷⁾ Souza et al. avaliaram 77 pacientes não tratados e encontraram opacidades em vidro fosco (58,4%), nódulos centrolobulares (45,5%), nódulos (41,6%), bandas parenquimatosas (33,8%), enfisema cicatricial (33,8%), espessamento do septo interlobular (31,2%) e distorção arquitetural (29,9%). Os achados predominaram na periferia (53%) e em regiões posteriores (88%), envolvendo todas as zonas pulmonares.⁽¹⁵⁾ Achados extrapulmonares no tórax são incomuns e incluem envolvimento traqueal, pleural, linfonodal e ósseo.⁽¹⁸⁾

Nosso estudo, realizado no Hospital das Clínicas da Faculdade de Medicina da Universidade de São Paulo, nos ambulatórios das disciplinas de pneumologia e de moléstias infecciosas, mostrou que cistos pulmonares são mais um possível padrão tomográfico relacionado à paracoccidioomicose.

O estudo foi uma reanálise de 50 tomografias de pacientes previamente avaliados do ponto de vista radiológico e funcional.⁽¹⁹⁾ Nessa reavaliação, chamou a atenção a presença de cistos pulmonares, alteração tomográfica que não tinha sido descrita previamente. Foram estudados pacientes com diagnóstico de paracoccidioomicose crônica residual, com tempo de tratamento maior que seis meses, pesquisas microbiológicas negativas, resolução das lesões cutâneas e mucosas e baixos títulos de anticorpo anti *P. brasiliensis* por contraímunoelctroforese (< 1:4 ou queda de pelo menos 4 diluições).⁽⁵⁾ Excluíram-se pacientes com neoplasia de pulmão ou coinfeções respiratórias (tuberculose ou outras infecções crônicas). Dos 50 pacientes estudados, 47 eram homens e 3 mulheres, com idade entre 33 e 73 anos (média, 56,9 ± 9,7 anos). Todos os pacientes tiveram confirmação diagnóstica através de análise microbiológica (visualização direta e/ou cultura das lesões) ou histopatológica. A pesquisa e o termo de consentimento foram aprovados pela Comissão de Ética para a Análise de Projetos de Pesquisa da Diretoria Clínica do Hospital das Clínicas da Faculdade de Medicina da Universidade de São Paulo (protocolo nº 870/06). O termo de

consentimento foi assinado pela totalidade dos participantes do estudo.

As TCAR foram obtidas a partir de um equipamento *multislice* Philips Brilliance CT40 (Philips Medical Systems, Cleveland, OH, EUA), com os seguintes parâmetros: colimação, 8×3 ; incremento, 1,6 mm; tempo de rotação, 0,75; voltagem, 120 Kv; amperagem, 150 mAs/imagem; e reconstrução de 7,5 mm com incremento de 7,5 mm. Foram obtidos 57 cortes tomográficos de 7,5 mm de espessura e 210 cortes de 3,3 mm. Todos os pacientes realizaram cortes em inspiração e em expiração máximas. As alterações foram classificadas conforme o último consenso da Sociedade Brasileira de Pneumologia e Tisiologia.⁽¹⁾ As análises foram realizadas de forma independente por um radiologista especializado em tomografia de tórax e por um pneumologista especialista em doenças intersticiais, ambos cegados para os dados clínicos dos pacientes. Nos casos em que houve discordância, o resultado final foi obtido por consenso.

Em 5 casos (10% dos pacientes), observou-se a presença de cistos pulmonares: em 1 dos indivíduos havia um cisto único no lobo inferior direito, e nos 4 restantes foram visualizados dois ou mais cistos parenquimatosos sem localização preferencial (Figura 1).

As características clínico-demográficas e o número de cistos pulmonares dos 5 pacientes estão apresentados na Tabela 1.

O presente estudo é, de nosso conhecimento, o primeiro a descrever a presença de cistos parenquimatosos em pacientes com a forma residual da paracoccidiodomicose crônica.

Múltiplos mecanismos podem explicar a formação de cistos pulmonares nas diversas doenças pulmonares. Oclusão vascular seguida de isquemia e necrose, dilatação bronquiolar, proliferação de células musculares lisas ou ainda por um mecanismo valvular em pequenas vias aéreas, que, pela infiltração de células inflamatórias e posterior fibrose centrolobular, levaria a obstrução bronquiolar e dilatação a jusante da lesão.^(2,3,20) Na paracoccidiodomicose, pode-se especular que a fibrose centrolobular, com envolvimento das pequenas vias aéreas e pequenos vasos,^(9,16) determinaria obstrução bronquiolar e dilatação distal das vias aéreas, semelhante ao mecanismo valvular identificado na bronquiolite.⁽²¹⁾ Outra possível explicação seria a presença de nódulos ou granulomas peribronquiolares associados à

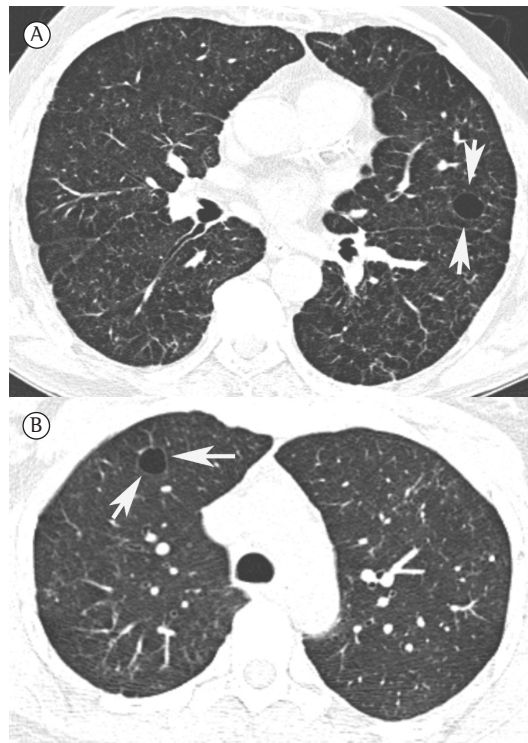


Figura 1 - Imagens de TCAR. Em A, TCAR de paciente feminina, 41 anos, com cortes ao nível da croça da aorta mostrando um cisto de paredes finas no pulmão direito (setas). Observar também discretas opacidades reticulares e nodulares no pulmão, provavelmente de natureza residual. Em B, TCAR de paciente masculino, 68 anos, com corte ao nível dos lobos inferiores, evidenciando um cisto de paredes finas no pulmão esquerdo (setas). Observar a presença de discretas opacidades reticulares predominando nas regiões posteriores.

Tabela 1 - Características clínico-demográficas e o número de cistos pulmonares dos pacientes estudados.^a

Variáveis	Resultados
Idade, anos	55,0 \pm 9,2
Índice de massa corpórea, kg/m ²	23,9 \pm 3,6
Tabagismo atual ou prévio ^b	5 (100)
Tabagistas ativos ^b	3 (60)
Carga tabágica, maços-ano	46,6 \pm 30,9
Duração do tratamento, meses	16,7 \pm 8,5
CIE na avaliação, titulação ^c	1:2 (0-1:4)
Cistos pulmonares, n	
Paciente 1	2
Paciente 2	3
Paciente 3	1
Paciente 4	múltiplos
Paciente 5	múltiplos

CIE: sorologia por contraímunoelctroforese. ^aValores expressos em média \pm dp, exceto onde indicado. ^bValores expressos em n (%). ^cValor expresso em mediana (intervalo interquartilico).

micose, promovendo a dilatação de uma pequena via aérea, com a consequente formação dos cistos pulmonares, semelhante ao observado na histiocitose de células de Langerhans.^(2,3) Outra justificativa plausível, assim como ocorre em outras doenças infecciosas, como a pneumonia estafilocócica, seria que os cistos ou pneumatoceles resultariam de um processo inflamatório que acarretaria necrose central e recolhimento elástico do tecido pulmonar adjacente, com expansão de ar localizada, seja em vias aéreas, seja no interstício pulmonar.⁽³⁾

Finalmente, há que se considerar a alta carga tabágica na população estudada, o que possibilitaria imputar a formação dos cistos a uma doença relacionada ao tabaco, como a histiocitose de células de Langherans e a pneumonia intersticial descamativa. Entretanto, não foram encontradas nas TCAR desses 5 pacientes outras características associadas aos cistos que sugerissem esses diagnósticos.

Como conclusão, pacientes com paracoccidioomicose crônica residual podem apresentar cistos pulmonares na TCAR, devendo essa infecção entrar no diagnóstico diferencial das lesões císticas pulmonares.

Agradecimentos

Agradecemos a Dra. Carmem Lucia Fujita o auxílio na análise tomográfica.

Referências

- Silva CI, Marchiori E, Souza Júnior AS, Müller NL; Comissão de Imagem da Sociedade Brasileira de Pneumologia e Tisiologia. Illustrated Brazilian consensus of terms and fundamental patterns in chest CT scans. *J Bras Pneumol.* 2010;36(1):99-123. <http://dx.doi.org/10.1590/S1806-37132010000100016> PMID:20209314
- Seaman DM, Meyer CA, Gilman MD, McCormack FX. Diffuse cystic lung disease at high-resolution CT. *AJR Am J Roentgenol.* 2011;196(6):1305-11. <http://dx.doi.org/10.2214/AJR.10.4420> PMID:21606293
- Cordier JF, Johnson SR. Multiple cystic lung diseases. *Eur Respir Mon.* 2011;54:46-83. <http://dx.doi.org/10.1183/1025448x.10007510>
- Bethlem EP, Capone D, Maranhao B, Carvalho CR, Wanke B. Paracoccidioomicose. *Curr Opin Pulm Med.* 1999;5(5):319-25. <http://dx.doi.org/10.1097/00063198-199909000-00010> PMID:10461538
- Shikanai-Yasuda MA, Telles Filho Fde Q, Mendes RP, Colombo AL, Moretti ML. Guidelines in paracoccidioomicose. *Rev Soc Bras Med Trop.* 2006;39(3):297-310. PMID:16906260
- Londero AT. Paracoccidioomicose: I. Patogenia, formas clínicas, manifestações pulmonares e diagnóstico. *J Pneumol.* 1986;12(1):41-57.
- Funari M, Kavakama J, Shikanai-Yasuda MA, Castro LG, Bernard G, Rocha MS, et al. Chronic pulmonary paracoccidioomicose (South American blastomycosis): high-resolution CT findings in 41 patients. *AJR Am J Roentgenol.* 1999;173(1):59-64. <http://dx.doi.org/10.2214/ajr.173.1.10397100> PMID:10397100
- Benard G. An overview of the immunopathology of human paracoccidioomicose. *Mycopathologia.* 2008;165(4-5):209-21. <http://dx.doi.org/10.1007/s11046-007-9065-0> PMID:18777630
- Tuder RM, el Ibrahim R, Godoy CE, De Brito T. Pathology of the human pulmonary paracoccidioomicose. *Mycopathologia.* 1985;92(3):179-88. <http://dx.doi.org/10.1007/BF00437631> PMID:4088291
- Tobón AM, Agudelo CA, Osorio ML, Alvarez DL, Arango M, Cano LE, et al. Residual pulmonary abnormalities in adult patients with chronic paracoccidioomicose: prolonged follow-up after itraconazole therapy. *Clin Infect Dis.* 2003;37(7):898-904. <http://dx.doi.org/10.1086/377538> PMID:13130400
- Restrepo S, Tobon A, Trujillo J, Restrepo A. Development of pulmonary fibrosis in mice during infection with *Paracoccidiooides brasiliensis* conidia. *J Med Vet Mycol.* 1992;30(3):173-84. <http://dx.doi.org/10.1080/02681219280000241> PMID:1517956
- Trad HS, Trad CS, Elias Junior JE, Muglia VF. Revisão radiológica de 173 casos consecutivos de paracoccidioomicose. *Radiol Bras.* 2006;39(3):175-9. <http://dx.doi.org/10.1590/S0100-39842006000300005>
- do Valle AC, Guimarães RR, Lopes DJ, Capone D. Thoracic radiologic aspects in paracoccidioomicose. *Rev Inst Med Trop Sao Paulo.* 1992;34(2):107-15. <http://dx.doi.org/10.1590/S0036-46651992000200005> PMID:1340023
- Barreto MM, Marchiori E, Amorim VB, Zanetti G, Takayassu TC, Escuissato DL, et al. Thoracic paracoccidioomicose: radiographic and CT findings. *Radiographics.* 2012;32(1):71-84. Erratum in: *Radiographics.* 2012;32(4):1258. <http://dx.doi.org/10.1148/rg.321115052> PMID:22236894
- Souza AS Jr, Gasparetto EL, Davaus T, Escuissato DL, Marchiori E. High-resolution CT findings of 77 patients with untreated pulmonary paracoccidioomicose. *AJR Am J Roentgenol.* 2006;187(5):1248-52. <http://dx.doi.org/10.2214/AJR.05.1065> PMID:17056912
- Marchiori E, Valiante PM, Mano CM, Zanetti G, Escuissato DL, Souza AS Jr, et al. Paracoccidioomicose: high-resolution computed tomography-pathologic correlation. *Eur J Radiol.* 2011;77(1):80-4. <http://dx.doi.org/10.1016/j.ejrad.2009.06.017> PMID:19608361
- Gasparetto EL, Escuissato DL, Davaus T, de Cerqueira EM, Souza AS Jr, Marchiori E, et al. Reversed halo sign in pulmonary paracoccidioomicose. *AJR Am J Roentgenol.* 2005;184(6):1932-4. <http://dx.doi.org/10.2214/ajr.184.6.01841932> PMID:15908556
- Freitas RM, Prado R, Prado FL, Paula IB, Figueiredo MT, Ferreira CS, et al. Pulmonary paracoccidioomicose: radiology and clinical-epidemiological evaluation. *Rev Soc Bras Med Trop.* 2010;43(6):651-6. <http://dx.doi.org/10.1590/S0037-86822010000600010> PMID:21181017
- Costa AN, Benard G, Albuquerque AL, Fujita CL, Magri AS, Salge JM, et al. The lung in paracoccidioomicose: new insights into old problems. *Clinics (Sao Paulo).* 2013;68(4):441-8. [http://dx.doi.org/10.6061/clinics/2013\(04\)02](http://dx.doi.org/10.6061/clinics/2013(04)02)

20. Silva CI, Flint JD, Levy RD, Müller NL. Diffuse lung cysts in lymphoid interstitial pneumonia: high-resolution CT and pathologic findings. *J Thorac Imaging*. 2006;21(3):241-4. <http://dx.doi.org/10.1097/01.rti.0000213554.61752.73> PMID:16915074
21. Kawano-Dourado L, Baldi BG, Dias OM, Bernardi FD, Carvalho CR, Dolhnikoff M, et al. Scattered lung cysts as the main radiographic finding of constrictive bronchiolitis. *Am J Respir Crit Care Med*. 2012;186(3):294-5. <http://dx.doi.org/10.1164/ajrccm.186.3.294> PMID:22855547

Sobre os autores

André Nathan Costa

Médico Assistente. Divisão de Pneumologia, Instituto do Coração, Hospital das Clínicas, Faculdade de Medicina, Universidade de São Paulo, São Paulo (SP) Brasil.

Edson Marchiori

Professor Associado de Radiologia. Universidade Federal do Rio de Janeiro, Rio de Janeiro (RJ) Brasil.

Gil Benard

Médico Responsável. Laboratório de Investigação Médica 53 (Micologia Médica), Hospital das Clínicas, Faculdade de Medicina, Universidade de São Paulo, São Paulo (SP) Brasil.

Mariana Sponholz Araújo

Médica Residente. Divisão de Pneumologia, Instituto do Coração, Hospital das Clínicas, Faculdade de Medicina, Universidade de São Paulo, São Paulo (SP) Brasil.

Bruno Guedes Baldi

Médico Assistente. Divisão de Pneumologia, Instituto do Coração, Hospital das Clínicas, Faculdade de Medicina, Universidade de São Paulo, São Paulo (SP) Brasil.

Ronaldo Adib Kairalla

Professor Assistente-Doutor. Divisão de Pneumologia, Instituto do Coração, Hospital das Clínicas, Faculdade de Medicina, Universidade de São Paulo, São Paulo (SP) Brasil.

Carlos Roberto Ribeiro Carvalho

Professor Titular. Disciplina de Pneumologia, Faculdade de Medicina, Universidade de São Paulo, São Paulo (SP) Brasil.