

# Relato de Caso

## Ossificação pulmonar dendriforme\*

### Dendriform pulmonary ossification

ANDREZZA ARAÚJO DE OLIVEIRA DUARTE<sup>1</sup>, JORGE NAKATANI<sup>2</sup>, MOACYR PEZATI RIGUEIRO<sup>3</sup>, TÂNIA SAAD<sup>4</sup>

#### RESUMO

A ossificação pulmonar difusa é uma condição rara, de etiologia desconhecida, na qual osso maduro é encontrado no parênquima pulmonar. É quase sempre descoberta como um achado incidental de autópsias. Frequentemente afeta homens de meia-idade e é assintomática. Relata-se o caso de um paciente de 75 anos, que apresentou uma radiografia torácica com comprometimento pulmonar difuso e cujo diagnóstico foi baseado no exame histopatológico de fragmento pulmonar obtido através da biópsia a céu aberto, o qual demonstrou fibrose intersticial acentuada com ossificação do parênquima pulmonar.

**Descritores:** Ossificação heterotópica; Pneumopatias; Pulmão/radiografia; Fibrose pulmonar/patologia; Relatos de casos [tipo de publicação]

#### ABSTRACT

Diffuse pulmonary ossification is a rare condition of unknown pathogenesis in which mature bone is found in the pulmonary parenchyma. It is almost invariably discovered as an incidental finding at autopsy. Most commonly, it affects middle-aged men and is asymptomatic. We present the case of a 75-year-old man in which the chest X-ray showed diffuse interstitial infiltrate. Diagnosis was based on histopathological examination by open-lung biopsy, which revealed interstitial fibrosis with pulmonary ossification.

**Keywords:** Ossification, heterotopic; Lung diseases; Lung/radiography; Pulmonary fibrosis/pathology; Case reports [publication type]

#### INTRODUÇÃO

A ossificação pulmonar é uma condição rara, na qual osso metaplásico é encontrado nos tecidos conectivos dos espaços interalveolar, interlobular e subpleural e nos alvéolos dos pulmões.<sup>(1)</sup> A condição raramente produz sintomas e os achados radiológicos tendem a ser mascarados por doenças pulmonares subjacentes, razão pela qual a maioria dos casos tem sido diagnosticada em autópsias.<sup>(2-3)</sup> Menos de 100 casos foram relatados desde a sua primeira descrição, por Luschka, em 1856.<sup>(4-8)</sup>

#### RELATO DO CASO

Um paciente do sexo masculino, de 75 anos de idade, ex-metalúrgico, tabagista de 50 maços-ano, procurou atendimento médico com dispnéia progressiva nos últimos quatro meses, que havia piorado havia uma semana e no momento do atendimento estava presente aos mínimos esforços. Relatava ainda dor torácica direita e tosse seca. Tinha antecedentes de diabetes melito, insuficiência renal crônica não dialítica, hipertensão arterial sistêmica e miocardiopatia isquêmica. Ao exame,

\* Trabalho realizado no Hospital Santa Marcelina; e na Universidade Federal de São Paulo - UNIFESP - São Paulo (SP) Brasil.

1. Residente de Pneumologia do Hospital Santa Marcelina - São Paulo (SP) Brasil.

2. Professor Adjunto da Disciplina de Pneumologia da Universidade Federal de São Paulo - UNIFESP; Responsável pelo serviço de Pneumologia do Hospital Santa Marcelina - São Paulo (SP) Brasil.

3. Doutor em Patologia pela Universidade Federal de São Paulo - UNIFESP; Médico Patologista do Hospital Santa Marcelina - São Paulo (SP) Brasil.

4. Preceptora de Pneumologia do Hospital Santa Marcelina - São Paulo (SP) Brasil.

Endereço para correspondência: Andrezza Araújo de Oliveira Duarte. Av. Sena Madureira, 1.123, Apt. 171, Vila Clementino - CEP 04021-051, São Paulo, SP, Brasil. Tel: 55 11 5575-5474. E-mail: andrezzaemarcio@aol.com

Recebido para publicação em 29/1/05. Aprovado, após revisão, em 3/8/05.

apresentava-se dispnéico (frequência respiratória de 30 incursões por minuto), taquicárdico (frequência cardíaca de 120 batimentos por minuto), com estertores em velcro em bases, bulhas hipofônicas e edema +/4+ em membros inferiores. A radiografia torácica (Figura 1) apresentou infiltrado intersticial retrátil em bases pulmonares, retificação de cúpulas frênicas com contornos mal-definidos, aumento difuso de transparência pulmonar em campos médios e superiores, imagem cardíaca aumentada, e aorta ectasiada e ateromatosa. A tomografia computadorizada de alta resolução do tórax (Figura 2) mostrou infiltrado intersticial reticular retrátil em lobos inferiores, com espessamento de septos interlobares associado a componente cálcico evidente à esquerda, enfisema centrolobular em lobos superiores, espessamento pleural esquerdo, aorta ectasiada e ateromatosa, e área cardíaca normal. A espirometria revelou distúrbio ventilatório misto. Os exames laboratoriais apresentaram os seguintes resultados: leucograma - 13.000 8/67/0/0/16/9; creatinina - 1,83 mg/dl; cálcio: 8,8 mg/dl; fósforo: 4,2 mg/dl. A gasometria arterial em ar ambiente mostrou: pH: 7,4; pressão parcial de oxigênio no sangue arterial: 78 mmHg; bicarbonato: 27,1 mmHg; pressão parcial de gás carbônico no sangue arterial:

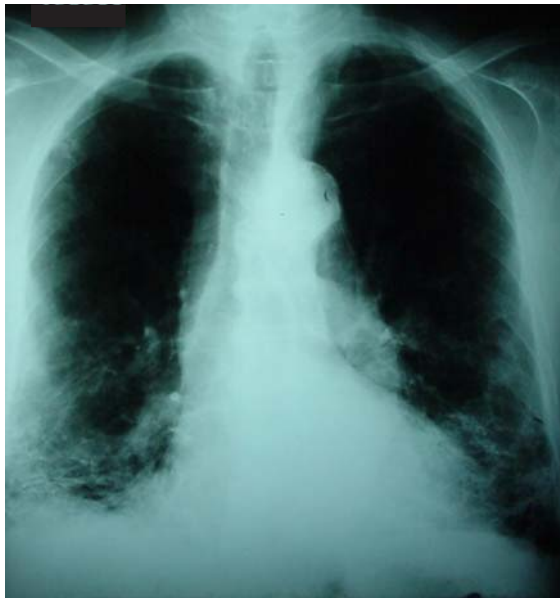

Figura 1 - Radiografia de tórax com infiltrado intersticial retrátil em bases pulmonares e aumento difuso da transparência pulmonar em campos médios e superiores. Aumento da área cardíaca e aorta ectasiada e ateromatosa

35,9 mmHg; saturação arterial de oxigênio: 96,3%. O ecocardiograma apresentou fração de ejeção de 0,38 e hipocontratilidade difusa no ventrículo esquerdo sem sinais de hipertensão pulmonar.

O paciente recebeu tratamento para insuficiência cardíaca congestiva descompensada e antibioticoterapia por dez dias, com melhora clínica, mas com persistência dos achados radiológicos de comprometimento intersticial e calcificações. Foram descartadas causas comuns de pneumopatias intersticiais como colagenoses, doenças ocupacionais e pneumonia de hipersensibilidade. Foi rea-

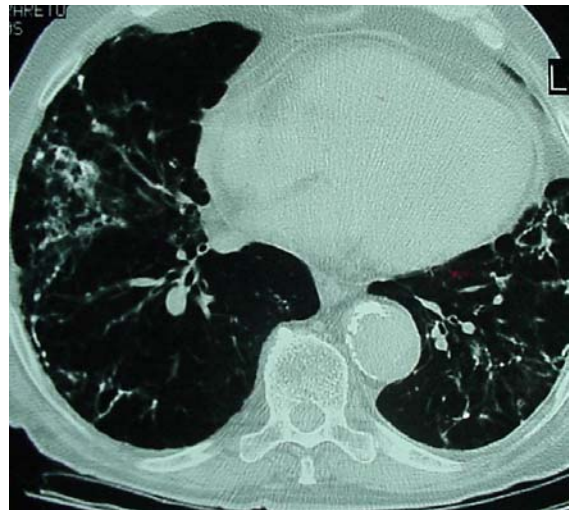


Figura 2 - Tomografia computadorizada de alta resolução de tórax com infiltrado intersticial reticular retrátil em lobos inferiores, com espessamento de septos interlobares associado a componente cálcico evidente à esquerda (corte tomográfico 2.1 e 2.2)

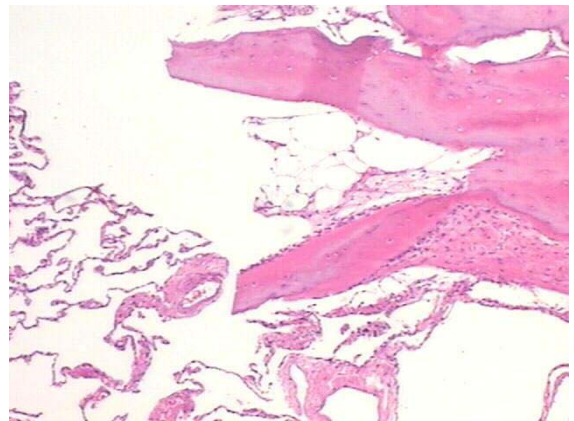


Figura 3 - Parênquima pulmonar sem fibrose com ossificação. Notar o espaço medular no centro do fragmento ósseo (HE 40x)

lizada broncoscopia, a qual foi suspensa por desaturação do paciente, não tendo sido feita a biópsia transbrônquica. O lavado broncoalveolar apresentou cultura negativa para o bacilo álcool-acidoresistente. O paciente foi submetido então a biópsia pulmonar a céu aberto, a qual mostrou fibrose intersticial acentuada, sem padrão histológico de pneumonia intersticial usual ou de não específica, com ossificação pulmonar dendriforme (Figura 3).

## DISCUSSÃO

A ossificação pulmonar apresenta-se em dois tipos histológicos: o nodular ou circunscrito, e o racemoso ou ramificado ou dendriforme. O tipo circunscrito consiste de pequenos nódulos de osso lamelar maduro nos espaços alveolares, mais frequentemente nas áreas subpleurais dos lobos inferiores. O osso depositado geralmente não contém elementos medulares. Este tipo frequentemente está associado com hipertensão pulmonar venosa, especialmente estenose mitral. A forma racemosa é composta de trabéculas ósseas lineares e ramificadas dentro do septo alveolar e usualmente contém tecido medular. A maioria dos casos relatados estão associados com inflamação crônica, como pneumonia intersticial em organização.<sup>(9)</sup>

O tipo histológico aqui descrito é o de ossificação pulmonar dendriforme, também conhecido como: osteopatia pulmonar, ossificação pulmonar disseminada idiopática, pneumonite ossificante, metaplasia óssea do pulmão, pneumopatia osteoplástica racemosa ou reticular, e ossificação arboriforme.<sup>(4,10)</sup> A ossificação pulmonar dendriforme é encontrada associada com várias condições, como histoplasmose, terapia crônica com bussulfan, em metástases pulmonares de sarcoma osteogênico, na amiloidose pulmonar, em áreas de calcificação distrófica<sup>(1,11)</sup> e na síndrome de Goodpasture.<sup>(2)</sup> A causa mais frequentemente associada é a inflamação pulmonar crônica,<sup>(9,12)</sup> tendo ela sido considerada por alguns como uma forma especial de fibrose pulmonar idiopática.<sup>(12)</sup> Outras condições associadas menos frequentemente são a pneumonia intersticial, abscesso de pulmão,<sup>(13)</sup> miosite ossificante, fibrose cística, hemodiálise, diabetes melito, acromegalia, adenocarcinoma gástrico e melanoma.<sup>(14)</sup> Ela está relacionada ainda a danos pulmonares repetidos, como broncopneumonia de repe-

tição e antracose.<sup>(15)</sup> A ossificação de cartilagens brônquicas em cicatrizes de tuberculose ou outras cicatrizes é um processo comum; entretanto, formas difusas de ossificação são raras.<sup>(16)</sup> A ossificação pulmonar dendriforme é mais frequentemente encontrada em homens entre a quarta e a sexta décadas de vida. Os lobos inferiores são preferivelmente afetados.<sup>(12)</sup> Tem sido descrita também em homens mais jovens e em mulheres.<sup>(6)</sup> Os níveis séricos de cálcio, fósforo e fosfatase alcalina são normais. Não há evidências de doenças da parati-reóide ou outras condições causando calcinose metastática.<sup>(4)</sup> O teste de função pulmonar mostra um padrão restritivo, com diminuição da capacidade de difusão. O diagnóstico definitivo é dado com biópsia a céu aberto.<sup>(6)</sup>

Os exames de imagem mostram infiltrados reticulares de densidade calcificada (tipo dendriforme) ao longo da distribuição broncovascular, comumente interpretados como cicatrizes, fibrose ou bronquiectasias, ou múltiplas calcificações subpleurais (tipo nodular) menores que 1 cm, confundidas com cicatrizes de doenças infecciosas.<sup>(4)</sup> Ossificações têm sido descritas histologicamente seis meses após sintomas congestivos, embora o processo possa não ser visto radiograficamente por três a cinco anos.<sup>(2)</sup> As lesões são indolentes, com progressão lenta ao longo dos anos, podendo permanecer sem modificações por muitos anos. Regressão não tem sido descrita.<sup>(4)</sup>

A patogênese é desconhecida. Algumas teorias têm sido descritas tentando explicar o achado de tecido ósseo no parênquima pulmonar. A interação de fibroblastos intersticiais e fibrinas e plaquetas intralveolares, em um meio ácido anóxico, que exsudam para o espaço interalveolar, devido a destruição e alteração da permeabilidade dos capilares alveolares, resultaria em metaplasia de fibroblastos para osteoblastos com a subsequente transição de colágeno para matriz óssea.<sup>(3,10)</sup> Alguns autores relataram metaplasia em fibrose intersticial preexistente e que pode ocorrer sem calcificação precedente.<sup>(11)</sup> Outros descreveram calcificação como fator precursor de ossificação.<sup>(16)</sup> Outros sugerem uma transição de cartilagem para osso.<sup>(17)</sup> Outros ainda acreditam que congestão pulmonar e pequenas hemorragias recorrentes com depósito de hemossiderina são uma das principais causas da doença.<sup>(13)</sup> Foi relatado que o fator de crescimento de transformação, um dos mediadores pós-

inflamatórios, induziria a proliferação de fibroblastos com síntese de colágeno e outras proteínas da matriz extracelular. O fator de crescimento de transformação apresenta uma seqüência de proteínas homólogas às encontradas na morfogênese óssea, com possibilidade de formação óssea ectópica.<sup>(8)</sup> Foi observada a ocorrência do mesmo tipo de ossificação pulmonar dendriforme em dois membros da mesma família, o que sugeriu um forte envolvimento genético na progressão da ossificação.<sup>(17)</sup> Não há tratamento conhecido para a doença.<sup>(6,8)</sup>

No presente caso, o paciente apresentava achados radiológico e anatomopatológico compatíveis com uma forma rara de ossificação pulmonar dendriforme. As doenças associadas encontradas no paciente e que são descritas na literatura foram a fibrose intersticial, o diabetes melito e a insuficiência cardíaca congestiva. Embora possuísse insuficiência renal crônica, esta estava sob controle, com níveis de fósforo e cálcio normais, sem necessidade de tratamento dialítico. Como o observado na literatura, o paciente era assintomático e apenas devido a uma descompensação cardíaca e infecção pulmonar, as quais levaram ao encontro dos achados radiológicos que culminaram com a biópsia pulmonar, foi diagnosticada a ossificação pulmonar com o paciente ainda vivo.

## REFERÊNCIAS

1. Pear BL. Idiopathic disseminated pulmonary ossification. *Radiology*. 1969;91(4):746-8.
2. Green JD, Harle TS, Greenberg SD, Weg JG, Nevin H, Jenkins DE. Disseminated pulmonary ossification. A case report with demonstration of electron-microscopic features. *Am Rev Respir Dis*. 1970;101(2):293-8.
3. Ikeda Y, Yamashita H, Tamura T. Diffuse pulmonary ossification and recurrent spontaneous pneumothorax in a patient with bronchial asma. *Respir Med*. 1998;92(6):887-9.
4. Felson B, Schwartz J, Lukin RR, Hawkins HH. Idiopathic pulmonary ossification. *Radiology*. 1984;153(2):303-10.
5. Joines RW, Roggliv VL. Dendriform pulmonary ossification. Report of two cases with unique findings. *Am J Clin Pathol*. 1989;91(4):398-402.
6. Rajjoub S, Altmeyer RB. A case report of idiopathic pulmonary ossification. *W V Med J*. 1998;94(3):143-5.
7. Jaderborg JM, Dunton RF. Rare clinical diagnosis of dendriform pulmonary ossification. *Ann Thorac Surg*. 2001;71(6):2009-11.
8. Trejo O, Xaubet A, Marin-Arguedas A, Torres A, Ramirez J, Luburich P. [Dendriform pulmonary ossification associated with idiopathic pulmonary fibrosis]. *Arch Bronconeumol*. 2002;38(8):399-400. Spanish.
9. Chow LT, Shum BS, Chow WH, Tso CB. Diffuse pulmonary ossification-A rare complication of tuberculosis. *Histopathology*. 1992;20(5):435-7.
10. Ndimbie OK, Williams CR, Lee MW. Dendriform pulmonary ossification. *Arch Pathol Lab Med*. 1987;111(11):1062-4.
11. Popelka CG, Kleinerman J. Diffuse pulmonary ossification. *Arch Intern Med*. 1977;137(4):523-5.
12. Muller KM, Friemann J, Stichnoth E. Dendriform pulmonary ossification. *Pathol Res Pract*. 1980;168(1-3):163-72.
13. Steinmetz D, Flatau E, Daharan M. Pulmonary ossification. *Isr J Med Sci*. 1985;21(8): 703-5.
14. Cordoba A, Jauregui I, Monzon F, Martinez-Peñuela JM. [Dendriform diffuse pulmonary ossification. Report of 2 cases]. *Rev Clin Esp*. 1996;196(11):751-3. Spanish.
15. Fried ED, Godwin TA. Extensive diffuse pulmonary ossification. *Chest*. 1992;102(5):1614-5.
16. Wells HG, Dunlap CE. Disseminated ossification of the lungs. *Arch Pathol Lab Med*. 1943; 35: 420-46.
17. Azuma A, Miyamoto H, Enomoto T, Usuki J, Kudoh S. Familial clustering of dendriform pulmonary ossification. *Sarcoidosis Vasc Diffuse Lung Dis*. 2003;20(2):152-4.