

Relato de Caso

Estenose idiopática de traquéia. Relato de quatro casos*

Idiopathic tracheal stenosis. A report of four cases

Carolina Rossi¹, Fernanda Colombari¹, Alda Losi Guembarowsky²,
Olavo Franco Ferreira Filho³, João Carlos Thomson⁴

Resumo

A estenose idiopática de traquéia é incomum. Relatam-se quatro casos com quadro clínico semelhante: história de tratamento de broncoespasmo sem resultado e diagnóstico por broncoscopia. O tratamento em três pacientes foi dilatação e corticóide sistêmico; em um realizou-se traqueoplastia. No quarto, a estenose era mais extensa (2 cm) com redução da luz de 70%, sem possibilidade de dilatação. Realizou-se ressecção laringo-traqueal. Todos apresentaram boa evolução. A estenose idiopática de traquéia deve ser cogitada em casos de "bronquite" mal resolvida com tratamentos convencionais. A broncoscopia e a dilatação têm apresentado bons resultados. Eventualmente, torna-se necessária ressecção laringo-traqueal.

Descritores: Traquéia/cirurgia; Constrição patológica; Relatos de casos [tipo de publicação].

Abstract

Idiopathic tracheal stenosis is uncommon. Herein, we report four cases, all presenting a similar clinical profile: diagnosed through bronchoscopy and having a history of being treated unsuccessfully for bronchospasm. Three of the patients were treated with dilatation and an oral corticosteroid. One of those three underwent tracheoplasty. In the remaining patient, the stenosis was more extensive (2 cm, with a 70% reduction in the size of the lumen), and dilatation was not an option. Therefore, that patient underwent laryngotracheal resection. In all four patients, the evolution was favorable. Idiopathic tracheal stenosis should be contemplated in cases of 'bronchitis' that are not resolved using conventional treatments. Bronchoscopy and dilatation have provided satisfactory results. Occasionally, laryngotracheal reconstruction is necessary.

Keywords: Trachea/surgery; Constriction; Pathologic; Case reports [publication type].

Introdução

A estenose idiopática de traquéia (EIT) foi descrita pela primeira vez em 1972 por Brandenburg, que acompanhou três casos, sem etiologia definida, por dez anos. Desde essa época, têm sido relatados casos semelhantes, mas ainda existem poucos estudos e a sua etiologia permanece obscura.⁽¹⁾ É uma doença rara, caracterizada pela formação de tecido fibroso, circunferencial e denso, usualmente localizado na região subglótica, mas que pode se estender até as pregas vocais ou traquéia superior.⁽²⁾ A característica mais importante é o fato de os pacientes não apresentarem fatores predisponentes para o aparecimento da EIT. Evoluem com dispnéia progressiva, ruídos respiratórios e tosse seca, e são freqüentemente tratados como portadores de "bronquite".

A duração dos sintomas varia de quatro meses até quinze anos, com a maior parte dos pacientes relatando sintomas com um a três anos de duração.^(2,3)

O diagnóstico deve ser feito após a exclusão de outras causas de estenose de traquéia, como intubação orotraqueal prolongada, traqueostomia, queimaduras químicas, ou trauma externo com fratura laringo-traqueal. Causas mais raras devem ser consideradas, como a granulomatose de Wegener, colagenoses, sarcoidose, tuberculose e policondrite atrófica crônica.⁽³⁻⁵⁾

Além do quadro clínico já referido, técnicas radiológicas convencionais podem revelar a localização e a extensão da lesão, mas a tomografia computadorizada e sua evolução

* Trabalho realizado na Universidade Estadual de Londrina – UEL – Londrina (PR) Brasil.

1. Acadêmica de Medicina da Universidade Estadual de Londrina – UEL – Londrina (PR) Brasil.

2. Professora Adjunta de Anatomia Patológica da Universidade Estadual de Londrina – UEL – Londrina (PR) Brasil.

3. Professor Adjunto de Pneumologia do Departamento de Clínica Médica da Universidade Estadual de Londrina – UEL – Londrina (PR) Brasil.

4. Coordenador do programa de Mestrado e Doutorado em Medicina e Ciências da Saúde da Universidade Estadual de Londrina – UEL – Londrina (PR) Brasil.

Endereço para correspondência: João Carlos Thomson. Rua Júlio César Ribeiro, 204, CEP 86039-200, Londrina, PR, Brasil.

E-mail: zthomson@sercomtel.com.br

Recebido para publicação em 22/1/06. Aprovado, após revisão, em 7/4/06.

para a broncoscopia virtual, assim como a própria broncoscopia (rígida ou flexível), mostram a lesão, o local e sua extensão para que se possa planejar o tratamento mais adequado.⁽⁶⁻⁸⁾

Após o diagnóstico, as opções para o tratamento vão desde a simples dilatação da lesão, utilização do laser de dióxido de carbono, uso de corticoterapia sistêmica ou local até a ressecção cirúrgica.^(5,6,9,10-15)

O objetivo deste trabalho é demonstrar a casuística do Hospital Universitário de Londrina no manejo da EIT, relatando os quatro casos atendidos nos últimos cinco anos e a sua evolução. Todos eram do sexo feminino e foram atendidos desde o diagnóstico inicial até o tratamento e o acompanhamento ambulatorial. Em todos os casos foi realizada broncoscopia rígida (Storz 8,5 mm), sendo que em três pacientes, concomitantemente à broncoscopia, foi realizada dilatação com o próprio broncoscópio e corticoterapia sistêmica. Em um único caso realizou-se a ressecção cirúrgica da traquéia. Todas as pacientes apresentavam estenose laringo-traqueal.

Relato Dos Casos

Caso 1

Uma paciente de 38 anos, branca, não tabagista, referia tosse seca, “chiado no peito”, e cansaço fácil piorando com o esforço físico, havia dois anos, com piora progressiva nos últimos meses. O tratamento para “bronquite” não resultou em melhora, tendo ela procurado, a seguir, serviço especializado (hospital universitário). A respiração ruidosa chamou a atenção e realizou-se broncoscopia rígida (Storz 8,5 mm) que revelou uma estenose laringo-traqueal (40%). Foi submetida à dilatação com uma sonda flexível (sonda de Savary Giliard) e corticoterapia sistêmica durante duas semanas. Evoluiu assintomática durante sete meses, quando voltou a apresentar os mesmos sintomas. Procedeu-se à broncoscopia que revelou estenose dois centímetros abaixo das pregas vocais, mesma localização da estenose anterior, tendo sido realizada nova dilatação com o broncoscópio rígido e biópsia, seguida de corticoterapia sistêmica por mais duas semanas. O exame anatomopatológico revelou fibrose intensa (Figura 1). Ao retornar ao ambulatório, cinco meses após a segunda dilatação, referia apresentar tosse seca e cansaço. Como estava no terceiro mês de

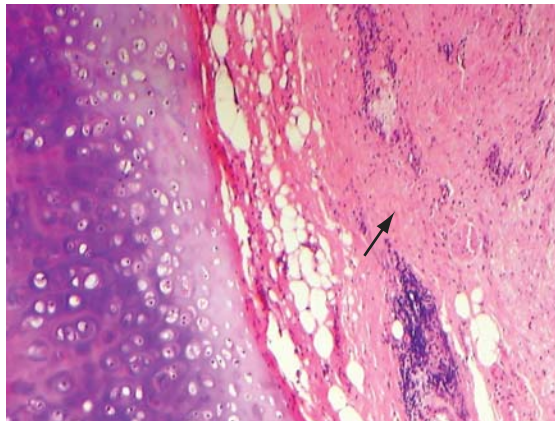


Figura 1 - Exame anatomopatológico: fibrose traqueal intensa.

gestação, optou-se por corticoterapia durante duas semanas, sem resultado. Realizaram-se novas broncoscopia e dilatação, e discutiu-se a possibilidade de ressecção após o término da gravidez. Ao retornar ao ambulatório, após o parto, referiu recidiva da sintomatologia, sendo novamente iniciada corticoterapia e indicada a cirurgia. Na internação referiu estar assintomática e na broncoscopia para a avaliação cirúrgica, não foi visualizada a estenose. Teve alta e permaneceu assintomática por quinze meses.

Caso 2

Uma paciente de 33 anos, não tabagista, branca, apresentava dispnéia progressiva e cornagem, piorando com esforço físico, principalmente no último ano. Realizou-se a broncoscopia que revelou estenose laringo-traqueal importante (90%) e de pequena extensão. Também se procedeu à dilatação com o broncoscópio rígido e foi prescrita corticoterapia por duas semanas. A paciente foi acompanhada em ambulatório por um ano e nove meses, apresentando-se completamente assintomática nesse período. A paciente referia antecedente de trauma de crânio aos nove anos de idade, com intubação por algumas horas.

Caso 3

Uma paciente de 56 anos, não tabagista, branca, foi encaminhada com o diagnóstico de estenose de traquéia realizado por broncoscopia, e distúrbio ventilatório obstrutivo grave. Apresentava disp-

néia progressiva havia seis anos, e tratamento de “bronquite” sem resultado. A tomografia cervical com reconstrução revelou estenose de 2 cm de extensão no final da laringe e traquéia e 60% de obstrução da luz traqueal (Figura 2). A dilatação não foi conseguida devido à intensa fibrose, tendo sido realizada a ressecção cirúrgica e traqueoplastia com anastomose término-terminal. O exame anatomopatológico revelou processo inflamatório crônico com proliferação vascular, sem outras anormalidades. Houve boa evolução pós-operatória, tendo sido a paciente acompanhada no ambulatório por um ano e três meses, apresentando-se assintomática nesse período.

Caso 4

Uma paciente de 77 anos, não tabagista, branca, apresentou-se com dispnéia progressiva e tosse havia seis anos, com piora nos últimos seis meses. O tratamento para “bronquite” não obteve resultado. A broncoscopia revelou estenose laringo-traqueal com 50% de obstrução da luz traqueal e espessura de 3 a 4 mm (Figura 3). Realizou-se a dilatação com o broncoscópico rígido e a biópsia revelou processo inflamatório crônico inespecífico. Foi prescrito corticóide durante três semanas e no acompanhamento ambulatorial por oito meses a paciente permaneceu assintomática.

Discussão

A estenose idiopática laringo-traqueal, desde o primeiro relato de Brandenburg (1972), mostrou características diferentes das demais estenoses, principalmente pela ausência de um fator predisponente e prevalência quase absoluta em pacientes do sexo feminino.^(1,2,10)

No estudo destes quatro casos, também de pacientes do sexo feminino, não foi encontrado nenhum fator predisponente, nem na fase inicial do diagnóstico ou no acompanhamento ambulatorial.

É importante, no diagnóstico da EIT, afastar os fatores predisponentes mais citados na gênese das estenoses como intubação prolongada, traqueostomia, tuberculose, queimadura com aspiração, sarcoidose, fratura laringo-traqueal, policondrites e granulomatose de Wegener.^(3,6,7) Outros autores descrevem a possibilidade de receptores de estrogênos estarem ausentes nos locais da estenose, possibilitando o aumento de secreção do fator

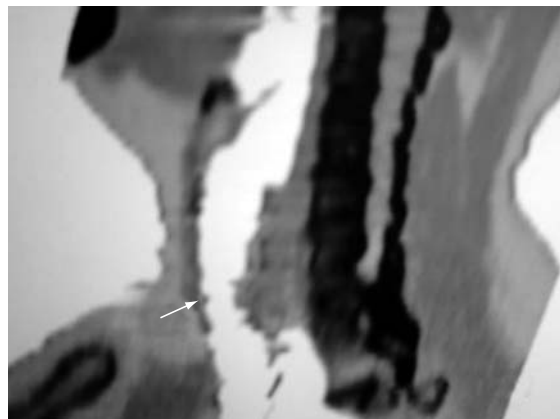


Figura 2 – Tomografia computadorizada cervical: imagem da estenose laringo-traqueal.

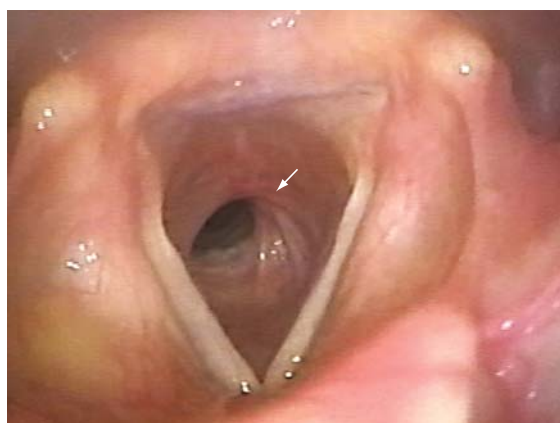

Figura 3 – Broncoscopia: estenose laringo-traqueal.

de crescimento para fibroblastos, o que explicaria também a sua incidência quase absoluta nas mulheres.⁽¹⁰⁾ Um estudo cita inclusive a possibilidade de em alguns casos o paciente ter sido intubado ocasionalmente e por pouco tempo, sem que este fato possa ocasionar a estenose pós-intubação, como no nosso segundo caso, em que a paciente foi intubada por poucas horas, 24 anos antes do aparecimento do quadro da EIT.⁽⁸⁾

Há relato da possibilidade do refluxo gastroesofágico ter uma ação importante na gênese da estenose laringo-traqueal, mas ainda não há conclusões definitivas de sua ação, principalmente pela constatação da não progressão da estenose.^(2,7,11) Em nenhuma de nossas pacientes havia queixa de refluxo ou qualquer outra patologia do trato digestivo.

Além das possibilidades terapêuticas referidas, como a dilatação, corticoterapia sistêmica ou tópica,

uso do laser e a ressecção cirúrgica, há o emprego da mitomicina C, um agente antineoplásico, de aplicação tópica, com ação inibidora da proliferação de fibroblastos.⁽¹¹⁾

A EIT é uma entidade rara e permanece com etiologia ainda em discussão. Apresenta predominância absoluta nas mulheres. O diagnóstico diferencial com “bronquite” deve ser cogitado quando não se tem resposta ao tratamento usual. O manejo da EIT deve variar desde a dilatação, com ou sem uso de corticóide, como tratamento inicial até, caso não haja bom resultado, a possibilidade de correção cirúrgica.

Referências

1. Brandenburg JH. Idiopathic subglottic stenosis. *Trans Am Acad Ophthalmol Otolaryngol.* 1972;76(5):1402-6.
2. Grillo HC. Idiopathic stenosis. In: Pearson FG, Cooper JD, Deslauries J, Ginsberg RJ, Hiebert CA, Patterson GA, et al. *Thoracic surgery.* 2nd ed. New York: Churchill Livingstone; 2002. p.314-20.
3. Lorenz RR. Adult laryngotracheal stenosis: etiology and surgical management. *Curr Opin Otolaryngol Head Neck Surg.* 2003;11(6):467-72.
4. Grillo HC, Mathisen DJ, Ashiku SK, Wright CD, Wain JC. Successful treatment of idiopathic laryngotracheal stenosis by resection and primary anastomosis. *Ann Otol Rhinol Laryngol.* 2003;112(9 Pt 1):798-800.
5. Ashiku SK, Kuzucu A, Grillo HC, Wright CD, Wain JC, Lo B, et al. Idiopathic laryngotracheal stenosis: Effective definitive treatment with laryngotracheal resection. *J Thorac Cardiovasc Surg.* 2004;127(1):99-107.
6. Grillo HC. Primary reconstruction of airway after resection of suglottic laryngeal and upper tracheal stenosis. *Ann Thorac Surg.* 1982;33(1):3-18.
7. Grillo HC, Mathisen DJ, Wain JC. Laryngotracheal resection and reconstruction for subglottic stenosis. *Ann Thorac Surg.* 1992;53(1):54-63.
8. Grillo HC. Management of idiopathic tracheal stenosis. *Chest Surg Clin N Am.* 1996;6(4):811-8.
9. Grillo HC. The history of tracheal surgery. *Chest Surg Clin N Am.* 2003;13(2):175-89.
10. Valdez TA, Shapsay SM. Idiopathic subglottic stenosis revisited. *Ann Otol Rhinol Laryngol.* 2002;111(8):690-5.
11. Dedo HH, Catien MD. Idiopathic progressive subglottic stenosis: findings and treatment in 52 patients. *Ann Otol Rhinol Laryngol.* 2001;110(4):305-11.
12. Giudice M, Piazza C, Foccoli P, Toninelli C, Cavaliere S, Peretti G. Idiopathic subglottic stenosis: management by endoscopic and open-neck surgery in a serie of 30 patients. *Eur Arch Otorhinolaryngol.* 2003;260(5):235-8.
13. Ashiku SK, Mathisen DJ. Idiopathic laryngotracheal stenosis. *Chest Surg Clin N Am.* 2003;13(2):257-69.
14. Rea F, Callegaro D, Loy M, Zuin A, Narne S, Gobbi T, et al. Benign tracheal and laryngotracheal stenosis: surgical treatment and results. *Eur J Cardithorac Surg.* 2002;22(3):352-6.
15. Lano CF Jr, Duncavage JA, Reinisch L, Ossoff RH, Courey MS, Nettekville JL. Laryngotracheal reconstruction in the adult: a ten year experience. *Ann Otol Rhinol Laryngol.* 1998;107(2):92-7.