

Artigo Original

Histoplasmose pulmonar cavitária crônica simulando tuberculose*

Chronic pulmonary histoplasmosis mimicking tuberculosis

GISELA UNIS¹, LUIZ CARLOS SEVERO²

RESUMO

Objetivo: Avaliar os casos de histoplasmose pulmonar crônica ocorridos nos últimos anos, atendidos no Complexo Hospitalar Santa Casa de Porto Alegre (RS). **Métodos:** Foram revisados os casos atendidos nos últimos 25 anos no Complexo Hospitalar Santa Casa de Porto Alegre e descritos quatro casos diagnosticados por cultivo e/ou achado histopatológico, corroborados por teste soromicológico. São comentados os casos da literatura brasileira. **Resultados:** As manifestações clínicas preponderantes foram tosse produtiva, dispnéia, febre, anorexia e emagrecimento. Nos achados radiológicos pulmonares predominaram enfisema, cavidades cistóides, bronquiectasias e espessamento pleural. Os pacientes apresentaram história epidemiológica de contato com fezes de galinha. Num paciente, houve colonização de cavidade por *Aspergillus fumigatus*. **Conclusão:** A histoplasmose pulmonar crônica deve ser considerada na presença de lesões cavitárias em lobos superiores em pacientes com doença pulmonar obstrutiva crônica, baciloscopia negativa no escarro e não reatores à tuberculina. Hemoptise em vigência de lesões tardias ou doença curada sugerem colonização aspergilar.

Descritores: Histoplasmose/diagnóstico; Histoplasmose/quimioterapia; Histoplasma/isolamento & purificação; Tuberculose pulmonar/diagnóstico; Itraconazol/quimioterapia; Escarro/microbiologia; Diagnóstico diferencial

ABSTRACT

Objective: To evaluate cases of chronic pulmonary histoplasmosis diagnosed in recent years at the Complexo Hospitalar Santa Casa in Porto Alegre, in the state of Rio Grande do Sul, Brazil. **Methods:** Cases diagnosed at the Santa Casa Hospital Complex within the last 25 years were reviewed. Four cases in which the diagnosis was made through histopathological analysis or culture and confirmed by with serologic testing are described. Cases from the Brazilian literature are also discussed. **Results:** The principal clinical manifestations were cough, dyspnea, fever, anorexia and weight loss. Among the radiological findings were emphysema, cystic cavities, bronchiectasis and pleural thickening. All patients had an epidemiological history of contact with chicken feces. One of the patients presented *Aspergillus fumigatus* colonization of cavities. **Conclusion:** Chronic pulmonary histoplasmosis must be considered in patients with chronic obstructive pulmonary disease presenting cavitary lesions of the lung, sputum smear microscopy negative for acid-fast bacilli and negative tuberculin skin test. Hemoptysis occurring in the presence of cured or fading pulmonary lesions is suggestive of *Aspergillus* colonization.

Keywords: Histoplasmosis/diagnosis; Histoplasmosis/drug therapy; Histoplasma/isolation & purification; Tuberculosis, pulmonary/diagnosis; Itraconazole/drug therapy; Sputum/microbiology; Diagnosis, Differential

* Trabalho realizado no Laboratório de Micologia da Santa Casa-Complexo Hospitalar, Porto Alegre (RS) Brasil.

1. Doutoranda no Programa de Pós-Graduação em Medicina: Pneumologia, Universidade Federal do Rio Grande do Sul, - (UFRS) Porto Alegre (RS) Brasil.

2. Pesquisador do CNPq.

Endereço para correspondência: Dr. Luiz Carlos Severo. Laboratório de Micologia. Santa Casa-Complexo Hospitalar. Annes Dias 285, Porto Alegre - RS. CEP: 90020-090. Fax: 55 51 3214-8435. E-mail: severo@santacasa.tche.br

Recebido para publicação em 30/4/04. Aprovado, após revisão, em 16/9/04.

INTRODUÇÃO

O fungo dimórfico térmico *Histoplasma capsulatum* var. *capsulatum* causa diferentes manifestações clínicas, dependendo do estado anatômico e imunológico do hospedeiro e do tamanho do inóculo fúngico.⁽¹⁻³⁾ A histoplasmose pulmonar crônica (HPC) é uma manifestação oportunística da colonização fúngica de espaços aéreos enfisematosos do parênquima pulmonar, secundária à exposição continuada ao fungo. O fungo encontra-se em pequena quantidade e com limitada invasão tecidual. A inflamação do parênquima, a necrose e a fibrose resultantes representam uma resposta imune do hospedeiro aos antígenos fúngicos.⁽⁴⁾

Neste estudo, são descritos quatro casos inéditos de HPC no Rio Grande do Sul, bem como comentados aspectos diagnósticos dos casos brasileiros publicados.⁽⁵⁾

MÉTODOS

Os prontuários foram revisados retrospectivamente quanto à idade, sexo, raça, história epidemiológica, procedência, sinais e sintomas, condição associada ou predisponente, tratamento, evolução e complicações, a partir da revisão do livro de registros do Laboratório de Micologia do Complexo Hospitalar Santa Casa de Porto Alegre (RS).

Os critérios para o diagnóstico de histoplasmose pulmonar crônica e inclusão no trabalho foram: doença clínica compatível em um residente do Rio Grande do Sul; evidência laboratorial de histoplasmose, ou seja, cultivo positivo para *H. capsulatum*, achado histopatológico demonstrando elementos fúngicos consistentes com *H. capsulatum* ou presença de bandas H e/ou M por imunodifusão; e cultivo e/ou evidência histopatológica do *H. capsulatum* somente em localização pulmonar em paciente apresentando defeito estrutural no pulmão.

Os materiais utilizados para o diagnóstico foram escarro, lavado broncoalveolar ou fragmento de biópsia pulmonar. Os esfregaços em lâmina foram corados pela técnica de Gomori-Grocott com metenamina argêntica. O cultivo foi realizado através de semeadura em meios ágar-Sabouraud (DIFCO), cloranfenicol (União Química, 1%) e Mycosel® (BBL), com processamento em capela de fluxo laminar classe IIB (Trox Brasil Ltda, modelo FLV, série 636) e incubação a 25°C. Cultivos positivos

para *Histoplasma capsulatum* var. *capsulatum* foram confirmados pelo aspecto micromorfológico (macroconídios tuberculados) e caracterização do dimorfismo térmico, pela conversão para a fase leveduriforme em ágar infusão de cérebro-coração (BHI) a 37°C.

RESULTADOS

Foram revisados 212 prontuários clínicos de pacientes com histoplasmose atendidos pelo Laboratório de Micologia do Complexo Hospitalar Santa Casa de Porto Alegre num período de 25 anos (1977 a 2002). Dez prontuários foram elegíveis para avaliação. Quatro deles foram excluídos porque embora apresentassem critério clínico e radiológico compatível, ao diagnóstico laboratorial, apresentavam somente imunodifusão positiva. Dos seis casos encontrados, dois foram publicados previamente⁽²⁾ e quatro são relatados a seguir:

CASO 1- Um paciente, do sexo masculino, branco, de 69 anos, procedente de São Leopoldo (RS), sapateiro, foi admitido no hospital com dispnéia, tosse produtiva, febre e emagrecimento. Era fumante de 20 cigarros por dia por 47 anos. Tinha diagnóstico de doença pulmonar obstrutiva crônica de longa data e recentemente de diabetes melito por uso crônico de corticóide. Fez teste terapêutico para tuberculose por seis meses, mesmo com repetidas baciloscopias negativas no escarro e ausência de reação ao teste de Mantoux. A progressão dos sintomas motivou a internação.

História epidemiológica: presença de galinheiro em sua propriedade.

Estudo imagético: aspectos radiológico e tomográfico de produto patológico com densidade de partes moles no interior de cavidade em lobo superior direito, mostrados na Figura 1, bem como o controle após o tratamento.

Avaliação micológica: soromicologia com imunodifusão para *H. capsulatum* positiva e com presença de banda M; imunodifusão para *A. fumigatus* negativa; teste de ELISA para detecção de antígenos (galactomanano) positivo para *Aspergillus fumigatus*; lavado broncoalveolar corado pela técnica de Gomori-Grocott com metenamina argêntica: elementos leveduriformes pequenos, unibrotantes, sugestivos de *H. capsulatum*; o cultivo foi negativo.

Tratamento e evolução: o paciente usou itra-

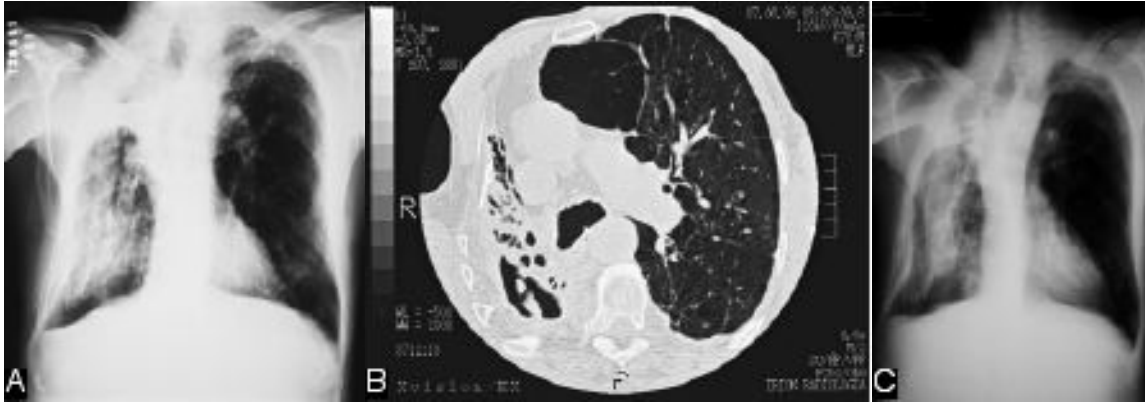


Figura 1 - A radiografia de tórax demonstrou produto patológico no interior da cavidade em lobo superior do pulmão direito (Figura 1A). Controle realizado após dois anos de tratamento com itraconazol demonstrou desaparecimento do produto patológico no interior da cavidade (Figura 1C). A tomografia computadorizada (TC) de tórax revelou cavidade cistóide no ápice do pulmão direito com produto patológico com densidade de partes moles em seu interior e espessamento da pleura adjacente. Distorção da arquitetura do lobo superior direito com bronquiectasias e atelectasia subtotal. Espessamento pleural com calcificações, bilaterais. Nódulos e estrias com calcificações no ápice do pulmão esquerdo. Áreas de enfisema, algumas destas nitidamente paracictriais, bilaterais (Figura 1B).

conazol (100 mg/dia) por quatro meses. Após cinco anos teve exacerbação da doença, tendo utilizado a medicação por mais três anos.

CASO 2 - Um paciente, do sexo masculino, branco, de 63 anos, procedente de Novo Hamburgo (RS), pedreiro, fumante de 20 cigarros por dia desde os onze anos de idade, foi admitido no hospital com história de nove meses de emagrecimento (14/62kg), tosse produtiva com escarro hialino, dispnéia progressiva, anorexia, astenia e febre. Negava hemoptise, sudorese noturna ou dor torácica. Os sintomas tiveram início nove meses antes da internação. Ao exame físico apresentava-se emagrecido, desidratado e hipocorado. Recebeu alta hospitalar após três meses, sem diagnóstico firmado, com tratamento sintomático para doença pulmonar obstrutiva crônica. Devido à piora clínica, foi internado oito meses depois, para nova investigação diagnóstica. Foram realizadas várias baciloscopias no escarro, que se mostraram negativas.

História epidemiológica: havia alguns anos participara da demolição de um antigo galinheiro, onde habitavam morcegos.

Estudo imagético: áreas de consolidação dos subsegmentos axilares do pulmão direito, mostradas na Figura 2, bem como o controle evolutivo e o aspecto tomográfico.

Avaliação micológica: soromicologia com imunodifusão para *H. capsulatum* positiva, com presença de banda M; imunodifusão para *A. fumiga-*

tus negativa; coloração pela técnica de Gomori-Grocott com metenamina argêntica negativa no escarro e positiva para *H. capsulatum* no fragmento de biópsia; o fragmento de punção-biópsia de pulmão mostrou inflamação crônica em parênquima pulmonar com fibrose acentuada e pequeno foco de granuloma epitelióide com necrose caseosa; o cultivo foi positivo para *H. capsulatum*.

Tratamento e evolução: foi iniciado tratamento com itraconazol (200 mg/dia); o paciente recuperou o peso inicial e manteve o tratamento por 18 meses; apresentou importante melhora clínica e o antifúngico foi suspenso.

CASO 3 - Um paciente, do sexo masculino, branco, de 53 anos, procedente de Sapucaia do Sul (RS), vigilante, fumante de 20 cigarros por dia, foi admitido no hospital por febre persistente, sudorese noturna e emagrecimento (19 kg / 3 meses). Realizou teste terapêutico para tuberculose sem melhora, apesar de várias baciloscopias no escarro e no lavado broncoalveolar terem se mostrado negativas.

História epidemiológica: trabalhou em contato com esterco de galinha, fazendo horta.

Estudo imagético: os aspectos radiológico e tomográfico são mostrados na Figura 3.

Avaliação micológica: soromicologia com imunodifusão para *H. capsulatum* positiva, com presença de banda M; o exame micológico de escarro a fresco foi negativo e o esfregaço corado pela

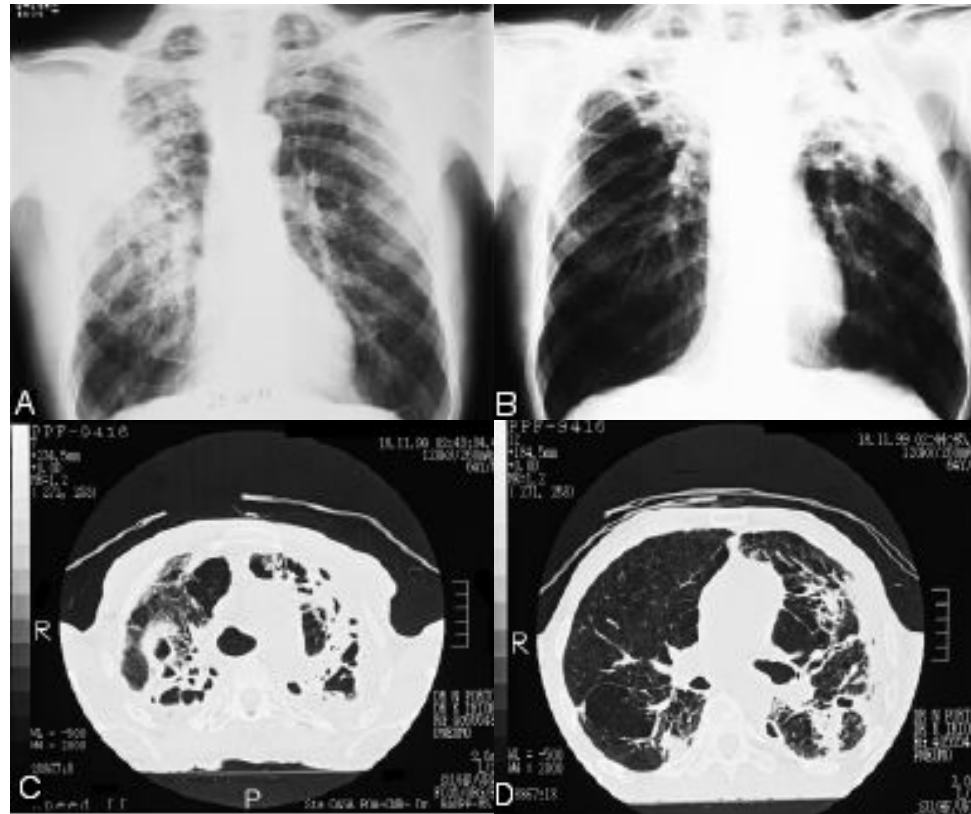


Figura 2 - A radiografia de tórax demonstrou áreas de consolidação de subsegmentos axilares do pulmão direito (Figura 2A). O controle evolutivo sete meses após, identificou atelectasia completa do lobo superior direito com elevação do hilo pulmonar correspondente, o que determinou aparente regressão das áreas de consolidação de subsegmentos axilares, as quais possivelmente encontravam-se no lobo superior agora atelectasiado. Surgiram áreas de consolidação com necrose no hilo superior esquerdo, acompanhados de espessamento pleural e retração atelectásica com elevação do hilo correspondente. Áreas de enfisema paracicatricial (Figura 2B). A TC de tórax mostrou retrações fibroatelectásicas dos lobos superiores com cavidades cistóides e bronquiectasias e áreas de atelectasia com consolidação do parênquima adjacente às vias brônquicas dilatadas, com nítido predomínio cranial, todas as cavidades apresentavam paredes anfractuadas, algumas com pequenas septações. Espessamento pleural bilateral, principalmente apical. Elevação dos hilos pulmonares. Áreas de enfisema paracicatricial. Não havia adenomegalia ostensiva no mediastino (Figura 2C e D).

técnica de Gomori-Grocott com metenamina argêntica evidenciou presença de elementos leveduriformes, unibrotantes e ovalados, sugestivos de *H. capsulatum*; o cultivo do escarro foi negativo para *H. capsulatum* em meio de Sabouraud e positivo para *H. capsulatum* no Mycosel®.

Tratamento e evolução: o paciente usou ceticonazol (400 mg/dia) por um mês e a seguir fez uso de itraconazol (100 mg/dia) por nove meses.

CASO 4 - Um paciente, do sexo masculino, branco, de 38 anos, procedente de Viamão (RS), fumante de 10 cigarros por dia, vinha apresentando tosse com expectoração e astenia por três meses.

História epidemiológica: contato com galinheiro.

Estudo imagético: o radiograma de tórax apresentava lesões fibronodulares, componente atelectásico e espessamento pleural apical à direita.

Avaliação micológica: soromicologia com imunodifusão para *H. capsulatum* positiva, com presença de banda M; o exame micológico de escarro a fresco foi negativo e o esfregaço corado pela técnica de Gomori-Grocott com metenamina argêntica evidenciou presença de elementos leveduriformes, unibrotantes e ovalados, sugestivos de *H. capsulatum*; o cultivo do escarro foi negativo para *H. capsulatum*.

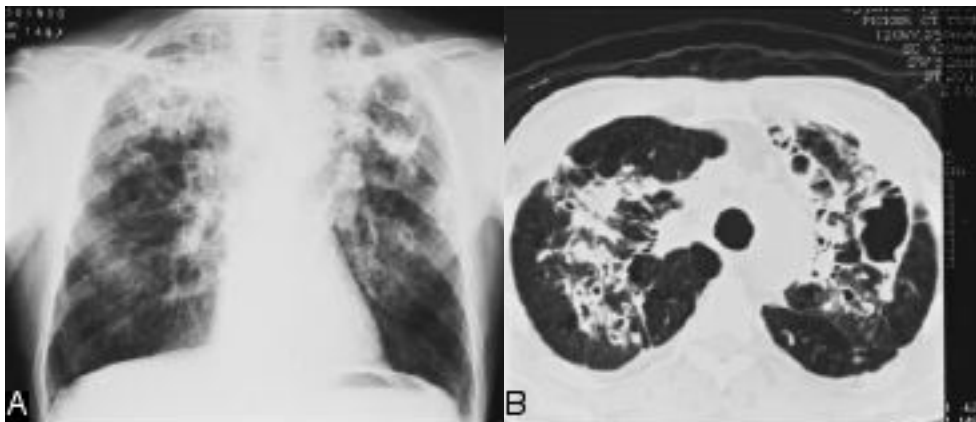


Figura 3 - A radiografia de tórax demonstrou opacidades maldefinidas e possíveis cavidades com predomínio em lobos superiores (Figura 3A). A TC de tórax mostrou desarranjo da estrutura de ambos os pulmões, principalmente nos lobos superiores, com áreas de consolidação e atelectasia de distribuição predominante ao longo dos interstícios axiais, manifesto por bronquiectasias, cavidades cistóides e opacidade do parênquima e bolhas de enfisema paracicatriciais. À esquerda, as cavidades eram de maiores dimensões e algumas destas contendo septações ou vegetações intracavitárias. Não havia adenomegalia ostensiva no mediastino embora alguns linfonodos tivessem dimensões ligeiramente acima do usual (Figura 3B).

Tratamento e evolução: o paciente recebeu cetoconazol (200 mg/dia) e teve alta hospitalar, não retornando ao serviço.

A Tabela 1 mostra os achados diagnósticos dos pacientes deste estudo, comparando-os com os casos anteriormente descritos em nosso meio. A Tabela 2 apresenta os dados demográficos, quadro

clínico, tratamento e evolução dos casos da presente série, bem como os anteriormente descritos.

DISCUSSÃO

A primeira grande série de HPC foi encontrada em sanatórios para tuberculose entre pacientes supostamente tuberculosos.⁽⁶⁾ Inicialmente, praticamente todos os pacientes recebiam tuberculostáticos antes do diagnóstico da micose, como demonstram doze dos treze casos (92%) de HPC cavitária descritos por alguns autores.⁽⁷⁾ Como vimos, em nosso meio ainda é alto o percentual (50%) de teste terapêutico para tuberculose, o que denota uma visão direcionada para a tuberculose, a qual retarda o reconhecimento da manifestação clínica da micose, com conseqüente progressão da doença.

A lesão precoce consiste em uma pneumonite intersticial, contendo freqüentemente espaços aéreos enfisematosos, especialmente do tipo centrilobular ou bolhoso.⁽⁴⁾ A colonização desses espaços aéreos determina a produção de material líquido rico em antígenos fúngicos que, por disseminação brônquica, causam uma pneumonite segmentar. A lesão tardia tem como característica essencial uma área de cavitação preexistente. As cavidades infectadas tendem a causar doença progressiva, ocasionando fibrose pulmonar e exacerbação da insuficiência respiratória.⁽⁴⁾ A rápida mu-

TABELA 1

Casos	Diagnóstico micológico			
	Material	GMS	Cultivo	IDh
LITERATURA				
1(13)	Escarro	+	+	H, M
2(13)	Escarro	+	+	H, M
3(13)	Escarro	+	+	H, M
4(5)	Escarro	+	+	NF
	LBA	+	+	+
	Biópsia	+	+	
5(5)	Escarro	+	+	M
	Biópsia	+	+	
PRESENTE SÉRIE				
6	Escarro	-	-	M
(caso 1)	LBA	+	-	
7				
(caso 2)	Escarro	-	-	M
	Biópsia	+	+	
8				
(caso 3)	Escarro	+	+	M
9				
(caso 4)	Escarro	+	-	M

TABELA 2
HPCC no Brasil, manifestações clínicas, condições associadas, tratamento e evolução

Caso	Idade Sexo	TT	Sintomatologia	Tratamento	Evolução; condição associada
LITERATURA					
1(13)	64, M	Não	febre, tosse produtiva	Cetoconazol - 6m Itraconazol - 7m	Óbito; carcinoma epidermóide no pulmão
2(13)	58, M	Não	febre, tosse produtiva	Anfotericina B - 1g Cetoconazol - 6m Itraconazol - 22m	Óbito
3(13)	74, M	Sim	tosse produtiva, dor torácica, emagrecimento	Anfotericina B -1g Itraconazol	Sem evolução
4(5)	62, M	Não	tosse produtiva, hemoptise, febre, anorexia, dispnéia, emagrecimento	Cetoconazol - 7m Anfotericina B -1g Cetoconazol - 30m	Óbito pós-operatório; bola fúngica por <i>A. fumigatus</i>
5(5)	64, M	Sim	tosse produtiva, febre, dispnéia, emagrecimento, sudorese noturna	Cetoconazol - 18m Itraconazol - 13m	Cura; bola fúngica por <i>A. fumigatus</i>
PRESENTE SÉRIE					
6 (caso 1)	69, M	Sim	dispnéia, tosse produtiva, febre, emagrecimento	Itraconazol - 4m Itraconazol - 36m	Cura; bola fúngica por <i>A. fumigatus</i>
7 (caso 2)	63, M	Não	dispnéia, tosse produtiva, febre, anorexia, astenia, emagrecimento	Itraconazol - 18m	Cura
8 (caso 3)	53, M	Sim	febre, sudorese noturna, emagrecimento	Cetoconazol - 1m Itraconazol - 9m	Cura

HPCC: histoplasmose pulmonar cavitária crônica; TT-teste terapêutico para tuberculose; M: masculino; m: meses.

dança no padrão lesional do parênquima pulmonar ao radiograma de tórax, ocorrida no caso 2, é conseqüência da retração fibrótica ao redor da bolha de enfisema, padrão característico da histoplasmose pulmonar.⁽⁴⁾

O teste de imunodifusão, devido à sua alta sensibilidade, é um bom método de triagem para HPC, sendo positivo em aproximadamente 100% dos casos.⁽⁸⁾ A confirmação do diagnóstico é realizada pelo isolamento do *H. capsulatum* do escarro ou de material obtido através de broncoscopia em 60% a 85% dos casos se múltiplos espécimes são submetidos.⁽⁹⁾ O espécime clínico deve ser processado com técnica de Gomori-Grocott com metenamina argêntica e semeado em meios de cultivos seletivos para diagnóstico de certeza.⁽⁸⁾

No caso 2, a investigação por quatro meses em um serviço de saúde terciário, mesmo com abordagem invasiva, fibrobroncoscopia com biópsia transbrônquica, não resultou em diagnóstico etiológico. Um dos motivos foi a não realização de coloração especial (técnica de Gomori-Grocott com metenamina argêntica) no material da biópsia transbrônquica, crucial para a visualização de ele-

mentos fúngicos pequenos, além da não inclusão do material do lavado broncoalveolar em meios de cultivo seletivos durante a primeira investigação diagnóstica. O Mycosel® e seu similar Mycobiotic® são meios seletivos indicados para isolamento de dermatófitos. As presenças de antibiótico (cloranfenicol) e antifúngico (ciclo-heximida) frenam o desenvolvimento de bactérias e fungos contaminantes, permitindo o isolamento do *H. capsulatum*, de crescimento mais lento.⁽¹⁰⁾

O tratamento preconizado para HPC é a anfotericina B nos casos em que, pela gravidade da doença, se necessite de internação hospitalar, e itraconazol nos casos leves a moderados.⁽¹¹⁾ A recidiva ocorre independentemente do antifúngico utilizado e chega a 15% com itraconazol, especialmente com uso inferior aos 12 a 24 meses recomendados atualmente.⁽¹¹⁾ Em paciente com hipótese de bola fúngica, quando de imunodifusão negativa, a triagem sorológica pode ser feita com pesquisa de antígenos pelo método ELISA.⁽¹²⁾

Foram descritos somente treze casos de HPC no Brasil.⁽⁵⁾ Destes, cinco eram de HPC cavitária, três no Rio de Janeiro⁽¹³⁾ e dois no Rio Grande do

Sul,⁽⁵⁾ dois locais conhecidamente endêmicos para histoplasmose, com altas taxas de reatividade cutânea à histoplasmina (93% e 89% respectivamente)⁽¹⁴⁻¹⁵⁾ e facilidade de isolamento do fungo no solo.⁽¹⁶⁻¹⁷⁾ A história epidemiológica de manuseio de solo contaminado com fezes de galinha e de morcegos, em pacientes com doença pulmonar obstrutiva crônica, que apresentem exacerbação dos sintomas, deve levantar a hipótese diagnóstica de HPC. A avaliação soromicológica é de grande utilidade na triagem diagnóstica, conforme observamos nesta série de casos.

Têm sido descritos casos de histoplasmose associados ou seguidos por bola fúngica, de tratamento eminentemente cirúrgico.⁽¹⁸⁾ Na maioria dos casos de HPC cavitária, a função pulmonar já está comprometida e não há planos de clivagem cirúrgica devido às bolhas de enfisema e à fibrose. A cirurgia pode acelerar o surgimento de insuficiência pulmonar franca e o óbito.⁽⁴⁾ O itraconazol é uma alternativa de tratamento.⁽¹⁹⁾ Dos casos brasileiros, três tiveram diagnóstico de bola fúngica (Tabela 2), sendo que em dois a colonização fúngica surgiu em vigência de histoplasmose ativa. A cirurgia foi realizada somente em um e levou a óbito.⁽⁵⁾

Alerta-se que lesões cavitárias nos lobos superiores em pacientes com doença pulmonar obstrutiva crônica, com baciloscopia negativa no escarro e não reatores à tuberculina, devem levantar a hipótese de HPC, em zona endêmica. Nesse grupo de pacientes, a possibilidade de se tratar de tuberculose é de apenas 5%.⁽²⁰⁾ Hemoptise em vigência de lesões tardias ou doença curada sugerem colonização aspergilar.

AGRADECIMENTOS

Os autores agradecem ao Dr. Klaus Irion pela revisão dos estudos de imagem e realização dos estudos tomográficos dos casos 1 e 2.

REFERÊNCIAS

1. Unis G, Roesch EW, Severo LC. Acute pulmonary histoplasmosis in the state of Rio Grande do Sul, Brazil. *J Bras Pneumol* 2005;31(1):52-9. Portuguese.
2. Unis G, Pegas KL, Severo LC. Pulmonary histoplasmosis in Rio Grande do Sul. *Rev Soc Bras Med Trop*. 2005;38(1):11-4. Portuguese.
3. Unis G, Oliveira FM, Severo LC. Disseminated histoplasmosis in Rio Grande do Sul. *Rev Soc Bras Med Trop*. 2004;37(6):463-8. Portuguese.
4. Goodwin RA Jr, Owens FT, Snell JD, Hubbard WW, Buchanan RD, Terry RT et al. Chronic pulmonary histoplasmosis. *Medicine (Baltimore)*. 1976;55(6):413-52.
5. Severo LC, Rizzon CF, Roesch EW, Oliveira FM, Porto NS. Chronic pulmonary histoplasmosis in Brazil: report of two cases with cavitation diagnosed by transthoracic needle biopsy. *Rev Inst Med Trop S Paulo*. 1997;39(5):293-7.
6. Furcolow ML, Brasher CA. Chronic progressive (cavitary) histoplasmosis as problem in tuberculosis sanatoriums. *Am Rev Tuberc*. 1956;73(5):609-19.
7. Loewen DF, Procknow JJ, Loosli CG. Chronic active pulmonary histoplasmosis with cavitation. A clinical and laboratory study of thirteen cases. *Am J Med*. 1960;28:252-80.
8. Wheat LJ. Laboratory diagnosis of histoplasmosis: update 2000. *Semin Respir Infect*. 2001;16(2):131-40.
9. Wheat LJ, Wass J, Norton J, Kohler RB, French MLV. Cavitary histoplasmosis occurring during two large urban outbreaks. Analysis of clinical, epidemiologic, roentgenographic, and laboratory features. *Medicine (Baltimore)*. 1984;63(4):201-9.
10. Unis G, Silva VB, Severo LC. Histoplasmose disseminada e SIDA. Importância do meio de cultivo para o espécime clínico-broncoscópico. *Rev Soc Bras Med Trop*. 2004;37(3):234-7.
11. Wheat J, Sarosi G, McKinsey D, Hamill R, Bradsher R, Johnson P, et al. Practice guidelines for the management of patients with histoplasmosis. Infectious Diseases Society of America. *Clin Infect Dis*. 2000;30(4):688-95.
12. Latgé JP. *Aspergillus fumigatus* and aspergillosis. *Clin Microbiol Rev*. 1999;12(2):310-50.
13. Capone D, Wanke B, Monteiro PCF, Lazéra MS, Andrade GN, Valle ACF. Chronic pulmonary histoplasmosis in the state of Rio de Janeiro, Brazil. *Mycopathologia*. 1999; 145(2):75-9.
14. Zembruski MM, Bassanesi MC, Wagner LC, Severo LC. Inquérito intradérmico com histoplasmina e paracoccidioidina em duas regiões do Rio Grande do Sul. *Rev Bras Med Trop*. 1996;29(1):1-3.
15. Fava SC, Fava Netto C. Epidemiologic surveys of histoplasmin and paracoccidioidin sensitivity in Brazil. *Rev Inst Med Trop S Paulo*. 1998;40(3):155-64. Portuguese.
16. Severo LC, Petrillo VF, Camargo JJ, Geyer GR, Porto NS. Acute pulmonary histoplasmosis and first isolation of *Histoplasma capsulatum* from soil of Rio Grande do Sul, Brasil. *Rev Inst Med Trop S Paulo*. 1986;28(1):51-5. Portuguese.
17. Zancopé-Oliveira RM, Wanke B. Distribuição das fontes de infecção do *Histoplasma capsulatum* var. *capsulatum* em Rio da Prata - Município do Rio de Janeiro (RJ). *Rev Inst Med Trop S Paulo*. 1987;29(4):243-50.
18. Schwarz J, Baum GL, Straub M. Cavitary histoplasmosis complicated by fungus ball. *Am J Med*. 1961;31:692-700.
19. Campbell JH, Winter JH, Richardson MD, Shankland GS, Banham SW. Treatment of pulmonary aspergilloma with itraconazole. *Thorax*. 1991;46(11):839-41.
20. Picon PD, Rizzon CFC, Ferreira RLT, Gutierrez RS, Espina CAA. Tuberculose pulmonar do adulto (pós-primária). In: Picon PD, Rizzon CFC, Ott WP. Tuberculose: epidemiologia, diagnóstico e tratamento em clínica e saúde pública. Rio de Janeiro: Medsi; 1993. p.269-90.