



## Alargamento mediastinal

Edson Marchiori<sup>1</sup> , Bruno Hochhegger<sup>2</sup> , Gláucia Zanetti<sup>1</sup> 

Homem, 68 anos, com história de disfagia progressiva há 1 ano, desconforto retroesternal e emagrecimento de 10 kg em 6 meses. A radiografia do tórax mostrou alargamento mediastinal à direita (Figura 1A).

A radiografia e a TC do tórax (Figura 1) mostraram que o alargamento mediastinal correspondia ao esôfago acentuadamente dilatado, com conteúdo líquido no interior, compatível com megaesôfago. O megaesôfago conceitualmente corresponde à dilatação do esôfago em consequência de várias causas, como acalasia, tumores, doenças do colágeno, entre outras.

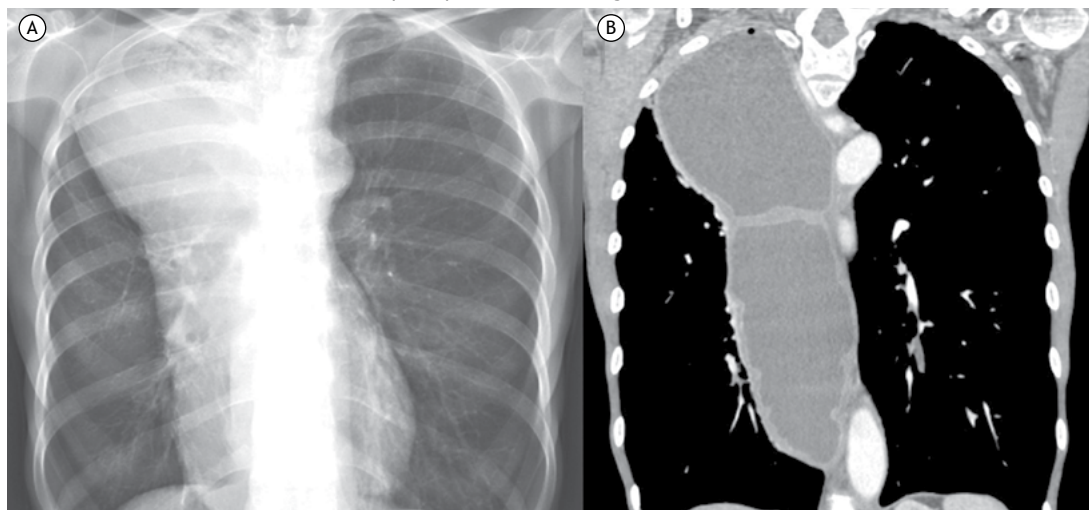
Nos exames de imagem (radiografia e TC do tórax, esofagografia), o megaesôfago clássico aparece como um alargamento do mediastino, caracterizado por uma densidade de partes moles vertical, em geral com paredes finas e conteúdo heterogêneo, composto por restos alimentares. Frequentemente apresenta nível líquido e afilamento na sua porção distal (aspecto em bico de pássaro).

A acalasia é um distúrbio primário da motilidade esofágica caracterizado pela falta de peristaltismo esofágico e pelo relaxamento parcial ou ausente do esfíncter esofágico inferior, dificultando a passagem do bolo alimentar. A acalasia pode ser dividida em primária (idiopática), forma mais comum no mundo, ou secundária. A principal causa

secundária de acalasia no Brasil é a doença de Chagas (DC).<sup>(1-3)</sup>

A DC, também chamada de tripanossomíase americana, é causada pelo protozoário *Trypanosoma cruzi*, que tem alta prevalência e morbidade significativa na América Latina. Atualmente ainda um número extremamente elevado de pacientes sofre com essa doença, sendo a maioria composta por idosos. Nas áreas endêmicas de DC, é fundamental que se considere a possibilidade de doença esofageana causada por DC em pacientes com megaesôfago.<sup>(1-3)</sup> Nosso paciente tem diagnóstico confirmado de DC há cerca de 16 anos.

A DC pode se apresentar em duas formas: aguda ou crônica. A forma crônica da DC se desenvolve algumas décadas após a infecção inicial, causando danos irreversíveis ao coração, esôfago (megaesôfago) e cólon (megacólon). Os sintomas e as alterações morfológicas dos órgãos digestivos ocorrem em consequência do comprometimento de neurônios e gânglios nervosos. O sintoma mais frequente é a disfagia, seguida por regurgitação, sensação de plenitude ao comer ou beber, pirose e dor torácica. A disfagia tem evolução crônica, de vários anos, e é progressiva. Pacientes com megacólon chagásico apresentam constipação grave e prolongada por anos ou décadas. O diagnóstico final da DC na fase crônica é baseado em testes sorológicos. A cirurgia é atualmente a melhor forma de tratamento.<sup>(1-3)</sup>



**Figura 1.** Em A, radiografia do tórax em incidência posteroanterior mostrando alargamento do mediastino à direita. Em B, TC de tórax com reconstrução coronal evidenciando grande dilatação do esôfago, com conteúdo intraluminal hipodenso, correspondendo a restos alimentares. Notar também afilamento na sua porção distal.

### REFERÊNCIAS

1. Marchiori E. Chagas disease: a tropical infection of interest to the radiologist. *Radiol Bras.* 2016;49(6):V-VI. <https://doi.org/10.1590/0100-3984.2016.49.6e1>
2. Abud TG, Abud LG, Vilar VS, Szejnfeld D, Reibschid S. Radiological findings in megaesophagus secondary to Chagas disease: chest X-ray and esophagogram. *Radiol Bras.* 2016;49(6):358-362. <https://doi.org/10.1590/0100-3984.2015.0141>
3. Schlottmann F, Patti MG. Esophageal achalasia: current diagnosis and treatment. *Expert Rev Gastroenterol Hepatol.* 2018;12(7):711-721. <https://doi.org/10.1080/17474124.2018.1481748>

1. Universidade Federal do Rio de Janeiro, Rio de Janeiro (RJ) Brasil.  
2. Universidade Federal de Ciências da Saúde de Porto Alegre, Porto Alegre (RS) Brasil.