

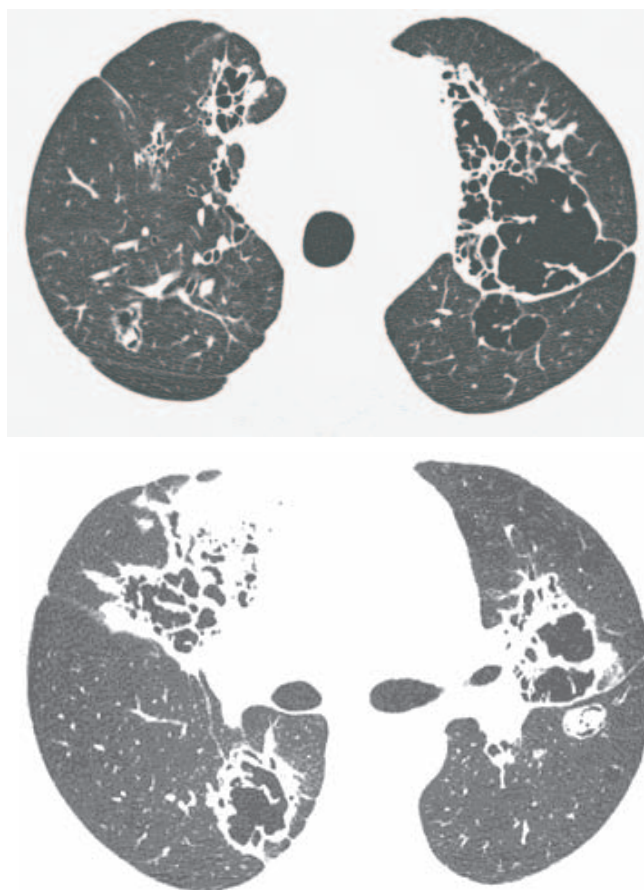
# Diagnóstico Radiológico

## Perguntamos: Qual o diagnóstico?

---

Masculino, 56 anos

Dispnéia, tosse e hemoptise



CLEONICE ISABELA SANTOS SILVA, JORGE I. KAVAKAMA, NESTOR L. MÜLLER

Centro de Diagnósticos Brasil, São Paulo, SP, Brasil e Departamento de Radiologia, Vancouver General Hospital, University of British Columbia, Vancouver, BC, Canadá.

O objetivo desta seção é estimular uma abordagem para o diagnóstico baseado em informações clínicas e radiológicas. Convidamos todos os leitores a participar.

Você pode mandar a sua opinião preenchendo um formulário no site [www.jornaldepneumologia.com.br](http://www.jornaldepneumologia.com.br) ou através do e-mail [jpneumo@terra.com.br](mailto:jpneumo@terra.com.br). Não esqueça de identificar o nome completo e instituição a que está vinculado. Publicamos os nomes de quem acertar o diagnóstico. As imagens mostradas são as mais importantes para o diagnóstico. O diagnóstico deste caso será publicado no próximo número do Jornal.