

# Curso de Atualização - Micoses

## Capítulo 1 - Diagnóstico laboratorial das micoses pulmonares\*

### Chapter 1 - Laboratory diagnosis of pulmonary mycoses

Melissa Orzechowski Xavier, Flávio de Mattos Oliveira, Luiz Carlos Severo

#### Resumo

Nesta era de imunossupressão e transplantes, é imperativa a comunicação entre médicos e laboratoristas devido ao fato de que o diagnóstico de doenças fúngicas, para esses pacientes, deve ser rápido, o que é complicado e requer a cooperação e colaboração de vários profissionais com distintas especializações. Este artigo revisa as técnicas laboratoriais utilizadas para o diagnóstico de infecções fúngicas pulmonares. Os tópicos abordados incluem: fatores relacionados ao hospedeiro, como resposta imunológica e predisposições anatômicas; colheita, armazenamento, remessa e transporte das amostras; processamento laboratorial; exame microscópico direto; técnicas de coloração, cultivo e identificação fúngica; biossegurança em laboratórios; tropismo e reação teciduais; soromicologia; e detecção de antígenos.

**Descritores:** Micologia; Laboratórios hospitalares; Técnicas de diagnóstico e procedimentos; Pneumopatias fúngicas.

#### Abstract

In this era of immunosuppression and transplantation, it is imperative that laboratory scientists remain in close communication with physicians. In patients receiving immunosuppressive therapy, the diagnosis of mycoses must be rapid, which is complicated, requiring the cooperation and collaboration of a number of professionals from various fields of expertise. In this paper, the laboratory diagnosis of pulmonary fungal infection is reviewed. The following topics are included: host factors such as immunological response and predisposing anatomical features; collection, transport and storage of specimens; laboratory processing of samples; direct microscopy; staining techniques, culture and identification of fungi; laboratory biosafety; tissue tropism and reactions; serology; and antigen detection.

**Keywords:** Mycology; Laboratories, hospital; Diagnostic techniques and procedures; Lung diseases, fungal.

#### Introdução

Nas últimas décadas, houve um importante aumento na incidência das infecções fúngicas em decorrência de quatro fatores: uma medicina agressiva (drogas imunossupressoras e transplantes, assim como o uso e abuso de antibióticos); incidência de leucemia, linfoma e AIDS; maior conhecimento da micologia clínica; e maior acurácia das técnicas diagnósticas.<sup>(1-3)</sup>

As micoses pulmonares podem ser causadas por fungos leveduriformes (*Cryptococcus* sp.), fungos dimórficos (*Histoplasma* sp.) ou fungos filamentosos (*Aspergillus* sp.) e podem ser divididas conforme o fator de risco que os pacientes

apresentam: alteração de linfócitos T (gêneros *Blastomyces*, *Coccidioides*, *Cryptococcus*, *Histoplasma* e *Pneumocystis*) ou neutropenia (gêneros *Aspergillus*, *Fusarium*, *Scedosporium*, *Trichosporon* e zigomicetos). A história clínico-epidemiológica e exames de imagem levam a um diagnóstico presuntivo que orienta o médico para a colheita do espécime clínico. Esses dados indicam o processamento mais adequado para o esclarecimento etiológico, incluindo a escolha da técnica para o exame microscópico (visualização do fungo em sua morfologia parasitária) e a escolha do meio de cultivo a ser utilizado,

\* Trabalho realizado no Departamento de Medicina Interna da Faculdade de Medicina, Universidade Federal do Rio Grande do Sul - UFRGS - e no Laboratório de Micologia, Hospital Santa Rita, Santa Casa - Complexo Hospitalar, Porto Alegre, RS, Brasil.

Endereço para correspondência: L.C. Severo. Laboratório de Micologia/Hospital Santa Rita, Santa Casa - Complexo Hospitalar, Rua Prof. Annes Dias, 285, CEP 90020-090, Porto Alegre, RS, Brasil.

Tel 55 51 3214-8409. Fax 55 51 3214-8435. E-mail: severo@santacasa.tche.br; severo@pesquisador.cnpq.br

Apoio financeiro: L.C. Severo é pesquisador 1B do Conselho Nacional de Desenvolvimento Científico e Tecnológico (CNPq; Processo 301624/79-8).

assim como a temperatura e o tempo de incubação (isolamento do fungo para posterior identificação). Todos esses fatores encontram-se interligados, e a sua ausência ou a escolha do procedimento incorreto em qualquer uma dessas etapas pode prejudicar a interpretação do resultado final. Assim, é de extrema importância que exista uma estreita cooperação entre clínicos e laboratoristas para assegurar que todas as etapas sejam corretamente realizadas, tornando o diagnóstico mais acurado para o tratamento adequado. Mas, infelizmente, é frequente que o clínico, o patologista e o microbiologista ainda trabalhem de forma independente no sentido de diagnosticar uma doença infecciosa. Essa falha na comunicação culmina com dados clínicos incompletos acompanhando o material submetido ao laboratório, bem como com o retardo ou a não obtenção do diagnóstico, o que, conseqüentemente, prolonga a doença no paciente.

O diagnóstico laboratorial definitivo pode ser realizado de forma direta, através da pesquisa do microrganismo, ou indireta, através da busca de resposta específica do hospedeiro ao fungo (Tabela 1). No entanto, cabe ressaltar que a interpretação dos achados laboratoriais deve ser feita à luz da história clínico-epidemiológica. A triagem soromicológica, a histopatologia (reação tecidual e documentação dos elementos fúngicos nos tecidos) e o resultado do exame microscópico direto orientarão a correta interpretação dos achados laboratoriais e a decisão terapêutica inicial. Os resultados dos cultivos corroborarão ou modificarão essa decisão.<sup>(4)</sup> Cabe ao microbiologista alertar o médico se o resultado do teste é suficiente ou não para embasar a ação terapêutica. A combinação ideal para o diagnóstico de uma infecção fúngica pulmonar inclui:

- 1) evidência clínica (febre, estertores, roncocal e alteração radiológica)
- 2) isolamento e identificação fúngica compatível
- 3) demonstração de elementos fúngicos invadindo o tecido
- 4) semelhança micromorfológica do fungo isolado às características observadas no histopatológico ou no exame direto
- 5) resposta imunológica ao fungo identificado

Serão abordadas todas as etapas do diagnóstico laboratorial das micoses pulmonares, incluindo a fase inicial, referentes às amostras,

e os métodos laboratoriais, como os principais testes diagnósticos realizados rotineiramente nos laboratórios de micologia, e ainda alguns testes novos que têm demonstrado resultados promissores no diagnóstico precoce de algumas dessas doenças.

## Espécime clínico

Existem três etapas de fundamental importância para um diagnóstico final definitivo. São elas: colheita, armazenamento e transporte.

### Colheita

Deve ser realizada da forma mais asséptica possível, evitando contaminações. Todas as amostras devem ser colhidas em frascos estéreis devidamente identificados, cuja vedação seja suficiente para impedir vazamentos. As principais amostras para o diagnóstico de micoses pulmonares são secreções e/ou fragmentos teciduais do trato respiratório inferior, assim como amostras de locais de disseminação, sangue e outros fluidos corpóreos.<sup>(4)</sup>

**Tabela 1** – Testes utilizados para o diagnóstico direto e indireto de micoses pulmonares.

Diagnóstico direto – pesquisa do agente	
Exame micológico	
Exame direto	
Cultivo	
Detecção de antígenos	
Prova do látex	
ELISA sanduíche GM-D glucana	
Detecção de DNA fúngico	
Reação em cadeia da polimerase	
Exame histopatológico	
Grocott, Mucicarmin de Mayer, Fontana-Masson	
Diagnóstico indireto – pesquisa da resposta do hospedeiro	
Exames de imagem	
Raio-X	
Tomografia computadorizada	
Pesquisa de anticorpos	
Testes intradérmicos*	
Imunodifusão	
ELISA	
Exame histopatológico	
H&E	

\*Não tem valor diagnóstico.

### **Secreções respiratórias**

O escarro é de grande utilidade para o diagnóstico das micoses sistêmicas, especialmente paracoccidiodomicose. O material deve ser colhido pela manhã, antes da primeira alimentação e após higiene oral com água, através de respiração profunda e tosse. Facilitam a expectoração a farta hidratação prévia, a nebulização com soro hipertônico morno e a drenagem postural com punho-percussão.

O lavado brônquico e/ou o lavado broncoalveolar (LBA) é útil no diagnóstico de uma ampla gama de infecções pulmonares, especialmente no caso de infecções oportunistas nos pacientes imunodeprimidos (pneumocistose).

### **Fragmento de tecido**

A associação de exames micológicos e histopatológicos é de grande vantagem, pois esses exames são complementares. Depois de colhido, o fragmento deve ser separado em alíquotas no bloco cirúrgico. Uma dessas alíquotas deve ser acondicionada em frasco com solução salina ou água destilada estéreis para o exame micológico; outra, em frasco com formol para a histopatologia.

### **Biópsia aspirativa por agulha fina**

O aspirado de linfonodo, de pulmão e de outros órgãos permite o estudo da celularidade, o diagnóstico microscópico e o cultivo. O material colhido, quando escasso, deve ser imediatamente disposto sobre uma lâmina de microscopia e fixado para posterior coloração. Caso seja possível a colheita de uma alíquota maior ou de fragmentos tissulares, coloque-os em frascos estéreis com solução salina ou água destilada para evitar a desidratação ou mantenha-os na própria seringa.

### **Sangue**

É destinado para hemocultivo ou exames sorológicos. Deve ser colhido assepticamente, através de punção venosa periférica, em tubos de hemocultura ou em tubos sem EDTA (sistema *vacutainer*) para a separação do soro.

### **Armazenamento**

Todos os espécimes clínicos devem ser enviados imediatamente ao laboratório, para

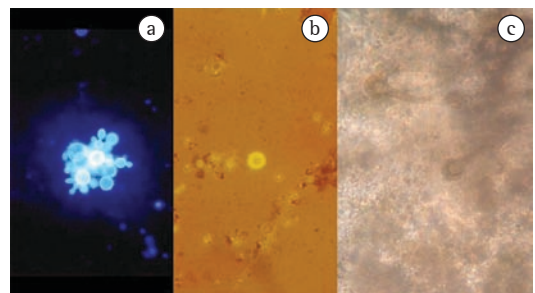
evitar a proliferação de outros microrganismos que podem vir a interferir no isolamento fúngico, dificultando ou impedindo o desenvolvimento/reconhecimento do real agente de uma infecção pulmonar. Na impossibilidade do envio imediato, as amostras devem ser mantidas sob refrigeração a 4°C. Amostras de líquor devem ser mantidas em temperatura ambiente, visto que sua refrigeração retarda o crescimento de *Cryptococcus* sp.

Materiais que tiveram contato com mucosas são potencialmente contaminados com a microbiota local, como é o caso do escarro, que deve ser processado em até 2 h. Caso não seja possível, esse deve ser mantido sob refrigeração por um período máximo de 24 h, com a ressalva de que esse fato retarda o crescimento fúngico.

### **Transporte**

O material deve ter algumas informações básicas: nome do paciente, naturalidade, local onde reside/residiu, viagens realizadas (para incluir as micoses de importação no diagnóstico), história ocupacional/lazer [como criação de animais, como por exemplo, galinhas (histoplasmose) e pombos (criptococose)], tipo de material, data da colheita, hipótese diagnóstica, condições predisponentes/associadas, história terapêutica, testes laboratoriais requeridos, médico responsável, serviço de onde provém o material, telefone e/ou e-mail.<sup>(4)</sup>

A amostra clínica deve ser devidamente acondicionada, conforme o meio de transporte, a natureza da amostra clínica e o material dos frascos, que devem estar devidamente fechados.



**Figura 1** – a) coloração de branco de calcoflúor demonstrando elementos leveduriformes grandes multibrotantes característicos de *Paracoccidioides brasiliensis*; b) Coloração de nigrosina demonstrando levedura capsulada característica de *Cryptococcus* sp.; c) Clarificação com hidróxido de potássio demonstrando conidióforo aspergilar.

O transporte deverá ocorrer o mais rápido possível. Os espécimes clínicos são transportados de acordo com os procedimentos laboratoriais a que se destinam: o material a ser cultivado deve ser transportado em frasco esterilizado e sob refrigeração (caixa de isopor com gelo reciclável); quando o exame solicitado é a microscopia direta, lâminas fixadas são suficientes.

### Material impróprio para exame

Escarro com mais de 24 h, frascos não identificados ou contendo informações discrepantes da ficha clínica do paciente, material colhido em *swab* e material encaminhado em frascos inadequados, com suspeita de contaminação, são impróprios para o exame. O microbiologista deverá entrar em contato com o clínico solicitando uma nova amostra.<sup>(4)</sup>

## Diagnóstico laboratorial

### Exame direto

O exame direto consiste em avaliar a amostra clínica microscopicamente, entre a lâmina e a laminula, utilizando reagentes e/ou corantes para a visualização das estruturas fúngicas. Embora o exame direto seja conclusivo para o diagnóstico de algumas micoses pulmonares, como a pneumocistose, a paracoccidiodomicose (Figura 1a), a criptococose (Figura 1b) e a bola fúngica aspergilar (Figura 1c), na maioria das vezes, esse exame não é suficiente para a identificação do agente etiológico.

Fragmentos teciduais, escarro e LBA podem ser analisados através da adição de uma solução de 20% de hidróxido de potássio, com ou sem

tinta Parker (azul preto permanente), branco de calcoflúor ou nigrosina (Figura 1). Esfregaços de pus, sangue, exsudatos, LBA e aspirado de órgãos podem ser fixados e corados com Giemsa ou Grocott (Tabela 2).

### Cultivo

Consiste em disponibilizar *in vitro* os nutrientes necessários para que o fungo presente na amostra clínica possa se multiplicar, formar estruturas de reprodução e ser identificado. Esse exame deve ser executado mesmo quando o fungo, por ter morfologia peculiar, é identificável ao exame microscópico. Os demais fungos, necessariamente, devem ser isolados em cultivo e identificados para que se obtenha o diagnóstico da micose.

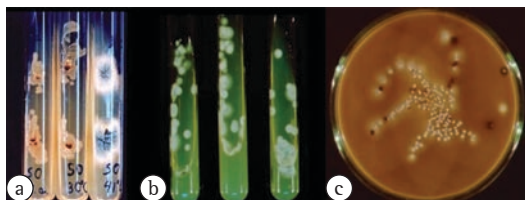
Os meios de cultivo mais utilizados nos laboratórios de micologia são ágar Sabouraud-glicose 2% (Figura 2a), podendo ser acrescido de cicloheximida (Figura 2b) e/ou cloranfenicol. A escolha do meio vai depender das informações clínicas e/ou do resultado do exame microscópico.<sup>(5)</sup> O primeiro meio é utilizado para o isolamento de fungos de crescimento rápido, enquanto que o segundo, contendo antifúngico e antibacteriano, é utilizado para o isolamento de fungos que necessitam de um período de incubação maior, como os fungos dimórficos (por exemplo, *H. capsulatum*). Nesses casos, os antimicrobianos acrescidos ao meio inibem fungos ditos “contaminantes” e bactérias que impedem o crescimento e o isolamento do agente etiológico verdadeiro.<sup>(5)</sup>

Outros meios de cultivo específicos podem ser utilizados em casos de suspeição clínica evidente, como, por exemplo, pão esterilizado

**Tabela 2** - Reagentes e corantes para exame micológico direto de distintas espécimes clínicas.

Material	Quantidade	Reagentes/corantes
Lavado broncoalveolar	10-20 mL	Prata e calcoflúor
Escarro	5-10 mL	N-acetilcisteína ou hidróxido de sódio ou <i>sputumlysin</i> (Stat-Pack, Caldon Biotech, Carlsbad, CA, EUA), calcoflúor
Líquor	3-5 mL	Nigrosina, calcoflúor
Pus e exsudatos	3-5 mL	Hidróxido de potássio, prata, Kinyoun, Gram
Sangue <sup>a</sup>	10-20 mL (adulto); 1-5 mL (crianças)	Prata, Giemsa, calcoflúor
Tecido	1-5 mm	Prata, hidróxido de potássio <sup>b</sup>
Medula óssea	0,2 mL (esfregaço); 1 mL (cultivo)	Prata, hidróxido de potássio <sup>b</sup>
Urina	10-20 mL	Direto, calcoflúor

<sup>a</sup>devem estar heparinizados, <sup>b</sup>acrescido de tinta Parker.



**Figura 2** – a) Cultivo em ágar Sabouraud-glicose 2% em diferentes temperaturas de incubação, demonstrando a inibição do crescimento bacteriano a partir de 40°C, associado à termotolerância de *Aspergillus fumigatus*; b) Cultivo em ágar Sabouraud-glicose 2% acrescido de cicloheximida para isolamento de *Histoplasma capsulatum* de amostras não estéreis; c) Cultivo em ágar Staib evidenciando a produção de melanina por *Cryptococcus* sp., que o difere de outras leveduras (brancas).

para agentes de zigomicose e meios de cultura como o ágar Staib (sementes de *Guizotia abyssinica*) para *Cryptococcus* sp. de espécimes obtidos da árvore brônquica (Figura 2c).<sup>(6)</sup> O tempo e a temperatura de incubação também dependem do agente etiológico que se pretende isolar. Em geral, fungos leveduriformes e filamentosos possuem crescimento rápido, com isolamento em no máximo uma semana, enquanto fungos dimórficos necessitam de um período maior de incubação (duas/três semanas para *H. capsulatum* e *P. brasiliensis*). Quanto à temperatura, o ideal é que o material seja incubado a 25°C e 35°C, possibilitando que todos os microrganismos possam ser isolados, além de permitir que os fungos dimórficos térmicos possam ser rapidamente identificados.<sup>(7)</sup> Na Tabela 3 se resumem os meios de cultivo mais utilizados na micologia clínica.

A identificação da maioria dos gêneros de fungos filamentosos causadores de micoses pulmonares é realizada a partir das características morfológicas encontradas nos meios de cultivo utilizados na rotina. No entanto, para a identificação de algumas espécies, são necessários meios especiais, como por exemplo, o meio de Czapeck-Dox para espécies de *Aspergillus*<sup>(8)</sup> e o meio canavanina-glicina-azul de bromotimol para diferenciar *C. neoformans* de *C. gattii*.<sup>(9)</sup> Outra técnica de utilidade na identificação de fungos filamentosos é o cultivo em lâmina em meio de ágar-batata-cenoura, que estimula a conidiogênese e facilita a visualização das estruturas completas de esporulação. Para a identificação de leveduras, provas bioquímicas

são necessárias, como assimilação e fermentação de carboidratos, prova da urease, prova do tubo germinativo e método automatizado, como ATB Expression sistema ID 32C (bioMérieux, Marcy l'Étoile, França).

Embora persista a idéia equivocada de que o resultado de um exame micológico é demorado, a maioria dos fungos que causam doenças humanas pode ser isolada em até 7 dias (fungos leveduriformes e filamentosos), com exceção dos fungos dimórficos que, às vezes, necessitam de um tempo maior de incubação (duas/três semanas) para o aparecimento de estruturas características (Tabela 3).<sup>(7)</sup> Assim, não encaminhar o material para cultivo pode implicar em falta de reconhecimento diagnóstico, falha terapêutica e sofrimento para o paciente.

É importante salientar que muitos fungos causadores de micoses pulmonares são oportunistas, ou seja, microrganismos que antigamente eram somente considerados como contaminantes, sem importância clínica. Esses emergiram como patógenos e possuem extrema relevância como agentes etiológicos em indivíduos imunossuprimidos.<sup>(10,11)</sup> Fungos do gênero *Aspergillus* se enquadram nessa descrição, sendo fungos anemófilos e ubíquos e, ao mesmo tempo, relacionados com altas taxas de mortalidade em alguns grupos de pacientes, como doentes hematológicos e transplantados de medula óssea. Com isso, a interpretação do cultivo micológico em casos de isolamento de fungos como *Aspergillus* sp., *Fusarium* sp. e zigomicetos, entre outros, deve ser realizada com cautela, sem se descartar a hipótese de haver uma contaminação da amostra, nem de ser o verdadeiro patógeno. Nesses casos, o diagnóstico definitivo requer a associação de outros exames, como a histopatologia ou a sorologia.

Cabe salientar que, na fase filamentosa, os fungos dimórficos *Histoplasma* sp. e *Coccidioides* sp. (endêmicos no nordeste do Brasil) são muito virulentos, e a manipulação das colônias fúngicas deve ser feita em capela de biossegurança; no caso do *Coccidioides* sp., é preferível trabalhar com colônias formolizadas.<sup>(12,13)</sup>

### Sistemas de hemocultivo

Nas últimas duas décadas, houve um grande progresso nos sistemas de isolamento fúngico a partir do sangue periférico. O primeiro foi o meio bifásico. Atualmente, dispõe-se da técnica de

**Tabela 3** – Meios de cultivo recomendados para o isolamento fúngico conforme o espécime clínico e o tempo de crescimento fúngico.

Micose	Material	Meios de cultivo								Tempo de crescimento
		S	SCI	My	BHI	AN	U	CGB	Pão	
Histoplasmose	Estéril	x			x					7-14 dias
	Não estéril		x	x						
Paracoccidiodomicose	Estéril	x			x					21-30 dias
	Não estéril		x	x						
Criptococose	Estéril	x			x	x	x	x		1-10 dias
	Não estéril	x	x		x	x	x	x		
Aspergilose	Estéril	x			x					3-5 dias
	Não estéril		x							
Zigomicose	Estéril	x			x				x	1-3 dias
	Não estéril		x							
Hialo-hifomicose: <i>Scedosporium/Fusarium</i>	Estéril	x			x					2-6 dias
	Não estéril		x	x						

S: Sabouraud (25°C); SCI: Sabouraud com cloranfenicol (25°C); My: Sabouraud com cloranfenicol e cicloheximida (25°C); BHI: Infusão de cérebro e coração (35°C); AN: ágar Staib (25°C); U: uréia (25°C); CGB: canavanina-glicina-azul de bromotimol (25°C).

lise-centrifugação (Wampole Isolator; Wampole Laboratories, Cranbury, NJ, EUA) e sistemas automatizados, continuamente controlados, como BACTEC (Becton Dickinson, Sparks, MD, EUA) e BacT/ALERT (bioMérieux, Marcy l'Étoile, França). Quanto ao isolamento de leveduras (gêneros *Candida*, *Trichosporon* e *Cryptococcus*), esses métodos se equivalem; no entanto, a lise-centrifugação é considerada o padrão ouro para o isolamento de fungos dimórficos térmicos, especialmente *H. capsulatum*, de amostras de sangue.<sup>(4,14-18)</sup>

Na técnica de lise-centrifugação, o sangue obtido por punção venosa estéril deve ser inoculado em um tubo específico, que contém polianetol sulfonato de sódio, polipropileno-glicol e saponina, sendo posteriormente homogeneizado e centrifugado (5.100 rpm). O sedimento obtido é então utilizado para a semeadura em dois meios de cultivo, ágar Sabouraud a 25°C, e infusão cérebro-coração a 35°C, por até três semanas.<sup>(19)</sup> O polianetol sulfonato de sódio funciona como anticoagulante e o polipropileno-glicol como substância antiespumante. A saponina é o componente mais importante dessa técnica, pois promove a lise de glóbulos brancos e hemácias, além de inativar o complemento e outros antimicrobianos do plasma, permitindo a liberação intracelular dos fungos, o que aumenta a taxa de crescimento e abrevia o tempo de cultivo (2-10 dias), tanto para fungos leveduriformes, como para filamentosos. Essa

técnica tem sensibilidade superior a de outras técnicas de hemocultivo.<sup>(20)</sup>

### Exame histopatológico

Fragmentos obtidos por biópsia ou por exérese cirúrgica devem ser fixados em formol, incluídos em parafina e, após os cortes histológicos, corados para a avaliação histopatológica. O exame histopatológico pode ser classificado tanto como ferramenta para o diagnóstico direto das micoses pulmonares, auxiliando na pesquisa do agente fúngico pela coloração de Grocott, quanto como auxílio no diagnóstico indireto, na pesquisa de resposta do hospedeiro, através da avaliação da reação tecidual pela coloração de H&E. A reação tecidual é inespecífica, não sendo suficiente para diagnosticar etiologicamente as micoses pulmonares. Porém, a histopatologia com demonstração do agente fúngico nos tecidos é fundamental para fechar o diagnóstico de micoses oportunistas, confirmando que o fungo isolado no cultivo não corresponde a um contaminante. A associação desses dois exames é geralmente considerada o padrão ouro de diagnóstico nas micoses oportunistas, como a aspergilose, zigomicose, hialo-hifomicose e feo-hifomicose.<sup>(2,6,21,22)</sup>

A histopatologia proporciona uma importante contribuição para o diagnóstico micopatológico, mas nunca se deve esquecer as limitações dessa técnica, baseada na micromorfologia e na reação tecidual. Em adição, mais de um microrganismo

pode estar envolvido no processo infeccioso e, nesses casos, só mesmo a associação do cultivo micológico poderá esclarecer o diagnóstico. Contudo, o estudo histológico e a investigação micológica nunca devem ser negligenciados, especialmente em se tratando de infecções oportunistas.

A integração do patologista com o clínico, o cirurgião, o radiologista e o microbiologista é extremamente benéfica na busca do diagnóstico das micoses pulmonares. Esse profissional, além de demonstrar os elementos fúngicos nos tecidos e de avaliar as consequências estruturais da doença, pode auxiliar a elucidar a patogenia, prever alterações funcionais e o prognóstico. Nos cortes de tecido, a reação tecidual pode ser classificada em granulomatosa, necrótica ou purulenta, e o agente etiológico inicialmente pode ser dividido em dois grupos, conforme os elementos fúngicos observados: filamentosos e elementos fúngicos arredondados (leveduras, esporângios, esférulas, conídios e esporos).<sup>(21-24)</sup>

Além da realização da histopatologia em fragmentos de tecido obtidos in vivo, o estudo de autópsia, através de exames histopatológicos e micológicos, é extremamente importante por

corroborar um diagnóstico prévio da micose ou então por revelar uma infecção não suspeitada em vida. Nesse último caso, sua grande relevância está baseada em elucidar aos profissionais a ocorrência da micose, para que essa possa ser incluída no diagnóstico diferencial ainda in vivo, na tentativa de ser devidamente tratada, evitando novos casos fatais semelhantes.

### ***Técnicas de coloração***

A coloração de H&E é utilizada para a observação da reação tecidual. No diagnóstico das micoses pulmonares, essa coloração não é a ideal, porque as estruturas fúngicas muitas vezes não são visualizadas ou se coram fracamente. A vantagem é que permite distinguir as estruturas fúngicas hialinas das demáceas, diferenciando as hialo-hifomicoses das feohifomicoses e auxiliando na identificação do agente. Entre as colorações especiais para a visualização de elementos fúngicos em tecidos e esfregaços, destaca-se a impregnação argêntea (Grocott) como a mais utilizada, mais sensível e mais específica no diagnóstico micológico devido ao melhor contraste entre os elementos fúngicos e o tecido circunjacente. Em situações

**Tabela 4** – Algumas características da reação recidual na infecção fúngica.

Micose	Tropismo tecidual	Reação	Forma parasitária
Aspergilose	Pulmões, seios paranasais, vasos sanguíneos	Supurativa	Hifas hialinas septadas com ramificação a 45°
Paracoccidioidomicose	Pulmão, suprarenal, transição mucocutânea, músculo estriado, tecido linfóide e zonas mais frias do corpo	Mista piogênica e granulomatosa; hiperplasia pseudoepiteliomatosa; granuloma sarcoide	Elemento leveduriforme esférico multibrontante (15 a 30 µm)
Histoplasmose	Pulmão, baço, linfonodos, fígado, medula óssea e pele	Histiocítica; granuloma com necrose caseosa; granuloma sarcoide; granuloma com calcificação	Elemento leveduriforme pequeno unibrontante (2-5 µm)
Zigomicose	Pulmões, seios paranasais, vasos sanguíneos, tecido subcutâneo, trato gastrointestinal	Artrite trombótica; granuloma sarcoide	Hifas hialinas raramente septadas, de 5 a 20 µm de diâmetro com ramificação de 90°
Criptococose	Sistema nervoso central, pulmões	Sem reação; granuloma sarcoide	Levedura frequentemente encapsulada (4-6 µm)
Pneumocistose	Pulmões, espaço alveolar	Granuloma sem necrose caseosa com células gigantes dispersas; granuloma com calcificação central: exsudato alveolar espumoso; espessamento intersticial por edema e infiltrado mononuclear	Elementos fúngicos apresentam-se como ascos contendo ascósporos

em que o material somente é encaminhado para o patologista, utilizam-se colorações especiais na tentativa de elucidar o agente etiológico. Para micoses pulmonares causadas por *Cryptococcus* sp., existem colorações que conseguem identificá-lo com maior facilidade: mucicarmim de Mayer, que cora, em vermelho brilhante, a cápsula de mucopolissacarídeo, e Fontana-Masson, que evidencia a melanina na parede fúngica.<sup>(13)</sup>

### Interpretação dos achados histopatológicos

O sucesso no diagnóstico histopatológico das micoses depende não somente do conhecimento do patologista, mas também da qualidade da coloração, da apresentação e do número dos elementos fúngicos no material clínico.

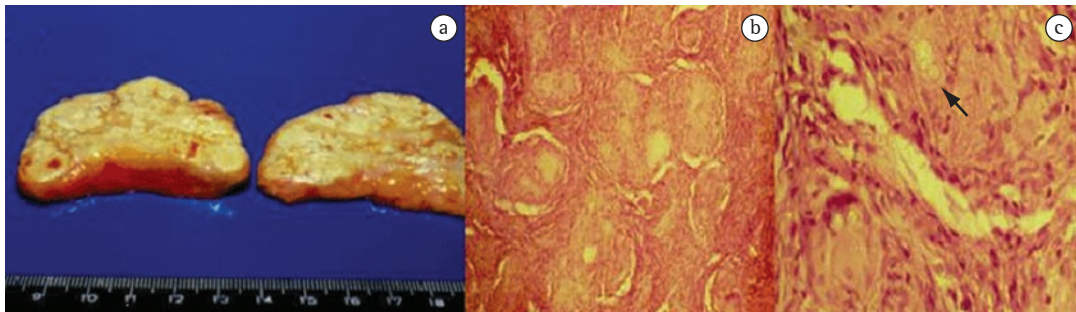
Uma característica das doenças infecciosas são os tropismos teciduais (Tabela 4) que apresentam os diferentes agentes etiológicos. É marcante essa tendência da criptococose com o sistema nervoso central, da histoplasmose com o sistema monocítico/macrofágico (fígado, baço, gânglios e medula óssea) e da paracoccidiodomicose com a suprarrenal (Figura 3a). O angiotropismo é observado na aspergilose, hialo-hifomicose e zigomicose, causando aneurisma trombótica.<sup>(22,25,26)</sup>

Embora a reação tecidual seja inespecífica para o diagnóstico de infecções fúngicas, variando conforme o indivíduo, o local e o tempo da infecção, algumas reações são mais comuns em determinados tipos de micose (Tabela 4). Uma reação piogênica aguda ou crônica com infiltrado neutrofilico (abscesso) ocorre com frequência na aspergilose invasiva,

mas também é o que se observa, como regra, na actinomicose, na nocardiose e na rodococose, surgindo a necessidade do diagnóstico diferencial com estas bacterioses. Uma reação mista, piogênica e granulomatosa, com hiperplasia pseudoepiteliomatosa é frequente na paracoccidiodomicose. O granuloma histiocítico com células gigantes de Langerhans e necrose central (granuloma tuberculoide com necrose caseosa) é uma característica da histoplasmose, especialmente na forma pulmonar aguda. O granuloma sarcóide pode ser visto na paracoccidiodomicose (Figura 3b), na criptococose e na histoplasmose, o que possui extrema importância, sendo uma atitude de bom senso descartar todas essas doenças antes de confirmar o diagnóstico de sarcoidose, que é de exclusão. O granuloma fibrocaseoso, frequentemente diagnosticado por técnicas imagéticas, como nódulo(s) na cortical pulmonar, pode ser observado na paracoccidiodomicose, na criptococose e na histoplasmose. Nessa última, o granuloma apresenta-se frequentemente calcificado.<sup>(21-23)</sup>

Elementos fagocitados no interior de macrófagos podem ser encontrados na presença de *H. capsulatum* e *Cryptococcus* sp. quando em formas pequenas desprovidas de cápsula. No interior de células gigantes são encontrados *P. brasiliensis*, *Cryptococcus* sp. e *H. capsulatum*.<sup>(21,23)</sup>

De acordo com o tamanho e com os aspectos micromorfológicos (brotamento, hifas, pseudo-hifas) e tintoriais dos elementos fúngicos observados na histopatologia, o diagnóstico presuntivo pode ser estabelecido em algumas micoses. *P. brasiliensis* se apresenta como elementos fúngicos leveduriformes esfê-



**Figura 3** – a) Suprarrenal mostrando intensa necrose caseosa (doença de Addison) por paracoccidiodomicose; b) Granuloma sarcóide observado na paracoccidiodomicose; c) Presença de elementos leveduriformes esféricos e multibrâncos de *Paracoccidioides brasiliensis* na coloração de H&E (seta).



ricos (15-30  $\mu\text{m}$ ) e multibrotantes (Figura 3c); *H. capsulatum* é caracterizado por elementos fúngicos leveduriformes pequenos (2-5  $\mu\text{m}$ ) e unibrotantes; *Cryptococcus* sp. é uma levedura geralmente encapsulada e unibrotante (4-6  $\mu\text{m}$ ). A presença no tecido de hifas hialinas, ramificadas e regularmente septadas tanto pode indicar aspergilose, como scedosporiose ou outra hialo-hifomicose. Na aspergilose, em casos de colonização de cavidade aerada (bola fúngica), em que é possível observar o conidióforo de *Aspergillus* sp., o diagnóstico é definitivo, mas permite somente a identificação do gênero.<sup>(21,27)</sup>

As feo-hifomicoses, zigomicoses e bola fúngica são termos coletivos que designam grupos de micoses causadas por diferentes gêneros fúngicos, para as quais a histopatologia por si só não fornece o diagnóstico etiológico, necessitando ser associada ao isolamento e à identificação fúngica realizados através dos exames micológicos.

Na maioria dos casos, o exame histopatológico serve como uma referência, um auxílio para a identificação etiológica, demonstrando estruturas características de um determinado agente. Porém, embora a detecção de elementos fúngicos leveduriformes pequenos nos tecidos seja sugestiva de *H. capsulatum*, pode se tratar

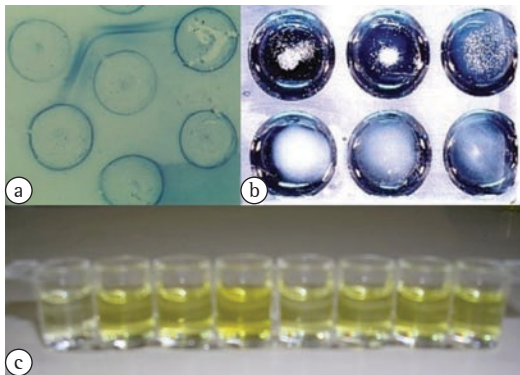
de *Cryptococcus* sp. sem cápsula, *Candida glabrata*, *Sporothrix schenckii* e formas pequenas de *P. brasiliensis*. Nesses casos, se o agente não for isolado em cultivo, a única maneira de se confirmar o diagnóstico é por imunofluorescência direta, técnica restrita a serviços de referência e apenas disponível para a detecção de alguns fungos.

Outras provas podem corroborar uma hipótese diagnóstica, como a imunodifusão para pesquisa de anticorpos, a prova do látex para detecção de antígeno capsular de *Cryptococcus* sp. e, mais recentemente, ELISA sanduíche para a detecção do antígeno galactomanana de *Aspergillus* sp., a detecção de  $\beta$ -glucana e o uso de técnicas moleculares para a detecção de DNA fúngico na amostra clínica.<sup>(28-34)</sup> Esses testes podem apresentar diferentes taxas de eficácia (sensibilidade, especificidade, valores preditivos positivo e negativo) conforme a amostra clínica e os indivíduos testados. A probabilidade de se distinguir pacientes com e sem uma micose é função da sensibilidade e da especificidade do teste. Entretanto, o mais importante para o clínico é o valor preditivo, isto é, a probabilidade de que um paciente com teste positivo tenha realmente a doença e de que aquele com teste negativo esteja livre da doença. O valor preditivo depende, além da sensibilidade e da especificidade do teste, da prevalência da doença na população avaliada.

### Imunodifusão

Esta prova se baseia na formação de imunocomplexos que, devido ao seu alto peso molecular, precipitam, formando uma linha de precipitação visível macroscopicamente. É um teste relativamente rápido e de fácil execução. O resultado pode ser dado em até uma semana, mas o resultado é apenas qualitativo.

O teste pode ser realizado em lâminas ou em placas de Petri contendo gel de ágar na concentração de 1%, fundido em tampão fosfato ou tris. Cavidades são produzidas neste gel, com furadores especiais, para a disposição do antígeno no centro e dos soros a serem testados ao redor. Todos se difundem pelo ágar e, ao se encontrarem, reagem e precipitam formando uma linha com aspecto leitoso que pode ser visualizada através de iluminação indireta e sob fundo escuro. Uma amostra de soro controle positivo (soro padrão) deve ser utilizado juntamente na



**Figura 4** - a) Linhas de identidade observada em imunodifusão positiva para paracoccidioidomicose; b) Prova do látex para criptococose demonstrando aglutinação nos orifícios superiores correspondentes aos soros positivos e, nos orifícios inferiores, aspecto leitoso nos soros negativos; c) Técnica de ELISA sanduíche utilizada para a detecção do antígeno galactomanana em pacientes com suspeita de aspergilose invasiva (da esquerda para direita: soro controle negativo, soro controle *cutoff*, soro controle positivo, e soros suspeitos).

reação para facilitar a leitura e a interpretação final do teste. Uma amostra positiva é aquela que forma uma linha de precipitação a qual possui sua extremidade unida com a linha do soro padrão, conhecida como “linha de identidade”, que significa que ambos os soros possuem anticorpos para o reconhecimento do mesmo antígeno. Além de soro, outras amostras clínicas, como líquido e urina, também podem ser utilizadas (Figura 4a).

A imunodifusão para o diagnóstico de histoplasmosose resulta em duas linhas de precipitação conhecidas como bandas H e M. A banda H é diagnóstica de doença e é detectada em 10-25% das amostras positivas, ao contrário da banda M, que não distingue infecção prévia de infecção ativa e é encontrada em mais de 75-85% das amostras positivas.<sup>(6)</sup>

Esse teste é rotineiramente utilizado para a pesquisa de anticorpos nas micoses pulmonares causadas por *H. capsulatum*, *P. brasiliensis* e *Aspergillus* sp. (forma alérgica e bola fúngica).<sup>(2)</sup> Resultados falso-negativos frequentemente são observados em casos de pacientes imunossuprimidos.

### **Prova do látex**

A prova do látex para a pesquisa de antígenos capsulares do *Cryptococcus* sp. é altamente sensível (95%) e específica (98%).<sup>(2,12,35)</sup> É um teste extremamente rápido e fácil de ser realizado, cujo resultado inicial é qualitativo, através de uma reação de aglutinação passiva. No entanto, por meio de diluições seriadas da amostra clínica, o resultado final pode ser quantificado. Diversos espécimes, como soro, líquido, urina e LBA são úteis para realização desse teste.

A prova consiste em homogeneizar a amostra clínica do paciente com uma partícula inerte (látex) sensibilizada com anticorpo antiantígeno capsular de *Cryptococcus* sp. A leitura do resultado é realizada visualmente, sendo negativas as amostras de aspecto leitoso e positivas as amostras que formarem grumos, correspondentes à aglutinação de vários antígenos ligados entre si através dos sítios de ligação Fab dos anticorpos (Figura 4b). Resultados falso-negativos podem ocorrer em casos de criptococose causada por *Cryptococcus* sp. deficiente de cápsula ou em casos de excesso de antígeno na amostra, não permitindo que as pontes se formem e que a

aglutinação ocorra, fenômeno chamado de “efeito pró-zona”. Caso haja suspeição da ocorrência desse fenômeno, os soros devem ser diluídos e o teste repetido.

### **Detecção da galactomanana por ELISA sanduíche**

O diagnóstico definitivo da aspergilose invasiva é limitado por várias razões.<sup>(33)</sup> Culturas de secreções respiratórias possuem sensibilidade diagnóstica muito baixa: *Aspergillus* sp. é recuperado em cultivo do escarro e do LBA em apenas 8-34% e 45-62% dos pacientes com aspergilose invasiva, respectivamente. A confirmação diagnóstica usualmente requer a avaliação histopatológica; no entanto, quadros graves de neutropenia ou de trombocitopenia comumente impedem a realização de procedimentos cirúrgicos invasivos nesses pacientes. Biópsias transbrônquicas são associadas a uma frequência elevada de resultados falso-negativos. Cultivos de sangue, líquido e medula óssea raramente são positivos para *Aspergillus* sp.. A TCAR é um recurso auxiliar de grande importância no diagnóstico precoce de aspergilose pulmonar invasiva em indivíduos neutropênicos, particularmente na presença do chamado “sinal do halo” (halo de necrose envolvendo nódulo pulmonar).<sup>(10,11,36)</sup>

Testes específicos têm sido desenvolvidos para auxiliar os métodos convencionais frequentemente utilizados na rotina micológica. Um desses testes recentemente liberado pela Agência Nacional de Vigilância Sanitária no Brasil é a técnica de ELISA sanduíche desenvolvida para a detecção da galactomanana, um polissacarídeo hidrossolúvel componente da parede celular de fungos do gênero *Aspergillus*, liberado na circulação sanguínea durante o crescimento das hifas nos tecidos do hospedeiro (Figura 4c).<sup>(37,38)</sup> Essa técnica é capaz de detectar baixas concentrações de galactomanana (0,5 ng/mL) nas amostras clínicas e está disponível comercialmente (Platelia *Aspergillus* EIA; Bio-Rad, Hercules, CA, EUA). Fornece resultado rápido em aproximadamente 4 h; porém, seu uso como ferramenta diagnóstica está aprovado somente para amostras de soro de pacientes neutropênicos (doentes hematológicos ou transplantados de medula óssea). No entanto, sua eficácia em outros espécimes clínicos e em distintos grupos de risco para aspergilose invasiva está sendo pesquisada.<sup>(39,40)</sup>

Quando monitorada de forma seriada, a detecção da galactomanana antecipa o diagnóstico de aspergilose invasiva em um intervalo de 6 a 14 dias em indivíduos neutropênicos. Devido à provável liberação intermitente do antígeno, o teste deve ser realizado duas vezes por semana, confirmando-se o diagnóstico ao apresentar resultados positivos em pelo menos duas amostras consecutivas. A taxa de resultados falso-negativos oscila entre 8% e 10% e está relacionada a quadros de encapsulação da infecção, formação de imunocomplexos por anticorpos anti-*Aspergillus* (em pacientes com menor imunossupressão), ou exposição a agentes antifúngicos (como profilaxia). A frequência de resultados falso-positivos usualmente varia entre 8% e 14%, sendo as principais causas o uso de agentes quimioterápicos citotóxicos (promovendo dano às mucosas intestinais), enfermidade do enxerto versus hospedeiro, anticorpos autorreativos, infecção por outros fungos como os do gênero *Penicillium* e *Paecilomyces*, transfusões, antibióticos de origem fúngica (piperacilina-tazobactam; amoxicilina com ácido clavulânico) e à contaminação no laboratório.<sup>(37,39,41-44)</sup> Recentemente, foi demonstrada também a reação cruzada no teste com *Histoplasma* sp., resultando em galactomanana positiva em pacientes com histoplasmose.<sup>(45)</sup>

Apesar de ser um teste extremamente específico, possui uma sensibilidade muito variada, com taxas entre 17% e 100%.<sup>(46)</sup> A maior razão para essa variabilidade está atribuída ao valor de corte utilizado no teste, o qual determina a positividade das amostras. Utilizando-se um valor de corte entre 1,0 e 1,5, a sensibilidade do galactomanana no LBA variou entre 85% e 100% na maioria dos estudos.<sup>(47-49)</sup> Outro fator de extrema importância na eficácia dessa técnica é a prevalência da doença em uma determinada população, o que interfere no valor preditivo positivo encontrado. Consequentemente, o teste para a detecção de antígeno aspergilar deve ser reservado para pacientes com alto risco, nos quais o custo-benefício é compensador.<sup>(46)</sup>

### **Reação em cadeia da polimerase no diagnóstico micológico**

A aplicação das técnicas moleculares, como a PCR, é escassa no diagnóstico de micoses pulmonares. Realizadas somente em nível de pesquisa, apresentam diversos contrapontos. Protocolos

não estão disponíveis, os métodos não estão padronizados, não havendo consenso entre as técnicas de extração e amplificação dos materiais nucleicos, nem tampouco *kits* comerciais disponíveis. Assim, há dificuldade em comparar resultados intra e interlaboratórios.<sup>(33,35)</sup>

A técnica de PCR caracteriza-se pela amplificação enzimática de regiões curtas de DNA *in vitro*. O principal alvo é o gene 18S ribossomal. *Primers* (oligonucleotídeos ou filamentos curtos de ácidos nucleicos) são utilizados para reconhecer e hibridizar de modo específico com sequências-alvo de DNA. Depois de reconhecidas, as moléculas de DNA-alvo são então copiadas por uma enzima DNA polimerase termoestável (*Taq polymerase*), na presença de concentrações ótimas de magnésio e de desoxinucleotídeos (bases A, C, T e G). Através de múltiplos ciclos de aquecimento e resfriamento, realizados em um termociclador (máquina de PCR), multiplica-se de modo exponencial o número de moléculas de DNA na reação. Essa multiplicação ocorre a partir da separação das fitas de DNA (desnaturação) com posterior ligação dos *primers* à molécula de DNA (anelamento) e ação da enzima DNA polimerase (extensão), que alonga a molécula em formação, utilizando-se os desoxinucleotídeos livres na reação. Ao término de cada ciclo, cada nova molécula de DNA sintetizada atua como um novo alvo para o próximo ciclo. Teoricamente, esse método permite a geração de bilhões de cópias de DNA-alvo a partir de uma única cópia de DNA, com grande velocidade. O produto final da reação é analisado por eletroforese em um gel de agarose através do qual, em comparação com marcadores de tamanho conhecido, determina-se o tamanho do fragmento de DNA obtido. Esse produto final pode ser também purificado e utilizado para outras aplicações em biologia molecular, como no sequenciamento genômico (determinação da composição molecular do mesmo, ou da sequência de nucleotídeos que o compõe).

Os pontos críticos estão relacionados com o método de extração do DNA, bem como com a escolha dos *primers* na reação, que devem amplificar, de modo específico, DNA fúngico ao invés de DNA humano. Resultados promissores a partir de amostras de soro e de LBA, com sensibilidade de 79-100% e especificidade de 81-100%, são descritos para a aspergilose invasiva.<sup>(10,41,42,50-52)</sup> No entanto, devido às dificuldades atuais na

padronização dos testes de PCR, esses não estão ainda formalmente incluídos como testes diagnósticos para micoses pulmonares.<sup>[32,34,43]</sup>

## Laudo micológico

Após a realização dos exames, é emitido um laudo, o qual deve apresentar terminologia clara, notificar a existência de material impróprio, referir todos os achados, incluir uma interpretação e esclarecer sobre microrganismos raros. Esse tipo de laudo só pode ser feito em vigência de informações clínicas adequadas.

## Referências

- Alexander BD. Diagnosis of fungal infection: new technologies for the mycology laboratory. *Transpl Infect Dis.* 2002;4 Suppl 3:32-7.
- LaRocco MT, Burgert SJ. Fungal infections in the transplant recipient and laboratory methods for diagnosis. *Rev Iberoam Micol.* 1997;14(4):143-6.
- Pasqualotto AC, Denning DW. Diagnosis of invasive fungal infections – current limitations of classical and new diagnostic methods. *Eur Oncol Rev.* 2005;1-5.
- Severo LC. Colheita e transporte do espécime clínico para exame micológico. *Rev AMIRGS.* 1986;30(3):204-8.
- Unis G, da Silva VB, Severo LC. Disseminated histoplasmosis and AIDS. The role of culture medium for the bronchoscopic clinical specimens [Article in Portuguese]. *Rev Soc Bras Med Trop.* 2004;37(3):234-7.
- Stevens DA. Diagnosis of fungal infections: current status. *J Antimicrob Chemother.* 2002;49 Suppl 1:11-9.
- Morris AJ, Byrne TC, Madden JF, Reller LB. Duration of incubation of fungal cultures. *J Clin Microbiol.* 1996;34(6):1583-5.
- Klich MA. Identification of Common *Aspergillus* Species. Utrecht: Centraalbureau voor Schimmelcultures; 2002.
- Kwon-Chung KJ, Polacheck I, Bennett JE. Improved diagnostic medium for separation of *Cryptococcus neoformans* var. *neoformans* (serotypes A and D) and *Cryptococcus neoformans* var. *gattii* (serotypes B and C). *J Clin Microbiol.* 1982;15(3):535-7.
- Singh N, Paterson DL. *Aspergillus* infections in transplant recipients. *Clin Microbiol Rev.* 2005;18(1):44-69.
- Wanke B, Lazéra Mdos S, Nucci M. Fungal infections in the immunocompromised host. *Mem Inst Oswaldo Cruz.* 2000;95 Suppl 1:153-8.
- Kwon-Chung KJ, Bennett JE. *Medical mycology.* Philadelphia: Lea & Febiger; 1992.
- Padhye AA, Bennett JE, McGinnis MR, Sigler L, Fliss A, Salkin IF. Biosafety considerations in handling medically important fungi. *Med Mycol.* 1998;36 Suppl 1:258-65.
- Bille J, Edson RS, Roberts GD. Clinical evaluation of the lysis-centrifugation blood culture system for the detection of fungemia and comparison with a conventional biphasic broth blood culture system. *J Clin Microbiol.* 1984;19(2):126-8.
- Corti ME, Cendoya CA, Soto I, Esquivel P, Trione N, Villafañe MF, et al. Disseminated histoplasmosis and AIDS: clinical aspects and diagnostic methods for early detection. *AIDS Patient Care STDS.* 2000;14(3):149-54.
- Oliveira Fde M, Severo CB, Guazzelli LS, Severo LC. *Cryptococcus gattii* fungemia: report of a case with lung and brain lesions mimicking radiological features of malignancy. *Rev Inst Med Trop Sao Paulo.* 2007;49(4):263-5.
- Oliveira Fde M, Fernandes SS, Severo CB, Guazzelli LS, Severo LC. *Histoplasma capsulatum* fungemia in patients with acquired immunodeficiency syndrome: detection by lysis-centrifugation blood-culturing technique. *Rev Inst Med Trop Sao Paulo.* 2007;49(3):135-8.
- Wheat LJ, Bartlett M. *Histoplasma capsulatum* fungemia documented using the DuPont Isolator System. *Diagn Microbiol Infect Dis.* 1984;2(1):51-3.
- Murray PR. Comparison of the lysis-centrifugation and agitated biphasic blood culture systems for detection of fungemia. *J Clin Microbiol.* 1991;29(1):96-8.
- Lyon R, Woods G. Comparison of the BacT/Alert and Isolator blood culture systems for recovery of fungi. *Am J Clin Pathol.* 1995;103(5):660-2.
- Artal EM. Diagnóstico histopatológico de las micosis. *Rev Iberoam Micol.* 2004;21(1):1-9.
- Connor D, Chandler FW, editors. *Pathology of infectious diseases.* Stamford: Appleton & Lange; 1997.
- Symmers WS. The tissue reactions in deep-seated fungal infections. the role of histological examination in mycological diagnosis. *Ann Soc Belges Med Trop Parasitol Mycol.* 1964;44:869-86.
- Gazzoni AF, Pega KL, Severo LC. Histopathological techniques for diagnosing cryptococcosis due to capsule-deficient *Cryptococcus*: case report [Article in Portuguese]. *Rev Soc Bras Med Trop.* 2008;41(1):76-8.
- del Palacio A, Cuétara MS, Pontón J. Laboratory diagnosis of invasive aspergillosis [Article in Spanish]. *Rev Iberoam Micol.* 2003;20(3):90-8.
- Pontón J. Diagnóstico microbiológico de las micosis. *Rev Iberoam Micol.* 2002;19:25-9.
- de Hoog GS, Guarro J, Gené J, Figueras MJ, editors. *Atlas of clinical fungi.* Utrecht: Centraalbureau voor Schimmelcultures; 2000.
- Elias Costa MR, Da Silva Lacaz C, Kawasaki M, De Camargo ZP. Conventional versus molecular diagnostic tests. *Med Mycol.* 2000;38 Suppl 1:139-45.
- Eisenstein BI. The polymerase chain reaction. A new method of using molecular genetics for medical diagnosis. *N Engl J Med.* 1990;322(3):178-83.
- Mennink-Kersten MA, Donnelly JP, Verweij PE. Detection of circulating galactomannan for the diagnosis and management of invasive aspergillosis. *Lancet Infect Dis.* 2004;4(6):349-57.
- Reiss E, Obayashi T, Orle K, Yoshida M, Zancopé-Oliveira RM. Non-culture based diagnostic tests for mycotic infections. *Med Mycol.* 2000;38 Suppl 1:147-59.
- White PL, Barnes RA. *Aspergillus* PCR – Platforms, strengths and weaknesses. *Med Mycol.* 2006;44(Suppl 1):191-8.
- White TJ, Madej R, Persing DH. The polymerase chain reaction: clinical applications. *Adv Clin Chem.* 1992;29:161-96.
- Yang S, Rothman RE. PCR-based diagnostics for infectious diseases: uses, limitations, and future applications in acute-care settings. *Lancet Infect Dis.* 2004;4(6):337-48.
- Tanner DC, Weinstein MP, Fedorciw B, Joho KL, Thorpe JJ, Reller L. Comparison of commercial kits for

- detection of cryptococcal antigen. *J Clin Microbiol.* 1994;32(7):1680-4.
36. Stevens DA, Kan VL, Judson MA, Morrison VA, Dummer S, Denning DW, et al. Practice guidelines for diseases caused by *Aspergillus*. Infectious Diseases Society of America. *Clin Infect Dis.* 2000;30(4):696-709.
  37. Aquino VR, Goldani LZ, Pasqualotto AC. Update on the contribution of galactomannan for the diagnosis of invasive aspergillosis. *Mycopathologia.* 2007;163(4):191-202.
  38. Singh N. Invasive aspergillosis in organ transplant recipients: new issues in epidemiologic characteristics, diagnosis, and management. *Med Mycol.* 2005;43 Suppl 1:S267-70.
  39. Husain S, Paterson DL, Studer SM, Crespo M, Pilewski J, Durkin M, et al. *Aspergillus* galactomannan antigen in the bronchoalveolar lavage fluid for the diagnosis of invasive aspergillosis in lung transplant recipients. *Transplantation.* 2007;83(10):1330-6.
  40. Nguyen MH, Jaber R, Leather HL, Wingard JR, Staley B, Wheat LJ. Use of bronchoalveolar lavage to detect galactomannan for diagnosis of pulmonary aspergillosis among nonimmunocompromised hosts. *J Clin Microbiol.* 2007;45(9):2787-92.
  41. Blanco JL, Guedeja-Marrón J, Caballero J, García ME. Aspergillosis: Mechanisms of pathogenicity implicated and approach to laboratory diagnosis [Article in Spanish]. *Rev Iberoam Micol.* 1998;15(1):10-5.
  42. Kontoyiannis DP, Bodey GP. Invasive aspergillosis in 2002: an update. *Eur J Clin Microbiol Infect Dis.* 2002;21(3):161-72.
  43. Quindós G. New microbiological techniques for the diagnosis of invasive mycoses caused by filamentous fungi. *Clin Microbiol Infect.* 2006;12 Suppl 7:40-52.
  44. Tanriover MD, Metan G, Altun B, Hascelik G, Uzun O. False positivity for *Aspergillus* antigenemia related to the administration of piperacillin/tazobactam. *Eur J Intern Med.* 2005;16(7):489-91.
  45. Narreddy S, Chandrasekar PH. False-positive *Aspergillus* galactomannan (GM) assay in histoplasmosis. *J Infect.* 2008;56(1):80-1.
  46. Barnes RA. Early diagnosis of fungal infection in immunocompromised patients. *J Antimicrob Chemother.* 2008;61 Suppl 1:i3-6.
  47. Becker MJ, Lugtenburg EJ, Cornelissen JJ, Van Der Schee C, Hoogsteden HC, De Marie S. Galactomannan detection in computerized tomography-based bronchoalveolar lavage fluid and serum in haematological patients at risk for invasive pulmonary aspergillosis. *Br J Haematol.* 2003;121(3):448-57.
  48. Sanguinetti M, Posteraro B, Pagano L, Pagliari G, Fianchi L, Mele L, et al. Comparison of real-time PCR, conventional PCR, and galactomannan antigen detection by enzyme-linked immunosorbent assay using bronchoalveolar lavage fluid samples from hematology patients for diagnosis of invasive pulmonary aspergillosis. *J Clin Microbiol.* 2003;41(8):3922-5. Erratum in: *J Clin Microbiol.* 2005;43(7):3588.
  49. Verweij PE, Latgé JP, Rijs AJ, Melchers WJ, De Pauw BE, Hoogkamp-Korstanje JA, et al. Comparison of antigen detection and PCR assay using bronchoalveolar lavage fluid for diagnosing invasive pulmonary aspergillosis in patients receiving treatment for hematological malignancies. *J Clin Microbiol.* 1995;33(12):3150-3.
  50. Gomez-Lopez A, Martin-Gomez MT, Martin-Davila P, Lopez-Onrubia P, Gavalda J, Fortun J, et al. Detection of fungal DNA by real-time polymerase chain reaction: evaluation of 2 methodologies in experimental pulmonary aspergillosis. *Diagn Microbiol Infect Dis.* 2006;56(4):387-93.
  51. Lass-Flörl C, Speth C, Mayr A, Würzner R, Dierich MP, Ulmer H, et al. Diagnosing and monitoring of invasive aspergillosis during antifungal therapy by polymerase chain reaction: an experimental study in mice. *Diagn Microbiol Infect Dis.* 2003;47(4):569-72.
  52. Loeffler J, Hebart H, Cox P, Flues N, Schumacher U, Einsele H. Nucleic acid sequence-based amplification of *Aspergillus* RNA in blood samples. *J Clin Microbiol.* 2001;39(4):1626-9.

## ***Sobre os autores***

---

### ***Melissa Orzechowski Xavier***

Professora Substituta de Micologia. Fundação Universidade Federal do Rio Grande – FURG – Rio Grande (RS) Brasil.

### ***Flávio de Mattos Oliveira***

Pesquisador. Laboratório de Micologia, Hospital Santa Rita, Santa Casa – Complexo Hospitalar, Porto Alegre (RS) Brasil.

### ***Luiz Carlos Severo***

Professor Associado (Nível 2). Departamento de Medicina Interna, Faculdade de Medicina, Universidade Federal do Rio Grande do Sul – UFRGS – Porto Alegre (RS) Brasil.