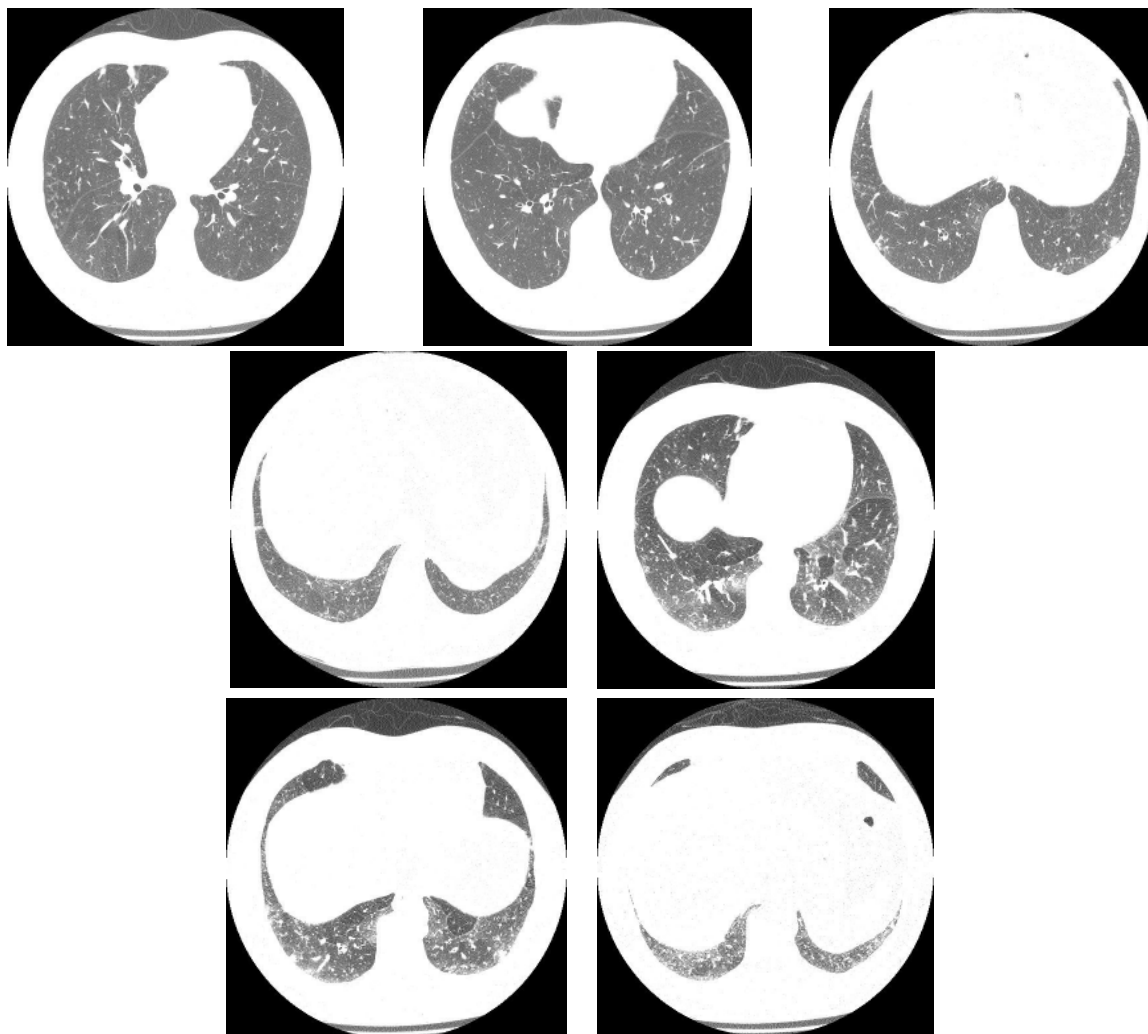


Diagnóstico Radiológico

Perguntamos: Qual o diagnóstico?

DANY JASINOWODOLINSKI¹, GILBERTO SZARF², NESTOR L MÜLLER³

Paciente de 66 anos com história de linfedema crônico dos membros inferiores, associado a pneumonias e derrames pleurais de repetição. Apresenta quadro de tosse crônica com expectoração clara, mais abundante pela manhã.



O objetivo desta seção é estimular uma abordagem para o diagnóstico baseado em informações clínicas e radiológicas. Convidamos todos os leitores a participar.

Você pode mandar a sua opinião preenchendo formulário no site www.jornaldepneumologia.com.br ou através do e-mail jpneumo@terra.com.br. Não esqueça de identificar o nome completo e instituição a que está vinculado. Publicamos os nomes de quem acertar o diagnóstico. As imagens mostradas são as mais importantes para o diagnóstico. O diagnóstico deste caso será publicado no próximo número do Jornal.

1. Médico Radiologista do Centro de Medicina Diagnóstica Fleury, São Paulo (SP) Brasil
2. Doutorando em Radiologia pela Universidade Federal de São Paulo - UNIFESP - São Paulo (SP) Brasil.
3. Professor Catedrático de Radiologia da University of British Columbia, Vancouver, BC, Canadá.