

Relato de Caso

Capnografia volumétrica como auxílio diagnóstico não-invasivo no tromboembolismo pulmonar agudo*

Volumetric capnography as a noninvasive diagnostic procedure in acute pulmonary thromboembolism

Marcos Mello Moreira¹, Renato Giuseppe Giovanni Terzi², Mônica Corso Pereira³,
Tiago de Araújo Guerra Grangeia⁴, Ilma Aparecida Paschoal⁵

Resumo

O tromboembolismo pulmonar é uma situação freqüente que pode ser diagnosticada pela cintilografia pulmonar, angiotomografia computadorizada, arteriografia pulmonar e, como método de exclusão, dosagem do dímero-D. Como estes exames nem sempre estão disponíveis, a validação de outros métodos diagnósticos é fundamental. Relata-se o caso de uma paciente com hipertensão pulmonar crônica, agudizada por tromboembolismo pulmonar. Confirmou-se o diagnóstico por cintilografia, angiotomografia computadorizada, arteriografia pulmonar; a dosagem do dímero-D resultou positiva. A capnografia volumétrica associada à gasometria arterial foi realizada na admissão e após o tratamento. As variáveis obtidas foram comparadas com os resultados dos exames de imagem.

Descritores: Tromboembolismo; Hipertensão pulmonar; Capnografia; Esquistossomose.

Abstract

Pulmonary thromboembolism is a common condition. Its diagnosis usually requires pulmonary scintigraphy, computed angiography, pulmonary arteriography and, in order to rule out other diagnoses, the measurement of D-dimer levels. Due to the fact that these diagnostic methods are not available in most Brazilian hospitals, the validation of other diagnostic techniques is of fundamental importance. We describe a case of a woman with chronic pulmonary hypertension who experienced a pulmonary thromboembolism event. Pulmonary scintigraphy, computed angiography and pulmonary arteriography were used in the diagnosis. The D-dimer test result was positive. Volumetric capnography was performed at admission and after treatment. The values obtained were compared with the imaging test results.

Keywords: Thromboembolism; Hypertension, pulmonary; Capnography; Schistosomiasis.

Introdução

O tromboembolismo pulmonar (TEP) é uma afecção freqüente e de difícil confirmação diagnóstica.⁽¹⁾ A arteriografia pulmonar, considerada o padrão ouro para o diagnóstico, é um exame invasivo e não isento de risco. A cintilografia pulmonar de inalação/perfusão, a angiotomografia computadorizada e a dosagem do dímero-D nem sempre estão disponíveis, especialmente em hospitais secundários. A capnografia volumétrica (CV) surge como um exame não-invasivo e que pode auxiliar no diagnóstico de TEP.

Relata-se aqui o caso de uma paciente com hipertensão arterial pulmonar (HAP) crônica que teve agudização do quadro por TEP agudo. Os exames convencionais foram comparados com a CV associada à gasometria arterial, e realizados na admissão, tratamento e alta da paciente.

Relato de caso

Paciente do sexo feminino, 27 anos de idade, no 35º dia de puerpério, procurou hospital secundário com disp-

* Trabalho realizado na Disciplina de Pneumologia do Departamento de Clínica Médica da Faculdade de Ciências Médicas da Universidade Estadual de Campinas – Unicamp – Campinas (SP) Brasil.

1. Pós-graduando pelo Departamento de Cirurgia. Faculdade de Ciências Médicas da Universidade Estadual de Campinas – Unicamp – Campinas (SP) Brasil.

2. Professora Titular do Departamento de Cirurgia. Faculdade de Ciências Médicas da Universidade Estadual de Campinas – Unicamp – Campinas (SP) Brasil.

3. Médica-Assistente da Disciplina de Pneumologia do Departamento de Clínica Médica da Faculdade de Ciências Médicas da Universidade Estadual de Campinas – Unicamp – Campinas (SP) Brasil.

4. Médico Pneumologista do Hospital das Clínicas da Universidade Estadual de Campinas – Unicamp – Campinas (SP) Brasil.

5. Professora Associada do Departamento de Clínica Médica. Faculdade de Ciências Médicas da Universidade Estadual de Campinas – Unicamp – Campinas (SP) Brasil.

Endereço para correspondência: Marcos Mello Moreira. Rua Celso Egidio de Souza Santos, 181, Jardim Chapadão, CEP 13070-570, Campinas, SP, Brasil.

Tel 55 19 3521-7830. E-mail: marcosmm@fcm.unicamp.br

Apoio Financeiro: Fundação de Amparo à Pesquisa do Estado de São Paulo (FAPESP; processo nº 02/05252-3)

Recebido para publicação em 17/5/2007. Aprovado, após revisão, em 18/7/2007.

néia intensa e edema de membros inferiores. Relatava dispnéia nas últimas quatro semanas da gestação, que se intensificou duas semanas antes de ir ao pronto socorro. Negava febre ou tosse. Ao exame físico apresentava frequência respiratória de 25 ciclos/min, ortopnéia, taquicardia, hipotensão, edema até os joelhos e sem empastamento de panturrilhas. A ausculta pulmonar era normal; na ausculta cardíaca, havia segunda bulha hiperfonética em foco pulmonar. O exame ginecológico foi normal.

A paciente tem como antecedentes pessoais: três gestações, três partos normais e nenhum aborto. Durante a gravidez foi detectado, porém não tratado, *Schistosoma mansoni* no exame protoparasitológico. Negava tabagismo.

Os exames iniciais feitos foram: eletrocardiograma: ritmo sinusal e sobrecarga de câmaras cardíacas direitas; gasometria arterial (O_2 a 4 L/min): pH de 7,19; pressão parcial de oxigênio (PaO_2) de 106 mmHg; pressão parcial de gás carbônico ($PaCO_2$) de 9,5 mmHg; bicarbonato (HCO_3) de 3,5 mmol/L; *base excess* (BE, excesso de bases) de -24 mmol/L; saturação periférica de oxigênio (SpO_2) de 97,3%. A paciente não necessitou de intubação orotraqueal. Ao ecocardiograma, aumento de câmaras direitas, função ventricular esquerda preservada, pressão sistólica de artéria

pulmonar (PSAP) estimada em 157 mmHg e ecodoppler de membros inferiores sem trombos.

A paciente recebeu tratamento para esquistossomose e foi transferida para hospital de referência. Foi realizada cintilografia pulmonar, que mostrou alta probabilidade de TEP, com hipoperfusão no lobo superior direito e hipoperfusão em pulmão esquerdo, sem alterações ventilatórias. A angiotomografia computadorizada (Figuras 1 e 2) revelou trombos em artéria pulmonar e átrio direito. A pesquisa de dímero-D pelo método qualitativo (Diagnostica Stago, Asnières-Sur-Seine, França) resultou maior >8.000 ng/mL e por meio de um ensaio imunoenzimático (rapid ELISA Vidas d-dimers; Biomérieux, Marcy l'Etoile, França), 5.154,02 ng/mL; ponto de corte, 500 ng/mL.

Foram também determinadas as medidas do espaço morto anatômico e funcional pela CV (CO_2 SMO PLUS 8100: Dixtal/Novamatrix, Manaus, Brasil) associada à gasometria arterial (Radiometer ABL® 700 Series; Radiometer Medical ApS, Bronshøj, Dinamarca). Os índices derivados destas medidas foram a *end-tidal alveolar dead space fraction* (AVDSf, fração do espaço morto alveolar *end-tidal*) e a *late dead space fraction* (Fdlate, fração tardia do espaço morto alveolar). Os valores iniciais obtidos foram os seguintes: AVDSf de 0,52 e Fdlate de 0,56. A gasometria arterial (O_2 a 4 L/min) mostrava: pH de 7,44; PaO_2 de 90 mmHg; $PaCO_2$ de 21 mmHg; HCO_3

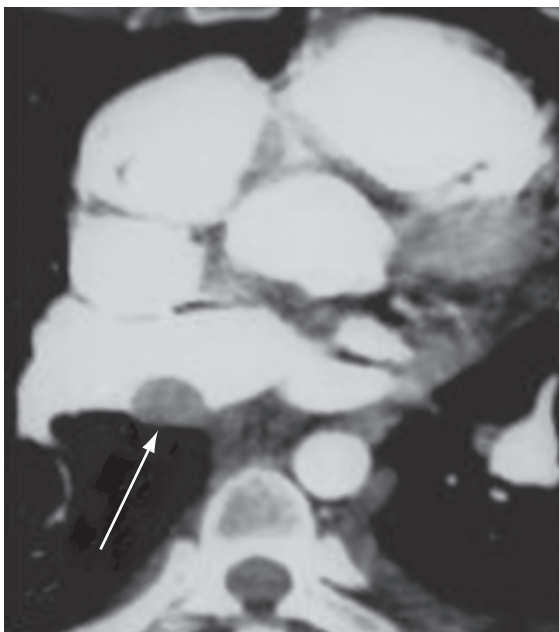


Figura 1 - Trombo na artéria pulmonar.

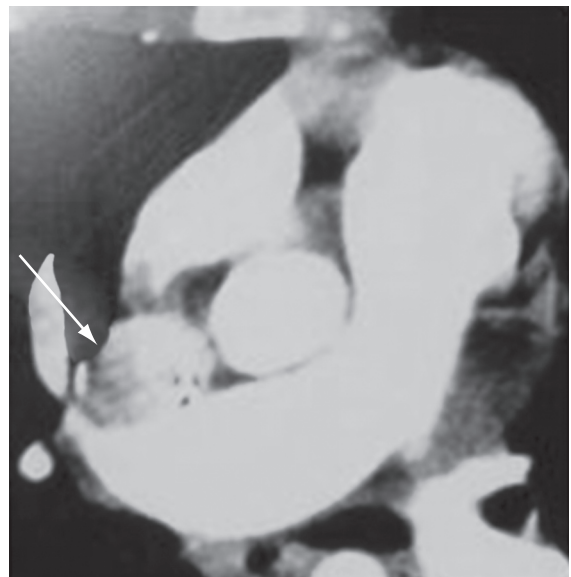


Figura 2 - Trombo em átrio direito.

de 14 mmol/L; BE de -8 mmol/L; SpO₂ a 98%; frequência respiratória de 20 ciclos/min.

Tratada com oxigenoterapia, heparina de baixo peso molecular e sildenafil 75 mg/dia, a paciente evoluiu bem. Após uma semana, o eco-doppler transesofágico evidenciava PSAP de 138 mmHg e pressão diastólica de artéria pulmonar de 58 mmHg, aumento de câmaras direitas e da artéria pulmonar, trombo em átrio direito e derrame pericárdico. Doze dias após este ecocardiograma foi realizada uma arteriografia pulmonar que revelou redução da vascularização dos lobos superior e médio direito e superior esquerdo, compatível com doença da rede arterial pulmonar e/ou TEP crônico, PSAP de 109 mmHg, pressão média de artéria pulmonar de 70 mmHg, e ausência de resposta à infusão de nitroprussiato de sódio.

Houve melhora progressiva tanto clínica quanto gasométrica (ar ambiente: pH de 7,54; PaO₂ de 102 mmHg; PaCO₂ de 30,2 mmHg; HCO₃ de 25,4 mmol/L; BE de 3,9 mmol/L; SpO₂ de 99,2%), possibilitando a alta hospitalar após 37 dias. Os valores da capnografia pré-alta foram: AVDSf de 0,24 e Fdlate de 0,23. A paciente deixou o hospital em uso de anticoagulantes orais e oxigenoterapia

domiciliar. Não foi possível a manutenção do sildenafil.

Foi realizada cintilografia pulmonar 45 dias após a alta, que demonstrou melhora significativa em ambos os pulmões.

Após uma semana desta cintilografia, a paciente foi internada com precordialgia e episódio de pré-síncope. Uma nova cintilografia foi realizada evidenciando baixa probabilidade de TEP agudo. À CV foram obtidos os seguintes valores: AVDSf de 0,17 e Fdlate de 0,07. Novo ecocardiograma evidenciou dilatação acentuada de câmaras direitas, movimento paradoxal do septo interventricular, HAP moderada (PSAP de 67 mmHg e pressão diastólica de artéria pulmonar de 42 mmHg) e insuficiência tricúspide e pulmonar grave.

Discussão

Na HAP ocorre aumento significativo e persistente na pressão arterial pulmonar (PAP) e na resistência vascular pulmonar, fatos que levam à dilatação e hipertrofia do ventrículo direito. Inicialmente a elevação na PAP acontece apenas durante atividade física; e em casos mais graves a pressão é elevada

Tabela 1 - Resultados dos exames realizados na paciente.

	D 1 (admissão)	D 8	D 20	D 38 (alta hospitalar)	D 83	D 90 (readmissão)
PSAP (eco)	157 mmHg	138 mmHg				67 mmHg
DD (ELISA)	5.154,02 ng/mL					
Cintilografia V/Q	Alta probabilidade para TEP acometendo áreas do PD e PE				Hipo-perfusão em PE	Baixa probabilidade para TEP agudo
Arteriografia pulmonar			Hipovascularização em lobo superior direito, lobo médio e lobo superior esquerdo. PSAP: 109 mmHg; PMAP: 70 mmHg. Teste de vasorreatividade negativo.			
AVDSf	0,52			0,24		0,17
fDlate	0,56			0,23		0,07

D: dia; PSAP: pressão sistólica de artéria pulmonar; PMAP: pressão média de artéria pulmonar; DD: dímero-D; ELISA: *enzyme-linked immunosorbent assay* (ensaio imunoenzimático); V/Q: ventilação/perfusão; TEP: tromboembolismo pulmonar; PD: pulmão direito; PE: pulmão esquerdo; AVDSf: (*end-tidal*) *alveolar dead space fraction* (fração do espaço morto alveolar *end-tidal*); e Fdlate: *late dead space fraction* (fração tardia do espaço morto alveolar).

mesmo durante o repouso. Quando os mecanismos adaptativos (dilatação e hipertrofia do ventrículo direito) não bastam para compensar o aumento da pós-carga imposto pela hipertensão pulmonar, acontece a falência do ventrículo direito.

Define-se HAP pelo achado da pressão média de artéria pulmonar, medida por meio de um cateter colocado no seu interior, maior que 25 mmHg em repouso ou maior que 30 mmHg durante exercício.

A ecocardiografia com Doppler permite a avaliação não invasiva da PAP por meio da estimativa da pressão sistólica. Pressões sistólicas entre 30 e 50 mmHg são consideradas normais. No entanto, a PAP estimada pelo efeito Doppler durante ecocardiografia depende criticamente da idade, do índice de massa corpórea e da pressão atrial direita.⁽²⁾

A PSAP pelo ecodopplercardiograma na primeira internação da paciente foi extremamente elevada, fato que sugere a pré-existência de uma condição crônica.

Considerando-se a presença de *S. mansoni* nas fezes da paciente, é possível que a mesma fosse portadora de esquistossomose pulmonar com HAP crônica, quadro agravado por um evento embólico.

A dosagem do dímero-D revelou valores aumentados (Tabela 1), achado compatível com a possibilidade de um episódio embólico recente sobreposto à HAP crônica.

A CV estima o valor do espaço morto funcional. A associação dos resultados da capnografia com a gasometria arterial permite o cálculo de vários índices, cujas variações permitem inferir a presença de oclusão e/ou a ocorrência de recanalização de vasos do sistema arterial pulmonar.⁽³⁾

Habitualmente são determinados os seguintes parâmetros:

- AVDSf, que é calculada pela fórmula: $\text{PaCO}_2 - \text{PetCO}_2 / \text{PaCO}_2$, onde PetCO_2 é o CO_2 *end-tidal*, obtido a partir da capnografia,⁽⁴⁾
- Fdlate, que é obtida pela extrapolação do volume corrente expirado em 15% da capacidade pulmonar total (CPT) estimada; cuja fórmula é: $\text{Fdlate} = \text{PaCO}_2 - \text{Pet} (15\% \text{ CPT}) \text{CO}_2 / \text{PaCO}_2$.⁽⁵⁾

O cálculo da Fdlate tenta contornar as diferenças introduzidas no valor do espaço morto funcional pelas variações de altura, sexo e idade. O uso de um volume corrente estimado elimina também o efeito da frequência respiratória sobre o volume corrente. Além disso, a extrapolação matemática

da fase 3 do espirograma de CO_2 em 15% da CPT visa aproximar a PetCO_2 da PaCO_2 . A CPT foi obtida segundo o método de Grimby et al.,⁽⁶⁾ com valores de referência para mulheres calculadas pela fórmula: $[(6,71 \times \text{altura}] - [0,015 \times \text{idade}] - 5,77$.

Nessa paciente foram determinados os dois parâmetros, AVDSf e a Fdlate.

Quando ocorre um episódio de TEP, acentua-se a desigualdade na relação ventilação/perfusão e, como consequência, alteram-se as variáveis que compõem o espaço morto funcional. Na literatura aparecem os seguintes valores de corte superiores para as variáveis estudadas: AVDSf de 0,15⁽⁴⁾ e Fdlate de 0,12.⁽⁵⁾ Admitindo-se o fato de que quanto maior o valor calculado maior o grau de obstrução da rede vascular (e com isso maior o espaço morto alveolar), infere-se que há correlação entre a extensão da área sem perfusão e o valor encontrado.^(3,7,8)

A melhora da perfusão pulmonar pelo processo de lise do trombo resultou em expressiva melhora da paciente, bem como significativa melhora das variáveis respiratórias, com paralela redução das variáveis capnográficas; a AVDSf caiu de 0,52 para 0,24 (46%), e a Fdlate de 0,56 para 0,23 (50%). A queda das variáveis AVDSf e Fdlate após o tratamento e no período pré-alta corroboram com os achados de alguns estudos que avaliaram pacientes pós-trombólise química por TEP maciço^(7,8) (para a variável AVDSf) e retirada cirúrgica dos êmbolos pulmonares⁽³⁾ (para a variável Fdlate). A despeito da diminuição em quase 50% dessas duas variáveis, não houve normalização das mesmas, pois o espaço morto alveolar ainda estava aumentado em relação aos valores normais e se detectou a presença de trombos pela arteriografia duas semanas antes da alta hospitalar. Já na segunda internação (52 dias após a realização da cintilografia), os valores da CV obtidos foram praticamente normais; AVDSf: 0,17 e Fdlate: 0,07.

É sabido que no TEP a anticoagulação visa reduzir a possibilidade de um novo fenômeno embólico e com isso, também reduzir a possibilidade de morte do paciente. Por este motivo, os exames de imagem são solicitados toda vez que há uma suspeita clínica de TEP. Métodos não-invasivos que possam excluir a possibilidade de TEP reduziriam o número de pacientes submetidos desnecessariamente aos exames de imagem.

Em suma, neste relato de caso apresentamos uma paciente com diagnóstico de TEP confirmado

pelos exames de imagem e com as variáveis funcionais alteradas, que foram medidas através da CV. Tais variáveis apresentaram redução mediante intervenção clínica, sugerindo o potencial valor da CV como ferramenta diagnóstica não invasiva, associada ao dímero-D e ao quadro clínico.

Referências

- Owings JT, Kraut E, Battistella F, Cornelius JT, O'Malley R. Timing of the occurrence of pulmonary embolism in trauma patients. *Arch Surg*. 1997;132(8):862-6; discussion 866-7.
- Chemla D, Castelain V, Hervé P, Lecarpentier Y, Brimiouille S. Haemodynamic evaluation of pulmonary hypertension. *Eur Respir J*. 2002;20(5):1314-31.
- Moreira MM, Terzi RGG, Vieira RW, Petrucci Jr O. Fração tardia do espaço morto (fDlate) antes e após embolectomia pulmonar. *Rev Bras Cir Cardiovasc*. 2005;20(1):81-4.
- Rodger MA, Jones G, Rasuli P, Raymond F, Djunaedi H, Bredeson CN, et al. Steady-state end-tidal alveolar dead space fraction and D-dimer: bedside tests to exclude pulmonary embolism. *Chest*. 2001;120(1):115-9.
- Eriksson L, Wollmer P, Olsson CG, Albrechtsson U, Larusdottir H, Nilsson R, et al. Diagnosis of pulmonary embolism based upon alveolar dead space analysis. *Chest*. 1989;96(2):357-62.
- Grimby G, Söderholm B. Spirometric studies in normal subjects. III. Static lung volumes and maximum voluntary ventilation in adults with a note on physical fitness. *Acta Med Scand*. 1963;173(2):199-206.
- Thys F, Elamly A, Marion E, Roeseler J, Janssens P, El Gariani A, et al. PaCO₂/ETCO₂ gradient: early indicator of thrombolysis efficacy in a massive pulmonary embolism. *Resuscitation*. 2001;49(1):105-8.
- Verschuren F, Heinonen E, Clause D, Roeseler J, Thys F, Meert P, et al. Volumetric capnography as a bedside monitoring of thrombolysis in major pulmonary embolism. *Intensive Care Med*. 2004;30(11):2129-32.