



Doença de Niemann-Pick tipo B: avaliação do comprometimento pulmonar por TCAR

Helôisa Maria Pereira Freitas¹, Alexandre Dias Mançano²,
Rosana Souza Rodrigues^{1,3}, Bruno Hochhegger⁴,
Pedro Paulo Teixeira e Silva Torres⁵, Dante Escussato⁶,
Cesar Augusto Araujo Neto⁷, Edson Marchiori¹

1. Universidade Federal do Rio de Janeiro, Rio de Janeiro (RJ) Brasil.
2. Departamento de Radiologia, Radiologia Anchieta – Hospital Anchieta, Taguatinga (DF) Brasil.
3. Departamento de Radiologia, Instituto D'Or de Pesquisa e Educação, Rio de Janeiro (RJ) Brasil.
4. Departamento de Radiologia, Santa Casa de Porto Alegre, Porto Alegre (RS) Brasil.
5. Multimagem Diagnósticos, Goiânia (GO) Brasil.
6. Departamento de Radiologia, Universidade Federal do Paraná, Curitiba (PR) Brasil.
7. Universidade Federal da Bahia, Salvador (BA) Brasil.

Recebido: 1 março 2017.
Aprovado: 18 junho 2017.

Trabalho realizado na Universidade Federal do Rio de Janeiro, Rio de Janeiro (RJ) Brasil.

RESUMO

Objetivo: Analisar os achados de TCAR em pacientes com doença de Niemann-Pick (DNP) tipo B a fim de avaliar a frequência dos padrões tomográficos e sua distribuição no parênquima pulmonar, além das características clínicas mais frequentes. **Métodos:** Foram estudados 13 pacientes (3 do sexo masculino e 10 do sexo feminino) com idades variando de 5 a 56 anos. As imagens de TCAR foram avaliadas por dois observadores de forma independente, e os casos discordantes foram resolvidos por consenso. Os critérios de inclusão foram presença de anormalidades na TCAR e diagnóstico confirmado de DNP tipo B por exame anatomopatológico através de biópsias de medula óssea, pulmão ou fígado. **Resultados:** Os achados clínicos mais comuns foram hepatoesplenomegalia e dispnéia leve a moderada. Os padrões tomográficos mais frequentes foram espessamento liso de septos interlobulares e opacidades em vidro fosco, presentes em todos os pacientes. Linhas intralobulares estiveram presentes em 12 pacientes (92,3%). O padrão de pavimentação em mosaico foi observado em 5 pacientes (38,4%). Áreas de aprisionamento aéreo foram identificadas em 1 dos casos (7,6%). O comprometimento pulmonar foi bilateral em todos os casos, sendo o terço inferior dos pulmões a região mais envolvida. **Conclusões:** O achado de espessamento liso de septos interlobulares, com ou sem opacidades em vidro fosco associadas, em pacientes com hepatoesplenomegalia é o achado mais frequente na DNP tipo B.

Descritores: Doenças de Niemann-Pick; Tomografia computadorizada por raios X; Pneumopatias.

INTRODUÇÃO

A doença de Niemann-Pick (DNP) é uma doença hereditária, de caráter autossômico recessivo e rara, caracterizada pela deficiência de esfingomielinase ácida, que determina o acúmulo de esfingomielina, principalmente nos tecidos do sistema reticuloendotelial.⁽¹⁻⁴⁾ Os sintomas devem-se ao acúmulo de macrófagos repletos de lipídios e vacuolizados, denominados células de Niemann-Pick, em vários órgãos, como fígado, baço, medula óssea, pulmão e sistema nervoso central.^(2,4-6)

A doença é classificada em seis subtipos, de A a F, na dependência dos órgãos afetados, bem como da gravidade do curso clínico.⁽²⁾ No subtipo B, a deficiência enzimática determina comprometimento visceral crônico, caracterizado por hepatoesplenomegalia, envolvimento de pulmão e de medula óssea, sem déficit neurológico significativo, sendo o envolvimento pulmonar uma das principais causas de morbidade e mortalidade.⁽²⁻⁴⁾ A presença de hepatoesplenomegalia associada a achados específicos na TCAR, como espessamento de septos interlobulares, opacidades em vidro fosco, linhas intralobulares e padrão de pavimentação em mosaico, fornece informações importantes que apontam a DNP como provável diagnóstico.^(3,4,7) Embora o diagnóstico presuntivo possa ser feito baseado na história clínica

e nos achados radiológicos, os estudos laboratoriais — dosagem da atividade da esfingomielinase em leucócitos periféricos e cultura com células de fibroblastos ou análise de biópsia de medula óssea demonstrando a presença de acúmulo de macrófagos preenchidos por lipídios (histiócitos azul-marinho) — são definitivos para o diagnóstico.⁽⁸⁾ No presente estudo, foram analisadas as TCAR de 13 pacientes com DNP tipo B, todos com comprovação histopatológica. Os objetivos do estudo foram descrever os achados tomográficos mais frequentes, além das principais características clínicas e epidemiológicas observadas nesses pacientes.

MÉTODOS

Foi realizado um estudo observacional descritivo e retrospectivo das TCAR de tórax de 13 pacientes com DNP tipo B. Esses exames foram reunidos aleatoriamente, através de contatos pessoais com radiologistas e pneumologistas de oito instituições diferentes, localizadas em seis estados da federação do Brasil. Os diagnósticos foram suspeitados diante da história clínica de hepatoesplenomegalia associada aos achados da TCAR de tórax. Todos os diagnósticos foram confirmados através de biópsia.

Endereço para correspondência:

Edson Marchiori. Rua Thomaz Cameron, 438, Valparaíso, CEP 25685-120, Petrópolis, RJ, Brasil.
Tel.: 55 24 2249-2777. Fax: 55 21 2629-9017. E-mail: edmarchiori@gmail.com
Apoio financeiro: Nenhum.

A avaliação das alterações pulmonares foi realizada através de TCAR. Não houve padronização nas rotinas dos estudos, devido às múltiplas instituições envolvidas, sendo os exames executados segundo a rotina de cada serviço. Contudo, todos os exames foram realizados com cortes variando de 1 a 2 mm de espessura, com intervalos de 5 a 10 mm, dos ápices às cúpulas diafragmáticas, com o paciente em decúbito dorsal e em fase final de inspiração. As imagens foram obtidas e reconstruídas em matriz de 512 × 512 pixels, digitalizadas e fotografadas para avaliação dos campos pulmonares com aberturas de janela variando de 1.000 a 1.500 UH e nível entre -650 e -750 UH. Para a avaliação do mediastino, a variação das janelas foi de 350 a 500 UH, e a de centro foi entre 40 e 60 UH. Não foi realizada administração intravenosa de meio de contraste iodado. Os exames foram avaliados por dois observadores, de forma independente, e os resultados discordantes foram resolvidos por consenso.

As seguintes características tomográficas foram analisadas: distribuição das lesões quanto à predominância nas metades superiores ou inferiores dos pulmões; e padrão das alterações (espessamento de septos interlobulares, linhas intralobulares, opacidades em vidro fosco, padrão de pavimentação em mosaico e outras alterações pulmonares ou extrapulmonares). Espessamento de septos interlobulares foi definido pela presença de opacidades lineares que delimitam os lóbulos pulmonares secundários. Linhas intralobulares foram definidas como imagens lineares finas no interior do lóbulo pulmonar secundário que, quando acentuadas, resultam em um aspecto rendilhado fino. Opacidade em vidro fosco foi definida como aumento da atenuação pulmonar, com preservação das margens brônquicas e vasculares. Padrão de pavimentação em mosaico foi definido como superposição de opacidades em vidro fosco e espessamento dos septos interlobulares. Aprisionamento aéreo foi definido como redução da atenuação do parênquima pulmonar, evidenciada sobretudo por uma densidade menor do que a habitual, e ausência de redução de volume, resultantes de excesso de gás no parênquima, devido a obstrução parcial ou total de via aérea. Os critérios de definição desses achados são aqueles relatados no Glossário de Termos da Sociedade Fleischner,⁽⁹⁾ e a terminologia utilizada é aquela apresentada no consenso de terminologia do Departamento de Imagem da Sociedade Brasileira de Pneumologia e Tisiologia.⁽¹⁰⁾

RESULTADOS

Foram avaliados 13 pacientes com DNP tipo B com comprometimento respiratório, sendo 10 (76,9%) do sexo feminino e 3 (23,1%) do sexo masculino. A faixa etária dos pacientes variou de 5 a 56 anos, com uma média de idade de 27 anos. Na casuística, havia quatro pares de irmãos. Todos os pacientes apresentavam hepatoesplenomegalia, sendo indolor em 6 deles (46,1%). Oito (61,5%) apresentavam esse achado desde a infância. Do ponto de vista respiratório, 8

pacientes (61,5%) eram assintomáticos, e 5 (38,4%) apresentavam dispneia.

Os achados tomográficos observados, em ordem decrescente de frequência, foram espessamento liso de septos interlobulares (n = 13; 100,0%; Figura 1); opacidades em vidro fosco (n = 13; 100,0%); linhas intralobulares (n = 12; 92,3%); padrão de pavimentação em mosaico (n = 5; 38,4%; Figura 2); e áreas de aprisionamento aéreo (n = 1; 7,6%; Figura 3). Opacidades em vidro fosco tiveram distribuição focal, em 10 pacientes (76,9%), e difusa, em 3 (23,1%). O envolvimento pulmonar foi bilateral em todos os 13 casos estudados, acometendo predominantemente os lobos inferiores, sem haver predomínio por lateralidade.

Seis pacientes tinham, à época do exame tomográfico, idades abaixo de 16 anos (variando de 5 a 16 anos, com média de 11,7 anos), e 7 tinham idades acima de 22 anos (variando de 22 a 56 anos, com média de 40,3 anos). Extensas opacidades em vidro fosco foram identificadas em 4 dos 6 pacientes abaixo dos 16 anos, mas em apenas 1 dos 7 pacientes acima de 22 anos. Além disso, dos 5 pacientes que apresentaram padrão de pavimentação em mosaico, 4 tinham menos de 16 anos.

A hepatoesplenomegalia foi um achado clínico importante na nossa série de pacientes com DNP

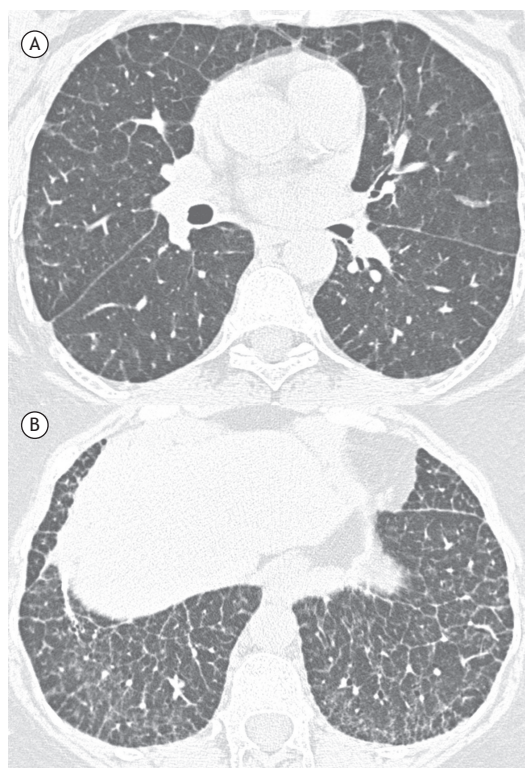


Figura 1. Paciente do sexo feminino, 28 anos. TCAR de tórax, com cortes das regiões pulmonares inferiores, com janelas para pulmão. Observam-se espessamento liso de septos interlobulares em ambos os pulmões, predominando nos lobos inferiores, linhas intralobulares e pequenos focos de opacidades em vidro fosco.

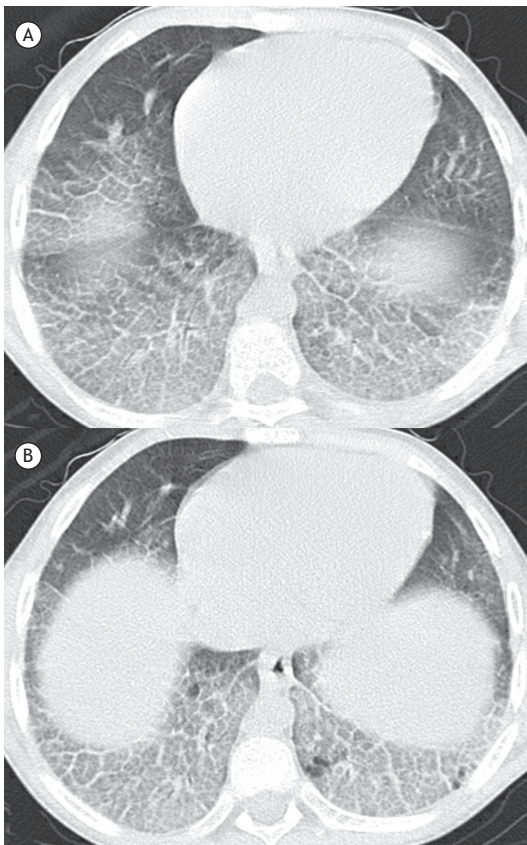

Figura 2. Paciente do sexo masculino, 16 anos. TCAR de tórax, com cortes das regiões pulmonares inferiores, com janelas para pulmão. Observam-se espessamento liso de septos interlobulares em ambos os pulmões, predominando nos lobos inferiores, linhas intralobulares e opacidades em vidro fosco, com padrão de pavimentação em mosaico.

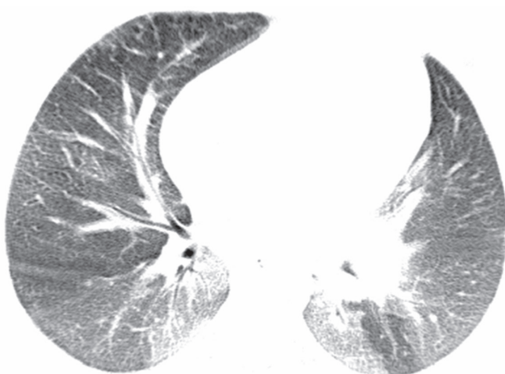

Figura 3. Paciente do sexo feminino, 14 anos. TCAR de tórax. Observa-se predomínio de opacidades em vidro fosco nos lobos inferiores, com áreas de aprisionamento aéreo de permeio no lobo inferior esquerdo.

tipo B. A esplenomegalia foi mais marcada do que a hepatomegalia. Três pacientes foram também submetidos à TC de abdome. Curiosamente, os 3 pacientes apresentaram nódulos esplênicos hipodensos. Esses nódulos não foram biopsiados.

DISCUSSÃO

Na nossa casuística, 10 pacientes (76,9%) eram do sexo feminino e 3 (23,1%) do sexo masculino. McGovern et al.⁽¹¹⁾ revisaram 59 pacientes com diagnóstico de DNP tipo B. A prevalência quanto ao sexo foi de 53% (31 pacientes) do sexo masculino e de 47% (28 pacientes) do sexo feminino. Essa discordância deve-se possivelmente ao limitado número de pacientes por nós estudados.

No nosso estudo, as idades variaram de 5 a 56 anos, com média de idade de 27 anos. Seis pacientes tinham idade inferior a 20 anos. Nossos achados foram relativamente semelhantes aos dados encontrados na literatura. Quanto à idade ao diagnóstico da DNP tipo B, os estudos mostraram que a doença já foi descrita em pacientes em diversas faixas etárias, embora seja mais frequentemente observada antes dos 20 anos.⁽¹²⁾ É difícil estabelecer com precisão a faixa etária predominante da DNP tipo B; porém, a idade média do início dos sintomas é de 5 a 7 anos, e o diagnóstico é geralmente suspeitado ainda na infância, por volta dos 10 anos, com a detecção de hepatoesplenomegalia.⁽¹²⁾

A maioria dos pacientes apresenta inicialmente hepatoesplenomegalia, com o volume do baço mais marcado que o do fígado, doença pulmonar intersticial e dislipidemia. A ausência de envolvimento neurológico é uma das características da DNP tipo B.⁽¹¹⁾ Os exames laboratoriais e bioquímicos podem evidenciar trombocitopenia; anormalidade nos testes de função hepática; níveis elevados de lipoproteína de baixa densidade, de lipoproteína de muito baixa densidade e de triglicerídeos; e baixos níveis de lipoproteína de alta densidade e de esfingomielinase.^(11,13)

Na nossa casuística, todos os pacientes apresentaram hepatoesplenomegalia. O sintoma respiratório predominante foi dispneia leve a moderada, em 5 pacientes (38,4%). Oito pacientes (61,5%) eram assintomáticos sob o ponto de vista respiratório. Na literatura, o achado clínico mais frequentemente descrito é a hepatoesplenomegalia, presente em aproximadamente 75% dos pacientes, seguido por sangramentos, dispneia, infecções pulmonares e dor articular. Relata-se também retardo do crescimento na adolescência.⁽¹¹⁾ A sobrevivência até a idade adulta ocorre com frequência, uma vez que a doença tem evolução crônica, desenvolvendo-se lentamente e apresentando uma ampla variedade de gravidade dos sintomas e dos achados clínicos.^(11,12,14) Raramente a doença pode evoluir para insuficiência hepática.^(11,15)

A DNP tipo B apresenta incidência familiar em aproximadamente um terço dos pacientes, visto que é uma doença hereditária autossômica recessiva.^(16,17) Na nossa amostra, foram estudados quatro pares de irmãos. Contudo, a incidência de associação hereditária pode ser maior, uma vez que as famílias dos demais pacientes não foram adequadamente investigadas a fim de excluir outros casos entre parentes.

O diagnóstico pode ser confirmado através de biópsia de medula óssea, pulmão ou fígado, demonstrando

a presença de acúmulo de macrófagos preenchidos por lipídios, com aspecto espumoso, finamente vacuolizados. ^(11,13) No pulmão, esses macrófagos acumulam-se em septos alveolares, paredes brônquicas e pleura. ^(6,13) Na nossa casuística o diagnóstico foi confirmado por biópsia em todos os pacientes. Os pacientes, devido às diferentes instituições de origem, não foram acompanhados seguindo nenhum protocolo pré-estabelecido. Assim, foram realizadas biópsias em sítios variados, de acordo com a orientação do médico assistente. Nos 13 pacientes, realizou-se biópsia pulmonar em 5, biópsia hepática em 4 e biópsia de medula óssea em 4.

Os padrões tomográficos mais frequentes na nossa casuística foram o espessamento de septos interlobulares e as opacidades em vidro fosco, que estavam presentes nos 13 casos (100,0%). As opacidades em vidro fosco tiveram distribuição tanto focal (76,9%) como difusa (23,1%). O segundo padrão mais frequente foram as linhas intralobulares, presentes em 12 dos nossos pacientes (92,3%). O padrão de pavimentação em mosaico ocorreu em 5 pacientes (38,4%). Deve ser assinalado que, como visto em nossos pacientes, espessamento de septos interlobulares e opacidades em vidro fosco podem coexistir no mesmo paciente, sem, contudo, determinar o padrão de pavimentação em mosaico. Esse só é caracterizado quando ocorre a superposição anatômica dos dois padrões na mesma área pulmonar. Esses achados corroboram aqueles observados na literatura. ^(1,3,11,16) Áreas de aprisionamento aéreo foram observadas em apenas 1 paciente (7,6%). Não encontramos descrição prévia de aprisionamento aéreo associado à DNP. Embora não seja possível afirmar a relação direta com a doença, Baldi et al., ⁽²⁾ relatando o achado de cistos pulmonares na DNP, sugeriram que um possível mecanismo seria a migração de macrófagos para a luz bronquiolar, originando mecanismo valvular e levando ao aprisionamento aéreo.

Em relação a possíveis diferenças entre os aspectos tomográficos observados em crianças e em adultos, 6 pacientes tinham, à época do exame tomográfico, idade abaixo de 16 anos, e 7 tinham idade acima de 22 anos. Extensas opacidades em vidro fosco foram identificadas em 4 dos 6 pacientes abaixo dos 16 anos, mas em apenas 1 dos 7 pacientes acima de 22 anos. Além disso, dos 5 pacientes que apresentaram padrão de pavimentação em mosaico, 4 tinham menos de 16 anos. Não encontramos na literatura nenhuma explicação para essas diferenças observadas.

A DNP é uma doença rara, e os dados relacionados a exames de imagem na literatura concentram-se, em sua maioria, em relatos de casos, não havendo muitos estudos com ênfase na avaliação dos aspectos tomográficos a partir de séries de pacientes. Os achados mais comumente relatados na literatura referentes à TCAR são o espessamento liso de septos interlobulares e as linhas intralobulares, predominantes nos lobos inferiores dos pulmões, e as opacidades em vidro fosco com distribuição focal ou difusa, predominantes também nas regiões pulmonares inferiores. ^(2,4,8,13,16)

O padrão de pavimentação em mosaico também foi descrito. ^(3,4) Na literatura, as alterações na TC mais frequentemente acometeram os lobos inferiores, bilateralmente. A mesma distribuição foi observada na nossa casuística.

O espessamento liso de septos interlobulares pode ser observado em um grande número de doenças venosas, linfáticas ou infiltrativas, sendo a mais comum delas o edema pulmonar. O conhecimento das diferentes causas desse padrão pode ser útil na prevenção de erros de diagnóstico. Além disto, embora as suas causas sejam frequentemente indistinguíveis no estudo radiológico, as diferenças na distribuição das lesões nos pulmões, a presença de achados radiológicos associados, o histórico do paciente e a apresentação clínica podem frequentemente ser úteis para sugerir o diagnóstico adequado. ^(18,19)

O padrão de pavimentação em mosaico tem como principais diagnósticos diferenciais causas agudas e crônicas. As principais condições agudas que causam esse padrão são edema pulmonar, SARA, infecções agudas, como pneumocistose, leptospirose e a pneumonia por H1N1, e hemorragias alveolares difusas. As principais causas de padrão de pavimentação em mosaico com evolução crônica são adenocarcinoma invasivo, pneumonia lipoídica, linfangite carcinomatosa e proteinose alveolar. ⁽²⁰⁻²³⁾

As alterações correspondem histopatologicamente à presença de macrófagos espumosos nos septos interlobulares e algum grau de fibrose intersticial, resultando no aspecto de espessamento septal. As mesmas células envolvendo os alvéolos se correlacionam com as opacidades em vidro fosco. ^(2,13,15,24)

A hepatoesplenomegalia é o achado clínico mais importante na DNP tipo B, ^(11,25) sendo a esplenomegalia mais acentuada que a hepatomegalia. ^(6,11) A esplenomegalia pode estar associada com a presença de nódulos ou massas intraparenquimatosas, que possuem geralmente aspecto ecogênico à ultrassonografia e baixos valores de atenuação à TC, além de intensidade de sinal variável à ressonância magnética. Os nódulos esplênicos na DNP tipo B histologicamente são formados por seios dilatados contendo macrófagos cheios de lipídios, demonstrando as células de Niemann-Pick na coloração pela técnica de Giemsa. ⁽¹⁶⁾ Contudo, os nódulos podem também estar associados a presença de hemangiomas, ^(16,26) áreas de infarto e linfomas. ^(14,27) Em nossa casuística, todos os pacientes apresentaram hepatoesplenomegalia, sendo que 3 deles (23,7%) tinham lesões nodulares esplênicas hipodensas, que foram evidenciadas em exames de TCAR. Essas lesões não foram biopsiadas. A associação de infiltração pulmonar difusa com hepatoesplenomegalia pode ser observada em uma série de doenças de etiologias variadas, como infecções (tuberculose, doenças fúngicas, malária e esquistossomose), neoplásicas (linfoma e leucemia), metabólicas (amiloidose e doença de Gaucher), autoimunes (artrite reumatoide e lúpus eritematoso sistêmico) e outras etiologias (sarcoidose, histiocitoses, hemossiderose, entre outras). ^(28,29) Contudo,

o acentuado espessamento de septos interlobulares associado à história de hepatoesplenomegalia desde a infância é muito sugestivo de doença de depósito. Assim, o principal diagnóstico diferencial deve ser feito com a doença da Gaucher. Embora na doença de Gaucher o comprometimento pulmonar seja infrequente, os aspectos clínicos e de imagem podem ser muito semelhantes, e o diagnóstico diferencial muitas vezes só é feito através de biópsias ou de estudos enzimáticos.^(16,30)

Nosso estudo apresentou algumas limitações. O estudo foi retrospectivo e observacional. A análise de alguns casos foi transversal, sem avaliação da evolução e de possíveis complicações da DNP. As técnicas de TCAR variaram de acordo com o protocolo de cada instituição envolvida na pesquisa. Entretanto, não acreditamos que essa variação tenha tido impacto nos

resultados. A despeito das limitações, não encontramos na literatura séries de casos com foco de estudo nos achados tomográficos de pacientes com DNP tipo B que tenham atingido o número de casos em nosso estudo (foi pesquisada na base de dados PubMed a associação dos termos "Niemann-Pick type B" com "computed tomography").

Em conclusão, os padrões tomográficos predominantes encontrados em pacientes com DNP tipo B, em ordem decrescente de frequência, foram o espessamento liso de septos interlobulares, as opacidades em vidro fosco, as linhas intralobulares e o padrão de pavimentação em mosaico. O achado de espessamento septal liso nos lobos inferiores, associado à hepatoesplenomegalia, principalmente em pacientes jovens, deve levantar a suspeita de DNP tipo B.

REFERÊNCIAS

- Ahuja J, Kanne JP, Meyer CA, Pipavath SN, Schmidt RA, Swanson JO, et al. Histiocytic disorders of the chest: imaging findings. *Radiographics*. 2015;35(2):357-70. <https://doi.org/10.1148/rg.352140197>
- Baldi BG, Santana AN, Takagaki TY, Fujita C, Kairalla RA, Carvalho CR. Lung cyst: an unusual manifestation of Niemann-Pick disease. *Respirology*. 2009;14(1):134-6. <https://doi.org/10.1111/j.1440-1843.2008.01352.x>
- Mendelson DS, Wasserstein MP, Desnick RJ, Glass R, Simpson W, Skloot G, et al. Type B Niemann-Pick disease: findings at chest radiography, thin-section CT, and pulmonary function testing. *Radiology*. 2006;238(1):339-45. <https://doi.org/10.1148/radiol.2381041696>
- Rodrigues R, Marchiori E, Müller NL. Niemann-Pick disease: high-resolution CT findings in two siblings. *J Comput Assist Tomogr*. 2004;28(1):52-4. <https://doi.org/10.1097/00004728-200401000-00008>
- Guillemot N, Troade C, de Villemeur TB, Clément A, Fauroux B. Lung disease in Niemann-Pick disease. *Pediatr Pulmonol*. 2007;42(12):1207-14. <https://doi.org/10.1002/ppul.20725>
- Simpson WL Jr, Mendelson D, Wasserstein MP, McGovern MM. Imaging manifestations of Niemann-Pick disease type B. *AJR Am J Roentgenol*. 2010;194(1):W12-9. <https://doi.org/10.2214/AJR.09.2871>
- Hendriks CJ. Inborn errors of metabolism for the diagnostic radiologist. *Pediatr Radiol*. 2009;39(3):211-20. <https://doi.org/10.1007/s00247-008-1072-x>
- Mendes MS, Portela FX, Reis RC, Castro JD, Garcia JH, Holanda MA. Liver transplantation in a patient with Niemann-Pick disease and pulmonary involvement. *J Bras Pneumol*. 2012;38(2):269-71. <https://doi.org/10.1590/S1806-37132012000200018>
- Hansell DM, Bankier AA, MacMahon H, McLoud TC, Müller NL, Remy J. Fleischner Society: glossary of terms for thoracic imaging. *Radiology*. 2008;246(3):697-722. <https://doi.org/10.1148/radiol.2462070712>
- Silva CI, Marchiori E, Souza Júnior AS, Müller NL, Comissão de Imagem da Sociedade Brasileira de Pneumologia e Tisiologia. Illustrated Brazilian consensus of terms and fundamental patterns in chest CT scans. *J Bras Pneumol*. 2010;36(1):99-123. <https://doi.org/10.1590/S1806-37132010000100016>
- McGovern MM, Wasserstein MP, Giugliani R, Bembi B, Vanier MT, Mengel E, et al. A prospective, cross-sectional survey study of the natural history of Niemann-Pick disease type B. *Pediatrics*. 2008;122(2):e341-9. <https://doi.org/10.1542/peds.2007-3016>
- Castañón Martínez R, Fernández-Velilla Peña M, González Montaña MV, Gómez Carrera L, Torres Sánchez MI. Lung affection in an adult patient with Niemann-Pick disease, type B. *Arch Bronconeumol*. 2012;48(6):213-5. <https://doi.org/10.1016/j.arbr.2011.07.009>
- Nicholson AG, Florio R, Hansell DM, Bois RM, Wells AU, Hughes P, et al. Pulmonary involvement by Niemann-Pick disease. A report of six cases. *Histopathology*. 2006;48(5):596-603. <https://doi.org/10.1111/j.1365-2559.2006.02355.x>
- Ferretti GR, Lantuejoul S, Brambilla E, Coulomb M. Case report. Pulmonary involvement in Niemann-Pick disease subtype B: CT findings. *J Comput Assist Tomogr*. 1996;20(6):990-2. <https://doi.org/10.1097/00004728-199611000-00023>
- Muntaner L, Galmés A, Chabás A, Herrera M. Imaging features of type-B Niemann-Pick disease. *Eur Radiol*. 1997;7(3):361-4. <https://doi.org/10.1007/s003300050167>
- von Ranke FM, Pereira Freitas HM, Mançano AD, Rodrigues RS, Hochegger B, Escussato D, et al. Pulmonary Involvement in Niemann-Pick Disease: A State-of-the-Art Review. *Lung*. 2016;194(4):511-8. <https://doi.org/10.1007/s00408-016-9893-0>
- Harzer K, Beck-Wödl S, Bauer P. Niemann-Pick disease type C: new aspects in a long published family - partial manifestations in heterozygotes. *JIMD Rep*. 2014;12:25-9. https://doi.org/10.1007/8904_2013_240
- Griese M, Brasch F, Aldana VR, Cabrera MM, Goelnitz U, Ikonen E, et al. Respiratory disease in Niemann-Pick type C2 is caused by pulmonary alveolar proteinosis. *Clin Genet*. 2010;77(2):119-30. <https://doi.org/10.1111/j.1399-0004.2009.01325.x>
- Rossi SE, Erasmus JJ, Volpacchio M, Franquet T, Castiglioni T, McAdams HP. "Crazy-paving" pattern at thin-section CT of the lungs: radiologic-pathologic overview. *Radiographics*. 2003;23(6):1509-19. <https://doi.org/10.1148/rg.236035101>
- Marchiori E, Zanetti G, Hochegger B. Interlobular septal thickening. *J Bras Pneumol*. 2016;42(2):161. <https://doi.org/10.1590/S1806-37562015000000294>
- Hochegger B, Schumacher Neto R, Marchiori E. Crazy-paving pattern. *J Bras Pneumol*. 2016;42(1):76. <https://doi.org/10.1590/S1806-37562016000000275>
- De Wever W, Meersschaert J, Coolen J, Verbeken E, Verschakelen JA. The crazy-paving pattern: a radiological-pathological correlation. *Insights Imaging*. 2011;2(2):117-132. <https://doi.org/10.1007/s12444-010-0060-5>
- Johkoh T, Itoh H, Müller NL, Ichikado K, Nakamura H, Ikezoe J, et al. Crazy-paving appearance at thin-section CT: spectrum of disease and pathologic findings. *Radiology*. 1999;211(1):155-60. <https://doi.org/10.1148/radiology.211.1.r99ap10155>
- von Ranke F, Zanetti G, Hochegger B, Marchiori E. Infectious diseases causing diffuse alveolar hemorrhage in immunocompetent patients: a state-of-the-art review. *Lung*. 2013;191(1):9-18. <https://doi.org/10.1007/s00408-012-9431-7>
- Wasserstein MP, Desnick RJ, Schuchman EH, Hossain S, Wallenstein S, Lamm C, et al. The natural history of type B Niemann-Pick disease: results from a 10-year longitudinal study. *Pediatrics*. 2004;114(6):e672-7. <https://doi.org/10.1542/peds.2004-0887>
- Benedetti E, Proietti A, Miccoli P, Basolo F, Ciancia E, Erba PA, et al. Contrast-enhanced ultrasonography in nodular splenomegaly associated with type B Niemann-Pick disease: an atypical hemangioma enhancement pattern. *J Ultrasound*. 2009;12(3):85-92.
- Omarini LP, Frank-Burkhardt SE, Seemayer TA, Mentha G, Terrier F. Niemann-Pick disease type C: nodular splenomegaly. *Abdom Imaging*. 1995;20(2):157-60. <https://doi.org/10.1007/BF00201528>
- von Dahl S, Mengel E. Lysosomal storage diseases as differential diagnosis of hepatosplenomegaly. *Best Pract Res Clin Gastroenterol*. 2010;24(5):619-28. <https://doi.org/10.1016/j.bpg.2010.09.001>
- Elsayes KM, Narra VR, Mukundan G, Lewis JS Jr, Menias CO, Heiken JP. MR imaging of the spleen: spectrum of abnormalities. *Radiographics*. 2005;25(4):967-82. <https://doi.org/10.1148/rg.254045154>
- Gülhan B, Özçelik U, Gürakan F, Güçer S, Orhan D, Cinel G, et al. Different features of lung involvement in Niemann-Pick disease and Gaucher disease. *Respir Med*. 2012;106(9):1278-85. <https://doi.org/10.1016/j.rmed.2012.06.014>