

Relato de Caso

Hemangioendotelioma:tumor raro de mediastino*

Hemangioendothelioma: a rare tumor of the mediastinum

MARCELO LOZE DE QUEIROZ, PETRUCIO ARANTES SARMENTO DE SOUZA,
CARLOS JOGI IMAEDA^(TE SBCT), VICENTE FORTE^(TE SBCT)

Apresentou-se para atendimento um homem de 30 anos, branco, natural e procedente de São Paulo, com quadro de dor em hemitórax esquerdo, na região anterior e lateral, constante e de leve intensidade havia três meses, associado a dispnéia aos grandes esforços havia um mês. Durante a investigação foi visualizada em radiograma, tomografia e ressonância magnética de tórax grande tumoração em mediastino anterior e médio, com possível invasão dos vasos da base. Ele foi submetido à mediastinotomia paraesternal esquerda com biópsia da massa mediastinal, a qual complicou por sangramento intenso. Optou-se pela esternotomia mediana total e toracotomia ântero-lateral esquerda de urgência, com controle do sangramento e ressecção completa do tumor. Houve boa evolução, com alta hospitalar no nono dia pós-operatório. O exame anatomopatológico mostrou tratar-se de hemangioendotelioma de mediastino.

J Bras Pneumol 2004; 30(2) 147-149

Descritores: Hemangioendotelioma/diagnóstico. Neoplasias do mediastino.

A 30 year old Caucasian male from São Paulo was admitted to the hospital He had been complaining about constant, moderate pain in the anterior and lateral left hemi-thoracic region for the last three months as well as associated great effort dyspnea over the last month. Investigation with chest X-rays, CT scans and MRI revealed a large anterior and medial mediastinal tumor suggesting large vessel invasion. The patient was submitted to a left side parasternal mediastinostomy and a biopsy of the mediastinal mass which was complicated by severe bleeding. An immediate median full sternotomy was elected in addition to a left anterior-lateral thoracotomy for total tumor resection and control of the bleeding. Evolution was good, with hospital discharge on the ninth postoperative day. The anatomical-pathological essay disclosed a hemangioendothelioma of the mediastinum.

Key words: Hemangioendothelioma/diagnosis. Mediastinal neoplasms.

INTRODUÇÃO

O hemangioendotelioma é um tumor de origem vascular, que apresenta um grau de diferenciação intermediária entre o benigno hemangioma e o maligno angiossarcoma^(1,2). Pode ser encontrado em vários órgãos: pulmão, fígado, baço e ossos. Apresenta incidência rara no mediastino: 19 casos descritos até o ano de 1990⁽³⁾, com média de idade de 28 anos (0 a 66 anos), sem predominância de sexo. Ele pode apresentar-se como uma massa mediastinal assintomática ou

com sintomas inespecíficos^(3,4). Pela sua baixa ocorrência, é um tumor pouco lembrado no diagnóstico diferencial das massas mediastinais.

RELATO DO CASO

Apresentou-se para atendimento um homem de 30 anos, ex-tabagista (10 maços/ano), com dor constante por três meses, em hemitórax esquerdo, tipo queimação e de leve intensidade, acompanhada havia um mês de dispnéia aos grandes esforços. No exame físico constatou-se

* Trabalho realizado no Serviço de Cirurgia Torácica e Pneumologia do Hospital Beneficência Portuguesa de São Paulo.
Endereço para correspondência: Marcelo Loze de Queiroz. Rua. Dr. Altino Arantes, 895. Apto 131 - Vila Clementino, CEP 04042-034. São Paulo, SP.
Tel: (11) 5584.8226
Recebido para publicação, em 17/3/3. Aprovado, após revisão, em 27/11/3.

dor à palpação da parede torácica anterior esquerda no nível dos terceiro, quarto e quinto espaços intercostais. O radiograma de tórax mostrava volumosa massa em hemitórax esquerdo, de limites laterais precisos e com borramento da silhueta cardíaca medialmente (Figura 1). A tomografia e a ressonância magnética de tórax mostravam massa em mediastino anterior de densidade heterogênea, estendendo-se desde 2 cm abaixo da fúrcula, englobando vasos da base e com íntimo contato com a parede torácica anterior esquerda (Figuras 2 e 3). Foi indicada a biópsia da massa tumoral através da mediastinostomia paraesternal esquerda. Houve abundante sangramento no local da biópsia, e foi necessário prosseguir o procedimento com esternotomia total e toracotomia ântero-lateral esquerda de urgência. Foi visualizada então tumoração encapsulada aderida à parede torácica, pericárdio, veia braquiocefálica esquerda e nervo frênico esquerdo. Foram feitos o controle do sangramento e a ressecção total do tumor. O paciente evoluiu sem intercorrências no pós-operatório, com alta hospitalar após nove dias.

O exame anatomopatológico mostrou hemangioendotelioma de mediastino. No exame macroscópico do espécime cirúrgico observou-se um tumor globoso, bem delimitado, com 12 cm no maior eixo, circundado por cápsula fibrosa. Ao corte, apresentava consistência firme, intercalando áreas acastanhadas, áreas vinhosas e áreas friáveis de aspecto necrótico (Figura 4). Na microscopia, os cortes corados por HE mostraram neoplasia caracterizada por proliferação de células hipercoradas, irregulares e com discreta atipia nuclear. Essas células delimitavam espaços vasculares irregulares na forma e tamanho. A neoplasia apresentava grande quantidade de necrose de padrão isquêmico, restando apenas ilhas de células viáveis. Estas foram utilizadas para estudo imuno-histoquímico, que demonstrou forte positividade para CD34, o que comprova a natureza endotelial da neoplasia (Figura-5).

DISCUSSÃO

O hemangioendotelioma é um tumor de origem vascular, e apresenta três sub-tipos: hemangioendotelioma epitelióide⁽⁵⁾, tumor Dabska⁽⁶⁾ e hemangioendotelioma de células fusiformes. Ele pode ser encontrado em vários

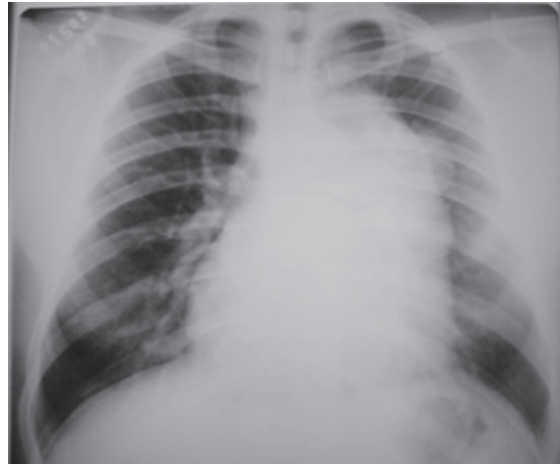

Figura 1. Radiograma de Tórax : grande massa mediastinal à esquerda com borramento da silhueta cardíaca

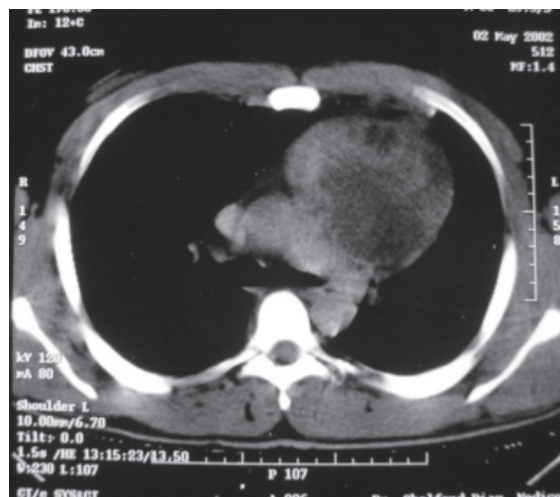


Figura 2. Tomografia de Tórax: tumoração em mediastino anteromedial à esquerda

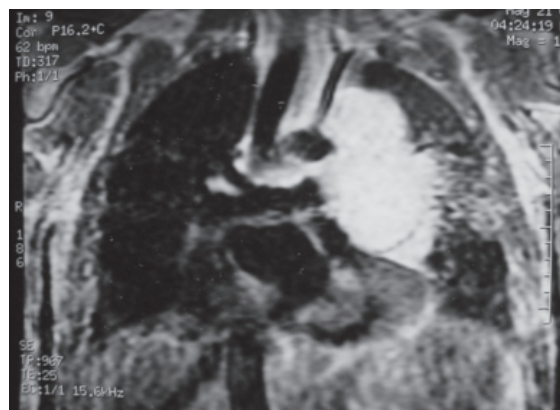


Figura 3. Ressonância de Tórax: volumosa tumoração em mediastino anteromedial à esquerda, sem plano de clivagem com vasos da base do coração

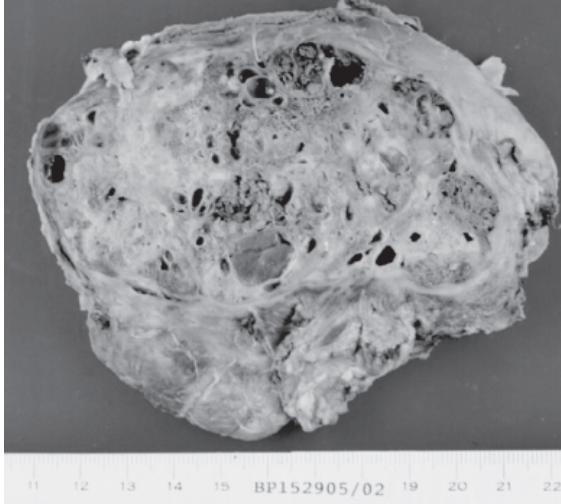


Figura 4. Macroscopia (Hemangioendotelioma)

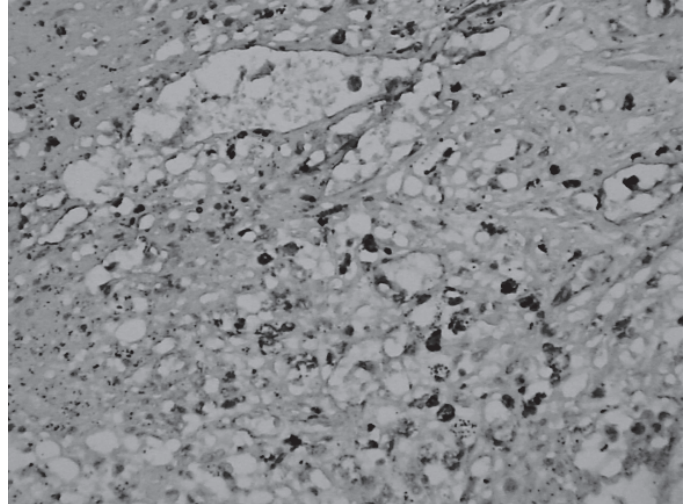


Figura 5. Microscopia (Hemangioendotelioma)

órgãos como pulmão, fígado, ossos e baço⁽⁵⁾. Em 1990, uma revisão da literatura realizada por Toursarkissian *et al.*⁽³⁾ descreveu 19 casos de hemangioendoteliomas mediastinais.

Os hemangioendoteliomas mediastinais podem apresentar-se com sintomas similares às outras massas mediastinais na mesma topografia: dispnéia, estridor, tosse, dor torácica, disfagia e outros, ou pode ser assintomático^(3,4).

Os exames radiológicos podem ser utilizados na tentativa de se excluir alguns tipos de massas mediastinais que apresentam achados radiológicos típicos, para determinar a extensão local da lesão e programar a melhor estratégia cirúrgica.

Enzinger & Weiss, em uma revisão do hemangioendotelioma de partes moles⁽⁶⁾ notaram, em um período de 48 meses, recorrência local em 13% dos casos, metástases em 31%, e mortalidade em 19% deles.

Alguns achados histológicos são importantes para prever o comportamento maligno, como o número de mitoses por campo, a presença de necrose e metaplasia óssea, e o aumento do pleomorfismo celular.

Pela possibilidade de sangramento, é desaconselhável a biópsia e o tratamento deve ser a excisão cirúrgica completa da lesão. Nos casos com maior probabilidade de comportamento maligno, são possibilidades terapêuticas complementares a radioterapia e a quimioterapia⁽³⁾.

REFERÊNCIAS

1. Pearson FG, Cooper JD, Deslauries J, Ginsberg RJ, Hiebert CA, Patterson GA, Urschel HC Jr. Unusual mediastinal tumors. In: Fang HK, Sundaresan S, editors. Thoracic surgery. 2nd ed. New York: Churchill Livingstone; 2002.
2. Rubinowitz NA, Moreira AL, Naidich DP. Mediastinal hemangioendothelioma: radiologic-pathologic correlation. J Comp Assist Tomogr 2000;24:721-3.
3. Toursarkissian B, O'Connor WN, Dillon ML. Mediastinal epithelioid hemangioendothelioma. Ann Thorac Surg 1990;49:680-5.
4. Suster S, Moran CA, Koss MN. Epithelioid hemangioendothelioma of the anterior mediastinum. Clinicopathologic, immunohistochemical, and ultrastructural analysis of 12 cases. Am J Surg Pathol 1994;18:871-81.
5. Weiss SW, Enzinger FM. Epithelioid hemangioendothelioma a tumor often mistaken for a carcinoma. Cancer 1982;50:970-81.
6. Sharon W, Weiss JR, Md Goldblum, Franz M. Hemangioendothelioma: vascular tumor of intermediate malignancy. In: Sharon W, Weiss JR, Goldblum, FM, editors. Enzinger and Weiss's soft tissue tumors. 4th ed. St Louis: C. V. Mosby; 2001. p.891-916.