

Paraganglioma não funcional de mediastino médio: diagnóstico e manejo cirúrgico

Nonfunctional middle mediastinal paraganglioma:
diagnostic and surgical management

Marcelo Cunha Fatureto, João Paulo Vieira dos Santos,
Evelyne Gabriela Schmaltz Chaves Marques, Tarcísio Barcelos Evangelista,
Wilson Alves Marques da Costa

Ao Editor:

Feocromocitomas são tumores derivados de células cromafins do sistema nervoso simpático. Quando são oriundos de células cromafins extra-adrenais, esses tumores são chamados de paragangliomas ou quimiodectomas.⁽¹⁻³⁾ Paragangliomas de mediastino são raros; apenas 150 casos, aproximadamente, foram relatados na literatura, e dois terços desses tumores localizam-se no mediastino anterior ou médio.⁽⁴⁾ Paragangliomas de mediastino são derivados da cadeia ganglionar para-aórtica e paravertebral.⁽³⁾ Tumores multicêntricos são observados em 23% dos casos, e parece não haver distribuição específica nos demais casos.⁽⁵⁾

Assim como os feocromocitomas, os paragangliomas podem secretar catecolaminas, embora a maioria seja não funcional.^(3,6) Paragangliomas funcionais de mediastino são descobertos como resultado dos efeitos da hipersecreção de catecolaminas⁽¹⁻³⁾ ou de compressão, que leva a rouquidão, disfagia, dispneia e dor torácica.⁽⁷⁾ O diagnóstico é incidental em mais de 50% dos casos.⁽⁸⁾

Paragangliomas de mediastino são tumores altamente vascularizados que se aderem a estruturas mediastinais adjacentes, tais como o coração, grandes vasos, a traqueia e a coluna, e o manejo cirúrgico é, portanto, difícil.^(1,2) O diagnóstico diferencial inclui doença de Castleman, tumores neuroendócrinos, linfomas e hemangiomas.

Relatamos o caso de um paciente com um tumor do mediastino médio diagnosticado, após ressecção, como paraganglioma não funcional. Trata-se de um tumor muito raro, e é incomum que se identifique um tumor desse tipo antes da cirurgia.

Uma paciente branca de 60 anos procurou tratamento no Departamento de Cirurgia

Torácica do Hospital de Clínicas da Universidade Federal do Triângulo Mineiro com histórico de 2 anos de dor moderada e constante no hemitórax esquerdo. A paciente negava perda de peso e tabagismo. Apresentava hipertensão arterial, fibromialgia, depressão e doença de Chagas, todas controladas. O exame físico, os testes laboratoriais e a radiografia de tórax apresentaram resultados normais. O ecocardiograma revelou uma opacidade sólida e heterogênea entre a artéria pulmonar esquerda e o arco aórtico. A TC de tórax revelou uma massa bem definida no mediastino médio. A massa media 5.5 × 5.2 × 4.7 cm e apresentou realce intenso após a administração de contraste i.v. Não havia sinais de invasão, embora a massa exercesse leve compressão nas estruturas vasculares adjacentes (Figura 1).

Tendo em mente os diagnósticos de tumor neuroendócrino, doença de Castleman e linfoma, realizamos primeiro uma mediastinoscopia diagnóstica. Durante o procedimento, houve sangramento profuso do tumor e não conseguimos obter material de biópsia para congelamento. Tornou-se necessário, portanto, realizar uma toracotomia lateral direita. Por meio de dissecação cuidadosa e da aplicação de inúmeros cliques hemostáticos de metal, conseguimos ressecar o tumor, que se revelou uma massa sólida, elástica e altamente vascularizada, de 5 × 5 cm, adjacente à artéria pulmonar, ao arco aórtico, ao pericárdio e ao esôfago.

A evolução pós-operatória foi favorável, e a paciente recebeu alta 10 dias após a cirurgia, com disfonia leve, que cedeu após algumas semanas. Até o momento em que este relato foi redigido, a paciente estava assintomática há 2 anos e não exibia sinais de recidiva.

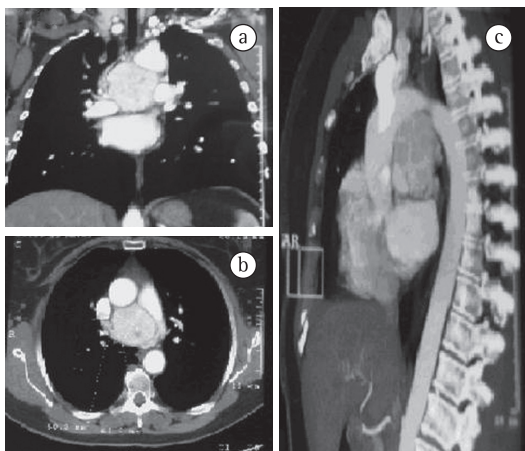


Figura 1 - TC de tórax com contraste. Em a, corte coronal; em b, corte axial e em c, corte sagital. Nota-se a massa bem delimitada no mediastino médio, próxima à artéria pulmonar direita e ao arco aórtico.

O diagnóstico de paraganglioma de mediastino foi confirmado por meio de análise histopatológica e imuno-histoquímica. O tumor apresentou resultado positivo para sinaptofisina, cromogranina A e proteína S-100, mas negativo para citoqueratina (Figura 2). Os linfonodos subcarinais ressecados não apresentaram sinais de metástase.

O diagnóstico de paraganglioma baseia-se em sintomas clínicos, exames de imagem e testes bioquímicos.^(3,8) Estabelece-se o diagnóstico bioquímico de paragangliomas funcionais por

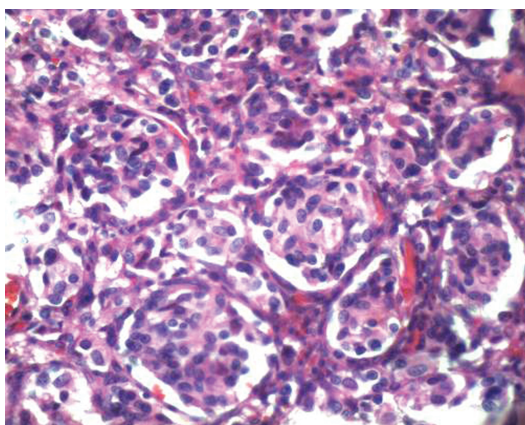


Figura 2 - Fotomicrografia de uma lâmina corada por H&E, revelando um tumor benigno bem demarcado e parcialmente encapsulado, composto por células ovais ou cilíndricas (raras). Notam-se os núcleos pleomórficos ligeiramente hiper cromáticos, os citoplasmas eosinofílicos e a cromatina finamente granular.

meio da mensuração das catecolaminas e seus metabólitos na urina.^(3,6)

Os principais métodos de imagem usados para o diagnóstico de paragangliomas são a TC e a ressonância magnética nuclear, ambas as quais apresentam quase 98% de sensibilidade.⁽⁹⁾ Alguns investigadores têm sugerido que a angiografia por ressonância magnética é o método mais eficaz.⁽⁴⁾ A cintilografia com metaiodobenzilguanidina é útil para localizar tumores extra-adrenais e detectar tumores múltiplos.^(4,6)

A malignidade dos paragangliomas é maior que a dos feocromocitomas (29-40% vs. 10-15%). Metástases à distância afetam tipicamente os pulmões e ossos.⁽²⁾

O tratamento de escolha é a ressecção cirúrgica completa,^(2,3,8) que é difícil devido à hipervascularização do tumor e à justaposição anatômica. É frequentemente necessário realizar circulação extracorpórea em conjunto/juntamente com a incisão.^(2,3) Acreditamos que a toracotomia direita propicie o melhor acesso a tumores nesse local. Devido ao grande número de pequenos vasos nessa área, que contém várias estruturas importantes, cliques hemostáticos ou um bisturi harmônico devem ser usados a fim de garantir um controle hemostático eficiente.

Dentre as dificuldades da ressecção de paragangliomas de mediastino estão o sangramento durante a cirurgia e a secreção de catecolaminas em pacientes com tumores metabolicamente ativos.^(2,3) Embora incomuns, as crises hormonais têm sido associadas a morbidade e mortalidade significativas.⁽⁸⁾ Uma técnica cirúrgica meticulosa e um controle hemodinâmico rigoroso (antes do procedimento e durante sua realização) são os fundamentos da prevenção e do manejo dessas complicações.⁽³⁾ Após a ressecção completa do tumor, o prognóstico é favorável.^(2,3,7,8) O acompanhamento pós-operatório é fundamental para a detecção precoce de doença metastática, recidiva tumoral ou surgimento tardio de múltiplos tumores primários.

No momento em que este relato foi redigido, nossa paciente estava bem, e a disfunção pós-operatória inicial melhorara. A radiografia de tórax e os metabólitos de catecolamina na urina estavam normais. Esses metabólitos não foram medidos durante o período pré-operatório, pois o diagnóstico foi inesperado.

Alguns investigadores recomendam a embolização pré-operatória de paragangliomas em locais de difícil acesso (como o pescoço, por exemplo) e o uso de radioterapia em vez de ressecção em casos em que a cirurgia é contraindicada ou em situações complexas (tumores envolvendo a base do crânio, por exemplo).

Em conclusão, paragangliomas de mediastino são tumores raros e, portanto, não são tipicamente incluídos no diagnóstico diferencial de tumores mediastinais. Por serem altamente vascularizados, os paragangliomas representam um desafio ao cirurgião torácico no que tange ao diagnóstico e à estratégia cirúrgica para a ressecção completa. Não obstante, em pacientes submetidos a ressecção de paraganglioma, as taxas de morbidade e mortalidade pós-operatórias são baixas.

Marcelo Cunha Fatureto
Professor Adjunto,
Departamento de Cirurgia Torácica,
Hospital de Clínicas,
Universidade Federal do Triângulo
Mineiro, Uberaba (MG) Brasil

João Paulo Vieira dos Santos
Médico Assistente,
Departamento de Cirurgia Torácica,
Hospital de Clínicas,
Universidade Federal do Triângulo
Mineiro, Uberaba (MG) Brasil

Evelyne Gabriela Schmaltz Chaves
Marques
Residente de Cirurgia,
Departamento de Cirurgia,
Hospital de Clínicas,
Universidade Federal do Triângulo
Mineiro, Uberaba (MG) Brasil

Tarcísio Barcelos Evangelista
Residente de Cirurgia,
Departamento de Cirurgia,
Hospital de Clínicas,
Universidade Federal do Triângulo
Mineiro, Uberaba (MG) Brasil

Wilson Alves Marques da Costa
Médico,
Hospital de Clínicas,
Universidade Federal do Triângulo
Mineiro, Uberaba (MG) Brasil

Referências

1. Francis IR, Korobkin M. Pheochromocytoma. *Radiol Clin North Am.* 1996;34(6):1101-12.
2. Lin MW, Chang YL, Lee YC, Huang PM. Non-functional paraganglioma of the posterior mediastinum. *Interact Cardiovasc Thorac Surg.* 2009;9(3):540-2.
3. Wald O, Shapira OM, Murar A, Izhar U. Paraganglioma of the mediastinum: challenges in diagnosis and surgical management. *J Cardiothorac Surg.* 2010;5:19.
4. Ximenes Netto M, Paniágua PR, Ptauilino MA, Oliveira HA, Ishii L. Mediastinal paraganglioma with lung metastases. *J Bras Pneumol.* 2005;31(1):76-9.
5. Herrera MF, van Heerden JA, Puga FJ, Hogan MJ, Carney JA. Mediastinal paraganglioma: a surgical experience. *Ann Thorac Surg.* 1993;56(5):1096-100.
6. Soteras Roura C, Bustos García de Castro A, Cabeza Martínez B, Ferreirós Domínguez J. Mediastinal paragangliomas: a report of 2 cases [Article in Spanish]. *Radiología.* 2009;51(4):420-3.
7. Brown ML, Zayas GE, Abel MD, Young WF Jr, Schaff HV. Mediastinal paragangliomas: the mayo clinic experience. *Ann Thorac Surg.* 2008;86(3):946-51.
8. Young WF Jr. Paragangliomas: clinical overview. *Ann N Y Acad Sci.* 2006;1073:21-9.
9. Bouloux PG, Fakeeh M. Investigation of phaeochromocytoma. *Clin Endocrinol (Oxf).* 1995;43(6):657-64.