



Uso da membrana de oxigenação extracorpórea no manejo de lesões traqueobrônquicas graves

Bruno Maineri Pinto¹, Diego Corsetti Mondadori², William Lorenzi²,
Alisson Marques Quintao³, Mauricio Guidi Saueressig²

AO EDITOR,

As lesões traqueobrônquicas são entidades raras associadas a alta morbimortalidade. Portanto, seu diagnóstico precoce e diligente é fundamental para permitir rapidamente a escolha correta da abordagem terapêutica.^(1,2) Casos complexos podem exigir o uso da membrana de oxigenação extracorpórea (*Extracorporeal membrane oxygenation* - ECMO), possibilitando o uso de baixas pressões na via aérea, permitindo assim uma abordagem cirúrgica segura.^(3,4) Neste sentido, descrevemos aqui três casos de pacientes com lesões de via aérea, nos quais foi utilizada a ECMO venovenosa (ECMO V-V) como suporte para o tratamento cirúrgico.

Primeiramente, apresentamos uma paciente feminina de 19 anos de idade, vítima de acidente automobilístico, admitida em um hospital de trauma com necessidade de intubação orotraqueal e drenagem pleural devido a pneumotórax bilateral. Após 15 dias de internação, persistia o escape aéreo por ambos os drenos; desta forma, ela foi submetida a fibrobroncoscopia, que evidenciou uma laceração da traqueia que iniciava na região cervical e estendia-se até o brônquio principal direito, com ruptura esofágica concomitante. Em virtude da gravidade da lesão traqueoesofágica e a dificuldade de manter uma via aérea segura, foi optado pela transferência da paciente a um hospital terciário 15 dias após o atendimento inicial. Logo após chegar ao hospital, houve a tentativa frustrada de posicionar o tubo orotraqueal no brônquio principal esquerdo e, em razão da dificuldade de manter uma ventilação satisfatória e da presença de acidose respiratória e hipoxemia (pH 7,1; pO₂ 65,2 mmHg; pCO₂ 109 mmHg, relação PaO₂/FIO₂ 76 mmHg), decidiu-se indicar a ECMO V-V. Canularam-se as veias femoral comum direita para drenagem de sangue venoso e jugular interna direita para retorno do sangue oxigenado, com cânulas 23 Fr e 19 Fr, respectivamente. Foi iniciado suporte com fluxo de sangue de 4 L/min e fluxo de gás de 5 L/min. Com a estabilização imediata da oxigenação da paciente, foi planejada no dia seguinte a correção cirúrgica através de toracotomia direita e cervicotomia para o fechamento da laceração traqueal, com a interposição de um retalho de musculatura intercostal devido à necrose completa da membranosa e realização da esofagectomia. A ECMO permaneceu por 20 dias, assegurando a cicatrização do retalho pelas baixas pressões ventilatórias. A paciente evoluiu favoravelmente, recebendo alta no 58º dia de internação.

O segundo caso foi de uma paciente feminina de 36 anos de idade com distrofia miotônica de Steinert, que foi submetida à ressecção cirúrgica de uma volumosa massa no hemitórax direito diagnosticada como sarcoma pulmonar e neoadjuvância com radioterapia. No período transoperatório, identificou-se o acometimento de todos os lobos, o que levou à realização de pneumonectomia. Após a extubação da paciente no primeiro dia pós-operatório, ela necessitou de nova intubação orotraqueal 2 dias depois devido a insuficiência respiratória aguda e choque séptico, sendo então submetida à realização de traqueostomia e permanecendo com suporte ventilatório por 14 dias. No 28º dia pós-operatório, ela apresentou nova instabilidade hemodinâmica e insuficiência respiratória, o que a levou a retornar para a ventilação mecânica. A radiografia de tórax evidenciou uma redução do nível hidroaéreo no pulmão direito e consolidações no pulmão esquerdo. A broncoscopia identificou uma fístula com 5 mm no coto brônquico direito. Foi realizada a drenagem da cavidade pleural direita, seguida da instalação da ECMO V-V, devido ao quadro de hipoxemia e hiper carbica (pH 7,09; pCO₂ 101 mmHg; PaO₂/FIO₂ 122), além da considerável fuga aérea através da fístula. Optou-se pela canulação das veias femorais direita e esquerda, uma vez que as veias jugulares apresentavam trombose. A ECMO foi necessária por um período total de 12 dias, sendo que, após 4 dias, foi realizada uma pleurostomia clássica. A paciente recebeu alta após 79 dias de internação.

O último caso envolveu um paciente masculino de 36 anos de idade com odinofagia e infecção dentária que, após procurar atendimento médico, recebeu medicações sintomáticas e antibioticoterapia. Após sete dias, ele apresentou piora clínica associada a febre, levando-o a uma nova avaliação médica. A tomografia computadorizada cervical e torácica eram compatíveis com mediastinite descendente necrosante: coleção com conteúdo gasoso na região cervical, estendendo-se para a região pré-esofágica. O paciente foi encaminhado a um hospital terciário, onde foi submetido a cervicotomia para drenagem do abscesso cervical e toracotomia posterolateral direita para drenagem da pleura e mediastino. Ele evoluiu favoravelmente nos primeiros dias após o procedimento; contudo, no 4º dia pós-operatório, iniciou com escape aéreo pelos drenos do tórax, além de pneumotórax contralateral. A fibrobroncoscopia evidenciou uma fístula no brônquio principal direito, além de uma grande quantidade de secreção purulenta. O tubo orotraqueal foi posicionado no brônquio principal esquerdo, e foi optado

1. Serviço de Cirurgia Torácica, Hospital Geral de Caxias do Sul, Caxias do Sul (RS), Brasil.

2. Serviço de Cirurgia Torácica, Grupo de Transplante Pulmonar, Hospital de Clínicas de Porto Alegre, Porto Alegre (RS), Brasil.

3. Hospital Arnaldo Gavazza Filho, Ponto Nova (MG), Brasil.

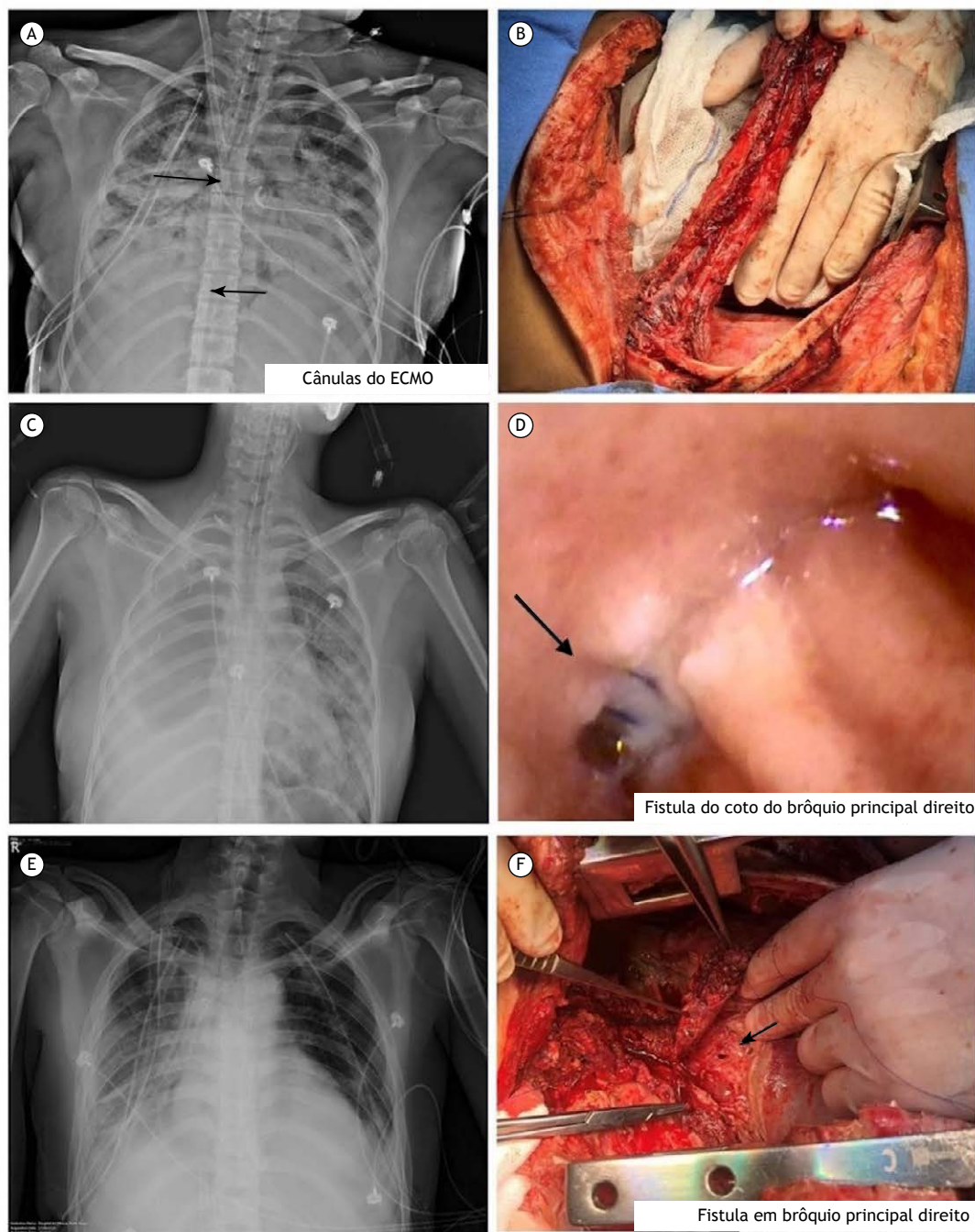


Figura 1. Imagens dos relatos de caso descritos. Caso 1: (A) raio-X do tórax com setas indicando a posição das cânulas de ECMO; (B) retalho muscular intercostal. Caso 2: (C) raio-X do tórax evidenciando a cavidade da pneumonectomia à direita e consolidação pulmonar à esquerda; (D) coto brônquico direito com setas indicando a localização da fístula. Caso 3: (E) raio-X do tórax após canulação das veias femorais direita e esquerda; (F) seta indicando a localização da fístula durante o período transoperatório.

inicialmente por tratamento conservador. Todavia, foi observada uma piora dos parâmetros ventilatórios, com gasometria arterial com relação PaO₂/FiO₂ de 126 mmHg, associada a pneumonia bilateral. Assim, foi instalada uma ECMO V-V com canulação das veias femorais direita e esquerda devido a infecção cervical. Imediatamente após a colocação da ECMO, foi realizada

uma nova abordagem cirúrgica com desbridamento dos bordos das fístulas e colocação de retalho de músculo intercostal sobre os defeitos do brônquio principal direito. A ECMO permaneceu por mais 12 dias, o que permitiu a extubação precoce no 2o dia pós-operatório e a manutenção de baixas pressões ventilatórias na via aérea, garantindo a cicatrização da fístula reparada.

Ainda nos dias de hoje, a grande maioria das cirurgias que envolvem a via aérea não necessitam de suporte extracorpóreo para serem realizadas. No entanto, em lesões complexas, o uso da ECMO pode ser requisitado para que seja possível o reparo cirúrgico.⁽⁵⁾ Este método vem mostrando ser uma ferramenta útil no armamentário terapêutico do cirurgião torácico, e relatos de casos ao redor do mundo confirmam a factibilidade e segurança desta técnica.^(6,7,8) Infelizmente, no Brasil, este método ainda apresenta um alto custo, sendo assim pouco utilizado nestas situações.⁽⁹⁾ Uma breve revisão da literatura mostrou que apenas um serviço em nosso país relatou dois casos onde foi usada a ECMO para ressecções oncológicas complexas envolvendo a via aérea.⁽¹⁰⁾ Desta forma, acreditamos

ser o primeiro serviço de cirurgia torácica a relatar três casos de pacientes que utilizaram a ECMO para a correção cirúrgica de lesões de via aérea. Em nossa experiência, a ECMO parece ser uma opção satisfatória e segura de suporte ventilatório em pacientes submetidos a cirurgias complexas, permitindo o uso de baixas pressões na via aérea e garantindo uma cicatrização adequada no período pós-operatório.

CONTRIBUIÇÕES DOS AUTORES

BMP: redação e revisão do manuscrito. DCM: supervisão da edição do manuscrito. WL: revisão do manuscrito. AMQ: redação e revisão do manuscrito. MGS: revisão e aprovação do manuscrito final.

REFERÊNCIAS

1. Prokakis C, Koletsis EN, Dedeilias P, Fligou F, Filos K, Dougenis D. Airway trauma: a review on epidemiology, mechanisms of injury, diagnosis and treatment. *J Cardiothorac Surg.* 30 Jun 2014; 9:117. <https://doi.org/10.1186/1749-8090-9-117>.
2. Shekar K, Foot C, Fraser J, Ziegenfuss M, Hopkins P, Windsor M. Bronchopleural fistula: an update for intensivists. *J Crit Care.* Mar 2010; 25(1):47-55. <https://doi.org/10.1016/j.jcrc.2009.05.007>.
3. Korvenoja P, Pitkänen O, Berg E, Berg L. Venovenous extracorporeal membrane oxygenation in surgery for bronchial repair. *Ann Thorac Surg* 2008;86:1348-9. <https://doi.org/10.1016/j.athoracsur.2008.04.018>.
4. Hoetzenecker K, Klepetko W, Keshavjee S, Cypel M. Extracorporeal support in airway surgery. *J Thorac Dis.* Jul 2017; 9(7):2108-2117. <https://dx.doi.org/10.21037/jtd.2017.06.17>.
5. Kim CW, Kim DH, Son BS, Cho JS, Kim YD, I H et al. The Feasibility of Extracorporeal Membrane Oxygenation in the Variant Airway Problems. *Ann Thorac Cardiovasc Surg.* 2015; 21(6): 517-22. <https://doi.org/10.5761/atcs.aa.15-00073>.
6. Antonacci F, De Tisi C, Donadoni I, Maurelli M, Loti G, Taccone FS et al. Venovenous ECMO during surgical repair of tracheal perforation: A case report. *Int J Surg Case Rep.* 2018; 42:64-66. <https://dx.doi.org/10.1016%2Fj.ijscr.2017.11.036>.
7. Daoud O, Augustin P, Mordant P, Lasocki S, Al-Attar N, Maury JM et al. Extracorporeal membrane oxygenation in 5 patients with bronchial fistula with severe acute lung injury. *Ann Thorac Surg.* Jul 2011; 92(1):327-30. <https://doi.org/10.1016/j.athoracsur.2011.01.060>.
8. Redwan B, Ziegeler S, Freermann S, Nique L, Semik M, Lavae-Mokhtari M et al. Intraoperative venovenous extracorporeal lung support in thoracic surgery: a single-centre experience. *Interact Cardiovasc Thorac Surg.* Dec 2015; 21(6):766-772. <https://doi.org/10.1093/icvts/ivv253>.
9. Peek GJ, Mugford M, Tiruvoipati R, et al. Efficacy and economic assessment of conventional ventilatory support versus extracorporeal membrane oxygenation for severe adult respiratory failure (CESAR): a multicentre randomised controlled trial. *Lancet.* 17 Oct 2009; 374(9698):1351-1363. doi:10.1016/S0140-6736(09)61069-2.
10. Reis FPD, Costa AN, Lauricella LL, Terra RM, Pêgo-Fernandes PM. Intraoperative support with venovenous extracorporeal membrane oxygenation for complex thoracic oncologic resection. *J Bras Pneumol.* 20 Jan 2020; 46(1):e20180416. <https://doi.org/10.1590/1806-3713/e20180416>.