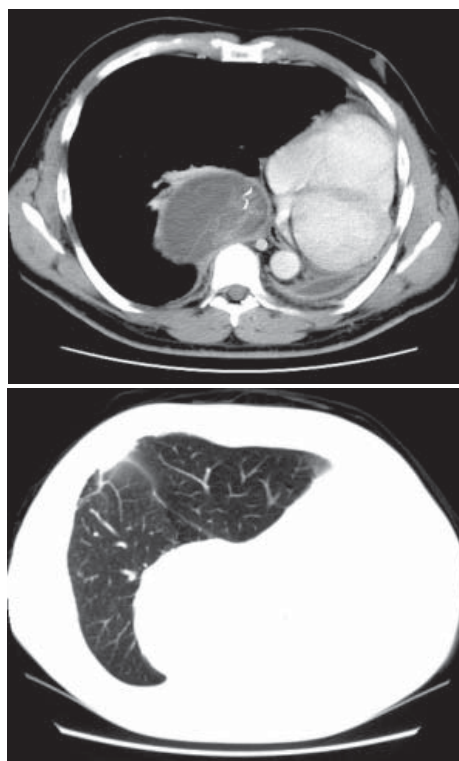
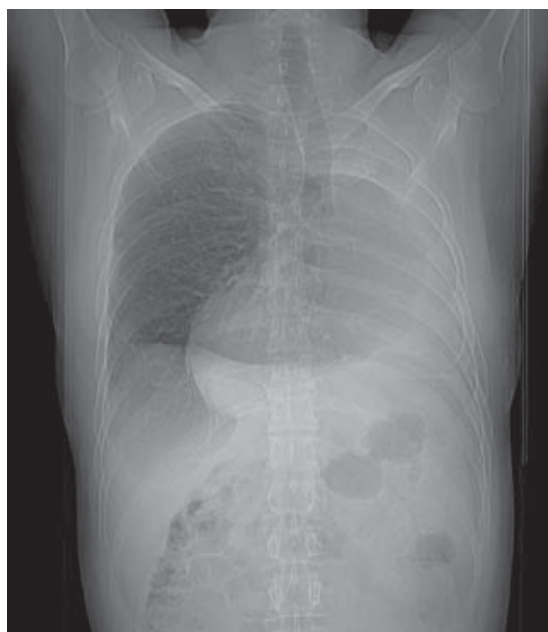

# Diagnóstico Radiológico

## Perguntamos: Qual o diagnóstico?

DANY JASINOWODOLINSKI<sup>1</sup>, GILBERTO SZARF<sup>2</sup>, NESTOR L MÜLLER<sup>3</sup>

Paciente do sexo masculino de 41 anos de idade, com antecedente de pneumonectomia esquerda há 3 anos para retirada de carcinoma adenocístico, e cirurgia para retirada de metástases no pulmão direito há 6 meses. Refere desconforto na região dorsal direita, sem outros sintomas.



O objetivo desta seção é estimular uma abordagem para o diagnóstico baseado em informações clínicas e radiológicas. Convidamos todos os leitores a participar.

Você pode mandar a sua opinião preenchendo formulário no site [www.jornaldepneumologia.com.br](http://www.jornaldepneumologia.com.br) ou através do e-mail [jpneumo@terra.com.br](mailto:jpneumo@terra.com.br). Não esqueça de identificar o nome completo e instituição a que está vinculado. Publicamos os nomes de quem acertar o diagnóstico. As imagens mostradas são as mais importantes para o diagnóstico. O diagnóstico deste caso será publicado no próximo número do Jornal.

1. Médico Radiologista do Centro de Medicina Diagnóstica Fleury, São Paulo (SP) Brasil
2. Doutor em Radiologia pela Universidade Federal de São Paulo - UNIFESP - São Paulo (SP) Brasil.
3. Professor Catedrático de Radiologia da University of British Columbia, Vancouver, BC, Canadá.