

## Bronquiolite associada à exposição a aroma artificial de manteiga em trabalhadores de uma fábrica de biscoitos no Brasil\*

Bronchiolitis associated with exposure to artificial butter flavoring in workers at a cookie factory in Brazil

Zaida do Rego Cavalcanti, Alfredo Pereira Leite de Albuquerque Filho, Carlos Alberto de Castro Pereira, Ester Nei Aparecida Martins Coletta

### Resumo

**Objetivo:** Relatar quatro casos de bronquiolite decorrente de exposição a aroma artificial de manteiga em uma fábrica de biscoitos no Brasil. **Métodos:** Descrevemos os achados clínicos, espirométricos e tomográficos nos quatro pacientes, assim como achados de biópsia pulmonar em um dos pacientes. **Resultados:** Os quatro pacientes eram homens jovens, não fumantes, e desenvolveram obstrução persistente ao fluxo aéreo (relação  $VEF_1/CVF$  reduzida e  $VEF_1$  de 25-44% do previsto) após 1-3 anos de exposição a diacetil, sem a utilização de equipamentos de proteção individual, em uma fábrica de biscoitos. A TCAR mostrou achados indicativos de bronquiolite. Em um paciente, a biópsia pulmonar cirúrgica mostrou bronquiolite obliterante associada a células gigantes. **Conclusões:** A bronquiolite decorrente de exposição a flavorizantes artificiais deve ser considerada em trabalhadores com obstrução ao fluxo aéreo no Brasil.

**Descritores:** Diacetil; Aromatizantes; Bronquiolite.

### Abstract

**Objective:** To report the cases of four patients with bronchiolitis caused by exposure to artificial butter flavoring at a cookie factory in Brazil. **Methods:** We described the clinical, tomographic, and spirometric findings in the four patients, as well as the lung biopsy findings in one of the patients. **Results:** All four patients were young male nonsmokers and developed persistent airflow obstruction (reduced  $FEV_1/FVC$  ratio and  $FEV_1$  at 25-44% of predicted) after 1-3 years of exposure to diacetyl, without the use of personal protective equipment, at a cookie factory. The HRCT findings were indicative of bronchiolitis. In one patient, the surgical lung biopsy revealed bronchiolitis obliterans accompanied by giant cells. **Conclusions:** Bronchiolitis resulting from exposure to artificial flavoring agents should be included in the differential diagnosis of airflow obstruction in workers in Brazil.

**Keywords:** Diacetyl; Flavoring agents; Bronchiolitis.

### Introdução

As bronquiolites em adultos têm etiologia variada, incluindo infecções virais, tabagismo, inalação de substâncias tóxicas, rejeição crônica em transplantes de pulmão e de medula óssea, doenças do colágeno e formas idiopáticas.<sup>(1)</sup> Tendo em vista suas características clínicas e espirométricas, é frequentemente confundida com doenças mais comuns, sobretudo a asma e a DPOC. Sua evolução clínica é variável, mas comumente observa-se progressão para doença obstrutiva grave e incapacitante. Nos últimos anos, tem sido

descrita uma grave forma de bronquiolite causada pela inalação de aromatizantes em trabalhadores de fábricas de alimentos, sobretudo de pipoca de microondas (daí a designação “pulmão da pipoca”), principalmente nos EUA, mas também na Europa.<sup>(2-7)</sup> O objetivo do presente estudo foi descrever os achados clínicos, espirométricos e tomográficos em quatro jovens com exposição ao aroma artificial de manteiga numa fábrica de biscoitos no Brasil. Os achados da biópsia pulmonar, realizada em um paciente, são relatados.

\* Trabalho realizado no Hospital Barão de Lucena, Sistema Único de Saúde, Recife (PE) Brasil.

Endereço para correspondência: Zaida do Rêgo Cavalcanti. Rua do Futuro, 480/1902, Graças, CEP 52050-010, Recife, PE, Brasil. Tel. 55 81 3423-1825. E-mail: zaidarc@globocom

Apoio financeiro: Nenhum.

Recebido para publicação em 24/8/2011. Aprovado, após revisão, em 1/3/2012.

## Métodos

Estudo descritivo do tipo série de casos. O termo de consentimento e o protocolo para a coleta de dados foram aprovados pelo comitê de ética em pesquisa do Hospital Agamenon Magalhães, em Recife (PE).

## Resultados

Quatro jovens do sexo masculino, previamente hígidos, não tabagistas, com idade entre 24 e 27 anos na ocasião da primeira consulta, que trabalhavam numa fábrica de biscoitos no Recife, tiveram exposição ao aroma de manteiga – diacetil (2,3-butanodiona) – por períodos que variaram de 1-3 anos. Todos trabalhavam no preparo da massa do biscoito, que constava de uma mistura contendo o aroma artificial de manteiga, gordura vegetal, farinha de trigo, açúcar, entre outros ingredientes, sem aquecimento. Todos referiam forte cheiro ao manusear o aroma artificial de manteiga e nenhum deles usava equipamentos de proteção individual, tais como máscaras, contrariando a recomendação existente no rótulo do produto.

Tosse seca, dispneia progressiva e sibilância foram relatadas por todos. Sintomas sistêmicos, como perda de peso, fadiga, mialgia e irritação

nasal, estiveram presentes em alguns casos (Tabela 1).

Na espirometria inicial, todos os pacientes apresentaram padrão obstrutivo de grau moderado a acentuado, com redução da CVF (Tabela 2). Dois casos apresentaram respostas significativas ao salbutamol inalado (casos 1 e 4). Nas espirometrias realizadas 4 anos mais tarde, observou-se a persistência do padrão de obstrução ao fluxo aéreo (Tabela 3). Não foram realizadas as determinações de CPT e de DLCO pela indisponibilidade dos equipamentos necessários para tanto em nossa região.

Todos os casos evoluíram sem melhora clínico-funcional após o afastamento do ambiente de trabalho.

A radiografia de tórax evidenciou hiperinsuflação pulmonar em três casos e foi normal apenas no caso 1. Entre as alterações encontradas na TC de tórax, estavam presentes hiperinsuflação pulmonar, aprisionamento aéreo, espessamento brônquico e perfusão em mosaico (Figura 1). A presença de vidro fosco foi evidenciada apenas no caso 4.

Entre os exames hematológicos, observou-se eosinofilia importante no sangue periférico (eosinófilos > 1.000 células/mm<sup>3</sup>) apenas no caso 2. A dosagem de IgE total encontrava-se elevada em todos os casos, com valores que variaram

**Tabela 1** – Características clínicas dos casos expostos ao aroma de manteiga.

Características	Caso 1	Caso 2	Caso 3	Caso 4
Sexo masculino	sim	sim	sim	sim
Idade ao início dos sintomas	24	24	25	27
Ano de início no trabalho	2005	2003	2007	2006
Ano de início dos sintomas	2007	2006	2008	2007
Tosse	sim	sim	sim	sim
Dispneia	sim	sim	sim	sim
Sibilância	sim	sim	sim	sim
Febre	não	não	não	não
Irritação nasal	sim	sim	não	não
Irritação na pele	não	não	não	não
Perda de peso	sim	não	não	não

**Tabela 2** – Resultados das espirometrias iniciais dos casos expostos ao aroma de manteiga.

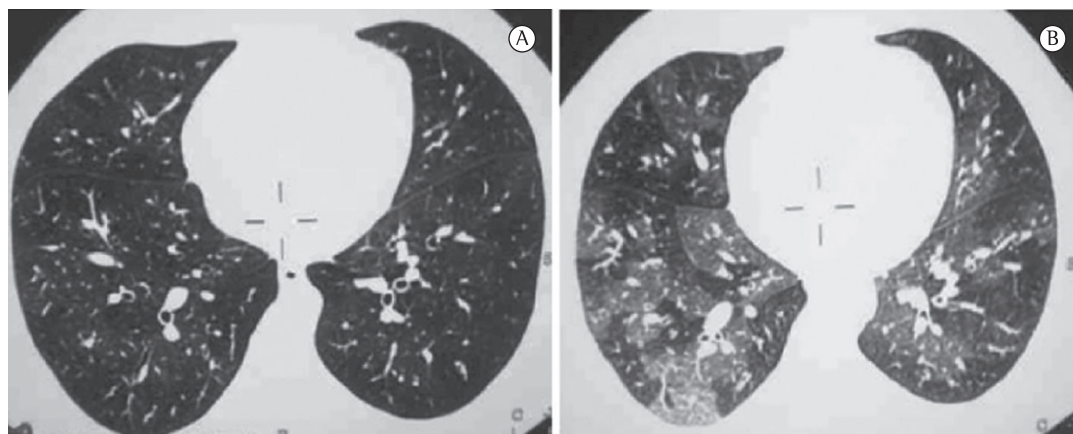
Variáveis	Caso 1	Caso 2	Caso 3	Caso 4
VEF <sub>1</sub> , L (% previsto) <sup>a</sup>	1,32 (32)	1,82 (44)	1,11 (25)	1,36 (34)
CVF, L (% previsto) <sup>a</sup>	2,72 (56)	2,97 (62)	2,92 (55)	2,92 (62)
VEF <sub>1</sub> /CVF, %	48,52	61,27	38,01	46,57
VEF <sub>1</sub> após BD, L	1,35	1,88	1,23	1,72
CVF após BD, L	3,12	3,09	2,90	3,04

BD: broncodilatador (dose de 400 µg de salbutamol inalatório). <sup>a</sup>Valores de referência brasileiros.<sup>(10)</sup>

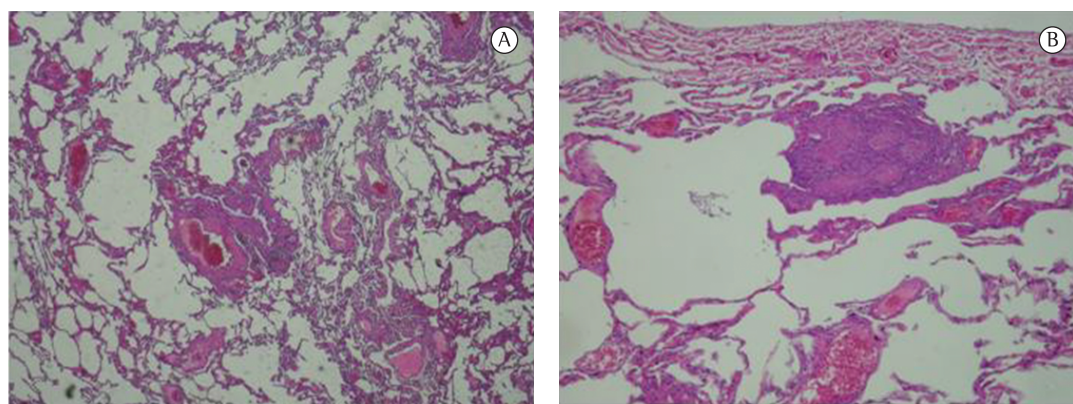
**Tabela 3** – Resultados das espirometrias após quatro anos de evolução.

Variáveis	Caso 1	Caso 2	Caso 3	Caso 4
VEF <sub>1</sub> , L (% previsto) <sup>a</sup>	1,31 (32)	1,95 (47)	0,99 (22)	1,12 (28)
CVF, L (% previsto) <sup>a</sup>	2,62 (54)	2,92 (61)	2,13 (40)	2,44 (52)
VEF <sub>1</sub> /CVF, %	50,00	66,78	46,47	45,90
VEF <sub>1</sub> após BD, L	1,21	1,81	1,04	1,23
CVF após BD, L	2,15	2,71	2,11	2,47

BD: broncodilatador (dose de 400 µg de salbutamol inalatório). <sup>a</sup>Valores de referência brasileiros.<sup>(10)</sup>



**Figura 1** – Imagens de TC de tórax do caso 2 em inspiração (em A), evidenciando pulmões hiperinsuflados e espessamento das paredes brônquicas, e em expiração (em B), evidenciando padrão em mosaico.



**Figura 2** – Em A, fragmento de pulmão adquirido por biópsia cirúrgica; com leve infiltrado de células mononucleares, discreta distorção das pequenas vias aéreas e áreas de hiperinsuflação (H&E; aumento, 100×). Em B, granuloma epitelióide, não necrótico, com células gigantes multinucleadas em região subpleural (H&E; aumento, 100×).

entre 164 e 622 UI/mL, sendo o limite superior do método igual a 100 UI/mL. A dosagem de IgE específica para poeira domiciliar foi elevada nos casos 2 e 4, e, em todos os casos, foi negativa para ácaros. Não foram realizados testes cutâneos.

Foi realizada biópsia pulmonar a céu aberto em um dos casos (caso 1), que evidenciou padrão de bronquiolite obliterante, caracterizada por

leve distorção das pequenas vias aéreas com hiperplasia da musculatura lisa da parede, discreto infiltrado linfomononuclear; além de áreas de aprisionamento aéreo e hiperinsuflação (Figura 2A). Em região subpleural, identificou-se granuloma epitelióide isolado, não necrótico e com presença de células gigantes multinucleadas (Figura 2B).

## Discussão

Este relato descreve os primeiros casos de bronquiolite em trabalhadores que manuseavam aromatizantes em território brasileiro. Nossos casos provêm de uma fábrica de biscoitos localizada na região metropolitana do Recife (PE). Os relatos iniciais do problema, em esfera mundial, surgiram em 1985,<sup>(8)</sup> quando não havia ainda uma identificação química do agente etiológico. Em 2007, a bronquiolite relacionada a aromatizantes havia sido diagnosticada em quatro estados nos EUA.<sup>(1)</sup> No mesmo ano, foram publicados os três primeiros casos europeus, identificados a partir de um inquérito realizado em uma fábrica produtora de diacetil na Holanda.<sup>(6)</sup>

Os pacientes descritos na presente série tiveram características clínicas, radiológicas e funcionais bastante semelhantes às relatadas na literatura.<sup>(9)</sup> Todos atuavam na função de mistura do aromatizante a uma solução previamente preparada; esta tem sido a função específica mais frequentemente relatada nos casos já descritos.<sup>(6)</sup> Os trabalhadores buscaram ajuda de um pneumologista num período de 1-3 anos após o início da exposição; na literatura, o intervalo até o surgimento dos sintomas tem variado de poucos meses a 5 anos.<sup>(7)</sup> Os sintomas predominantes foram dispnéia progressiva e tosse, sem melhora apreciável em finais de semana ou em períodos de férias; essa característica ajuda no diagnóstico diferencial com a asma ocupacional.<sup>(9)</sup> Nenhum dos pacientes era tabagista.

O padrão observado na espirometria foi, essencialmente, o de obstrução com redução da CVF, o que é compatível com aprisionamento de ar, como demonstrado nas imagens de TC. Dois dos quatro pacientes apresentavam resposta significativa à inalação de salbutamol; tal achado contrasta com a maioria dos relatos,<sup>(7,9)</sup> embora haja exceções.<sup>(5)</sup>

Os aspectos da TCAR do tórax observados na presente série, sobretudo o padrão de aprisionamento de ar (presente em todos os pacientes) e o espessamento de paredes brônquicas, compõem um padrão característico de bronquiolite.<sup>(7,9)</sup> Opacidades em vidro fosco, observadas em um de nossos casos, são descritas excepcionalmente na literatura.<sup>(9)</sup>

Na literatura, poucos casos foram submetidos à biópsia pulmonar cirúrgica.<sup>(9)</sup> Tais casos têm sido caracterizados como de bronquiolite obliterante ou constrictiva, englobando inflamação

e fibrose bronquiolar. Granulomas, como no caso biopsiado, têm sido observados em alguns casos,<sup>(2,5)</sup> levando os patologistas ao diagnóstico de bronquiolite granulomatosa ou pneumonite de hipersensibilidade. Entretanto, nos casos relatados e na presente série, outros achados de pneumonite de hipersensibilidade, tais como evidências de restrição pulmonar, progressão para fibrose e resposta aos corticosteroides sistêmicos, não foram observados.<sup>(9)</sup>

É usual que os pacientes, sobretudo os primeiros casos de bronquiolite em uma determinada fábrica, sejam diagnosticados inicialmente como portadores de asma ou DPOC.<sup>(7,9)</sup> Em três dos pacientes, realizou-se o teste terapêutico com corticoide sistêmico e inalado associado a um beta-adrenérgico de longa ação, não se observando melhora clínica ou funcional em nenhum deles, de forma semelhante à descrita na literatura.<sup>(10)</sup> Nesses três indivíduos, os padrões clínicos e espirométricos se mantiveram após um seguimento médio de 4 anos.

Um achado intrigante nos casos aqui descritos foi a elevação da IgE sérica total, presente em todos os pacientes. Nas principais séries de casos e revisões sobre a doença, não há sequer menção à dosagem de IgE.<sup>(1-6,10)</sup> A elevação da IgE sérica, aliada à observação de uma resposta significativa à inalação de salbutamol, em dois dos nossos pacientes, poderia sugerir asma como um diagnóstico alternativo no presente grupo. No entanto, os achados radiológicos fortemente sugestivos de bronquiolite, a ausência de histórico de asma ou de rinite alérgica em todos os pacientes, bem como a ausência de resposta clínica e funcional ao tratamento com corticosteroides enfraquecem fortemente essa possibilidade. A elevada prevalência de infestação parasitária em nossa região poderia explicar os níveis elevados de IgE, hipótese que não foi, no entanto, verificada nos pacientes descritos.

Apenas o primeiro de nossos pacientes foi submetido à biópsia pulmonar. Nos outros casos, a observação de achados característicos de bronquiolite na TCAR, aliada à exposição ocupacional compartilhada, permitiram o estabelecimento do diagnóstico.<sup>(7)</sup> Observa-se que a confirmação histopatológica da bronquiolite pode ser difícil, dada a distribuição aleatória dos focos de doença no tecido pulmonar e ao longo das vias aéreas.<sup>(9)</sup>



Os aromatizantes químicos são altamente voláteis, sendo facilmente inalados quando evaporam a partir de sua forma líquida. Certas atividades, como a de mistura do aromatizante a outros ingredientes, são as mais envolvidas no surgimento dos casos de bronquiolite. A possibilidade de que outras indústrias alimentícias, produtoras de outros itens que não a pipoca de microondas, poderiam levar ao surgimento de casos de bronquiolite<sup>(9)</sup> está confirmada pela presente série de casos (nossos pacientes atuavam na produção de biscoitos). Mesmo após a identificação do diacetil como o mais provável causador da doença pulmonar, medidas preventivas não têm sido adotadas rotineiramente. Essas incluem medidas de engenharia (ventilação efetiva, vedação de contêineres e minimização de transbordamentos) e de proteção respiratória (uso apropriado de respiradores com filtros de partículas e cápsulas de proteção contra vapores).<sup>(2)</sup> Tal controle de exposição, assim como programas de vigilância e busca ativa de casos, começaram a ser implementados apenas em algumas companhias.<sup>(2,11)</sup>

Em conclusão, descrevemos na presente série de casos, pela primeira vez em nosso meio, quatro casos de bronquiolite secundária à inalação de aromatizantes em trabalhadores de uma fábrica de biscoitos. A bronquiolite decorrente de exposição a flavorizantes deve ser considerada em trabalhadores com obstrução ao fluxo aéreo no Brasil.

## Referências

1. Ryu JH. Classification and approach to bronchiolar diseases. *Curr Opin Pulm Med.* 2006;12(2):145-51. PMID:16456385. <http://dx.doi.org/10.1097/01.mcp.0000208455.80725.2a>
2. Fixed obstructive lung disease among workers in the flavor- Centers for Disease Control and Prevention (CDC). Fixed obstructive lung disease among workers in the flavor-manufacturing industry--California, 2004-2007. *MMWR Morb Mortal Wkly Rep.* 2007;56(16):389-93. PMID:17464280.
3. Kreiss K, Gomaa A, Kullman G, Fedan K, Simoes EJ, Enright PL. Clinical bronchiolitis obliterans in workers at a microwave-popcorn plant. *N Engl J Med.* 2002;347(5):330-8. PMID:12151470. <http://dx.doi.org/10.1056/NEJMoa020300>
4. Lockey JE, Hilbert TJ, Levin LP, Ryan PH, White KL, Borton EK, et al. Airway obstruction related to diacetyl exposure at microwave popcorn production facilities. *Eur Respir J.* 2009;34(1):63-71. PMID:19567602. <http://dx.doi.org/10.1183/09031936.00050808>
5. Akpınar-Elci M, Travis WD, Lynch DA, Kreiss K. Bronchiolitis obliterans syndrome in popcorn production plant workers. *Eur Respir J.* 2004;24(2):298-302. PMID:15332401. <http://dx.doi.org/10.1183/09031936.04.00013903>
6. Kreiss K. Flavoring-related bronchiolitis obliterans. *Curr Opin Allergy Clin Immunol.* 2007;7(2):162-7. PMID:17351470. <http://dx.doi.org/10.1097/ACI.0b013e3280298235>
7. van Rooy FG, Rooyackers JM, Prokop M, Houba R, Smit LA, Heederik DJ. Bronchiolitis obliterans syndrome in chemical workers producing diacetyl for food flavorings. *Am J Respir Crit Care Med.* 2007;176(5):498-504. PMID:17541015. <http://dx.doi.org/10.1164/rccm.200611-16200C>
8. Elliott L, Huemann M, Sokolow R, Elefant S. Health Hazard Evaluation Report. Cincinnati: U.S. Dept. of Health and Human Services, Public Health Service, Centers for Disease Control, National Institute for Occupational Safety and Health; 1986.
9. Kanwal R. Bronchiolitis obliterans in workers exposed to flavoring chemicals. *Curr Opin Pulm Med.* 2008;14(2):141-6. PMID:18303424. <http://dx.doi.org/10.1097/MCP.0b013e3282f52478>
10. Pereira CA, Sato T, Rodrigues SC. New reference values for forced spirometry in white adults in Brazil. *J Bras Pneumol.* 2007;33(4):397-406. PMID:17982531. <http://dx.doi.org/10.1590/S1806-37132007000400008>
11. Kanwal R, Kullman G, Fedan KB, Kreiss K. Occupational lung disease risk and exposure to butter-flavoring chemicals after implementation of controls at a microwave popcorn plant. *Public Health Rep.* 2011;126(4):480-94. PMID:21800743.

## Sobre os autores

### *Zaida do Rego Cavalcanti*

Pneumologista. Hospital Barão de Lucena, Sistema Único de Saúde, Recife, (PE) Brasil.

### *Alfredo Pereira Leite de Albuquerque Filho*

Pneumologista. Hospital Barão de Lucena, Sistema Único de Saúde, Recife, (PE) Brasil.

### *Carlos Alberto de Castro Pereira*

Pneumologista. Universidade Federal de São Paulo; e Diretor. Serviço de Doenças Respiratórias, Hospital do Servidor Público Estadual – HSPE – São Paulo (SP) Brasil.

### *Ester Nei Aparecida Martins Coletta*

Professora de Patologia. Universidade Federal de São Paulo; e Médica Assistente. Serviço de Anatomia Patológica, Hospital do Servidor Público Estadual – HSPE – São Paulo (SP) Brasil.