

# Artigo Original

## Incidência de pneumotórax residual após simpatectomia torácica videotoracoscópica com e sem drenagem pleural e sua possível influência na dor pós-operatória\*

The incidence of residual pneumothorax after video-assisted sympathectomy with and without pleural drainage and its effect on postoperative pain

Alexandre Garcia de Lima<sup>1</sup>, Giancarlo Antonio Marcondes<sup>2</sup>, Ayrton Bentes Teixeira<sup>2</sup>, Ivan Felizardo Contrera Toro<sup>3</sup>, Jose Ribas Milanez de Campos<sup>4</sup>, Fábio Biscegli Jatene<sup>5</sup>

### Resumo

**Objetivo:** Avaliar se o pneumotórax residual após simpatectomia torácica videotoracoscópica tem incidência diferente quando utilizada a drenagem pleural pós-operatória ou não e se este pneumotórax residual, quando presente, pode influenciar a dor pós-operatória até o 28º dia. **Métodos:** Foram incluídos todos os pacientes com queixa de hiperidrose palmoplantar primária atendidos no Ambulatório de Cirurgia Torácica do Hospital Estadual Sumaré, de julho a dezembro de 2006. Todos foram submetidos à simpatectomia do terceiro gânglio torácico por videotoracoscopia e aleatorizados para receber ou não drenagem pleural pós-operatória por 3 h. Todos foram avaliados no pós-operatório imediato com radiogramas de tórax e tomografia computadorizada de tórax de baixa emissão de energia para detecção de pneumotórax residual. Foram avaliados quanto à dor pós-operatória em diferentes momentos até o 28º dia de pós-operatório, por meio de escala numérica visual e dosagem requerida de analgésicos opióides. **Resultados:** Foram incluídos 56 pacientes neste estudo, 27 com drenagem pleural bilateral e 29 sem drenagem pleural. Não houve diferença estatística entre a incidência de pneumotórax residual após simpatectomia com e sem drenagem pleural. O pneumotórax residual, quando presente e diagnosticado por qualquer um dos métodos, não influenciou a dor pós-operatória até o 28º dia. **Conclusão:** Concluiu-se que a drenagem pleural tubular fechada, por um período de 3 h, no pós-operatório imediato de simpatectomia torácica videotoracoscópica, foi tão eficiente quanto a não drenagem, em relação à reexpansão pulmonar e à presença de pneumotórax residual. O pneumotórax residual, quando presente, não interferiu na dor pós-operatória até o 28º dia.

**Descritores:** Hiperidrose; Simpatectomia; Dor pós-operatória; Pneumotórax; Drenagem; Pleura.

### Abstract

**Objective:** To determine the incidence of residual pneumothorax after video-assisted thoracic sympathectomy, with and without postoperative pleural drainage, and to evaluate the possible influence of this type of pneumothorax on postoperative pain within the first 28 postoperative days. **Methods:** All patients presenting symptoms consistent with primary palmoplantar hyperhidrosis and treated at the Thoracic Surgery Outpatient Clinic of the State Hospital of Sumaré between July and December of 2006 were included. All were submitted to sympathectomy up to the third ganglion using video-assisted thoracoscopy and were randomized to receive or not receive postoperative pleural drainage for 3 h. Chest X-rays and low-dose computed tomography scans of the chest were performed on the first postoperative day in order to determine the incidence of residual pneumothorax. At different time points up to postoperative day 28, patient pain was assessed using a visual numeric scale and by measuring the quantity of opioid analgesics required. **Results:** This study comprised 56 patients, 27 submitted to bilateral pleural drainage and 29 not submitted to drainage. There was no statistical difference between the two groups in terms of the incidence of post-sympathectomy residual pneumothorax. Residual pneumothorax diagnosed through any of the methods did not influence pain within the first 28 postoperative days. **Conclusion:** Performing closed pleural drainage for 3 h immediately after video-assisted thoracic sympathectomy did not affect lung re-expansion or the incidence of residual pneumothorax. When residual pneumothorax was present, it did not affect pain within the first 28 postoperative days.

**Keywords:** Hyperhidrosis; Sympathectomy; Pain, postoperative; Pneumothorax; Drainage; Pleura.

\* Trabalho realizado no Serviço de Cirurgia Torácica do Instituto do Coração – InCor – do Hospital das Clínicas da Faculdade de Medicina da Universidade de São Paulo, HC-FMUSP, Hospital Estadual Sumaré, Sumaré (SP) Brasil e Hospital das Clínicas da Universidade Estadual de Campinas – Unicamp – Campinas (SP) Brasil.

1. Médico Cirurgião do Tórax. Serviço de Cirurgia Torácica e Endoscopia Respiratória do Hospital Estadual Sumaré, Universidade Estadual de Campinas – Unicamp – Campinas (SP) Brasil.

2. Médico Anestesiologista do Hospital Estadual Sumaré, Sumaré (SP) Brasil.

3. Chefe da Disciplina de Cirurgia Torácica do Hospital das Clínicas da Universidade Estadual de Campinas – Unicamp – Campinas (SP) Brasil.

4. Médico Assistente do departamento de Cirurgia Torácica do Hospital das Clínicas da Universidade de São Paulo – USP – São Paulo (SP) Brasil.

5. Chefe do departamento de Cirurgia Torácica do Hospital das Clínicas da Universidade de São Paulo – USP – São Paulo (SP) Brasil.

Endereço para correspondência: Alexandre Garcia de Lima. Rua João Simões da Fonseca, 70, Condomínio Residencial Barão do Café, 4, CEP 13085-050, Campinas, SP, Brasil.

Tel 55 19 3289-3573. E-mail: dralexandregarcia@terra.com.br

Recebido para publicação em 9/4/2007. Aprovado, após revisão, em 26/6/2007.

## Introdução

A hiperidrose ou sudorese excessiva tem recebido destaque no meio médico e leigo desde o advento da simpatectomia torácica. É uma doença com incidência estimada de 1% na população geral e prevalência de 2,8%,<sup>(1-4)</sup> mas que passou a ser discutida mais profundamente nas últimas duas décadas. Pode ser classificada em primária ou secundária, bem como em localizada ou generalizada, o que tem implicação na terapêutica.<sup>(1,5)</sup>

A simpatectomia torácica por videotoracoscopia é um procedimento rápido, seguro e eficaz no tratamento da hiperidrose primária localizada, de excelente aceitação tanto pelos médicos como pelos pacientes. As complicações são raras<sup>(1)</sup> e podem incluir pneumotórax, hemotórax, sangramentos, parestesias, hiperidrose compensatória, dor crônica, atelectasia, pneumonia, quilotórax, e síndrome de Claude-Bernard-Horner, dentre outros.

Alguns pacientes experimentam, a despeito da simplicidade e rapidez do procedimento, dores pós-operatórias intensas e por vezes persistentes.<sup>(6,7)</sup>

Sabendo-se que a presença de ar na cavidade pleural é um potencial estímulo algíco, desenhou-se este estudo para que se determinasse a real incidência de pneumotórax residual após simpatectomia torácica videotoracoscópica, com e sem drenagem pleural pós-operatória, bem como para avaliar a influência do pneumotórax na dor pós-operatória até 28 dias.

## Métodos

Foram incluídos neste estudo todos os pacientes com queixa típica de hiperidrose palmo-plantar primária localizada, que foram atendidos no Ambulatório de Cirurgia Torácica do Hospital Estadual Sumaré, no período compreendido entre julho e dezembro de 2006.

Foi considerado critério de exclusão a presença de aderências pleuropulmonares firmes e disseminadas, bem como a necessidade de drenagem pleural por quaisquer motivos que excedessem as 3 h de drenagem determinadas pelo protocolo.

A operação realizada foi sempre a mesma, ou seja, simpatectomia com dissecação e excisão completa, com eletrocautério e tesoura endoscópica do terceiro gânglio da cadeia simpática torácica, bilateralmente, e com auxílio de videotoracoscopia, com bloqueio intercostal interno bilateral do

**Quadro 1** – Padronização das medicações usadas no ato anestésico, analgesia hospitalar e domiciliar.

Medicamentos pré-anestésicos, indução e manutenção anestésica.	Midazolam
	Alfentanil
	Propofol
	Atracúrio ou Rocurônio
	Cetoprofeno
	Dipirona sódica
	Dexametasona
Medicamentos para analgesia hospitalar	Bloqueio intercostal interno sob visão direta com bupivacaína 0,25% com adrenalina
	Tramadol
	Cetoprofeno
Medicamentos para analgesia domiciliar	Dipirona
	Tramadol
	Cetoprofeno 50 mg VO 8/8 h por 05 dias
	Dipirona 40 gts VO 6/6 h por 07 dias
	Tramadol 50 mg VO 6/6 h se tiver dor

VO: via oral.

segundo ao quinto espaço intercostal, pelo mesmo cirurgião.

O ato anestésico e a analgesia pré, intra e pós-operatória imediata (Quadro 1) foram padronizados. Todos os atos anestésicos foram realizados pelo mesmo anestesiológico.

No momento do ato operatório, os pacientes eram aleatorizados, mediante envelope pardo lacrado, para receberem drenagem pleural tubular fechada 18 Fr bilateralmente ou para serem submetidos à reexpansão pulmonar com sonda do tipo uretral número 14 colocada na cavidade pleural e monitorada em selo d'água durante manobras de Valsalva (insuflação pulmonar assistida e mantida pelo médico anestesiológico). Os pacientes submetidos à drenagem pleural em selo d'água pós-operatória tinham seus drenos retirados após 3 h de pós-operatório, ainda na Unidade de Recuperação Anestésica do Centro Cirúrgico, desde que não houvesse escapes aéreos, grandes oscilações ou sangramentos.

Após a alta da recuperação pós-anestésica (RPA), todos foram submetidos a radiogramas de tórax em projeção lateral em inspiração, projeção pósterio-anterior, em inspiração e expiração, e à tomografia computadorizada de tórax com baixa emissão de energia (60-100 mA, 80-120 KV, tempo de expo-

sição de 1 s) e apenas seis cortes tomográficos - dois no intróito torácico, dois na carina traqueal e dois na base pulmonar.

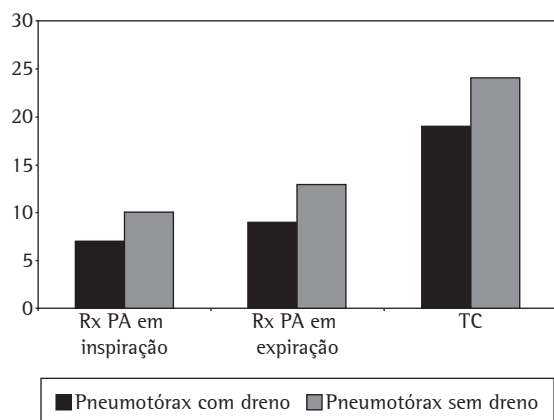
A avaliação da dor pós-operatória foi feita sempre pelo mesmo médico da equipe de anestesiologia, que não teve participação no ato operatório nem acesso às informações do prontuário, por meio de escala numérica visual (ENV), nos seguintes momentos: RPA (após a retirada dos drenos), no pós-operatório imediato (na enfermaria), no 7º e no 28º dias de pós-operatório.

Foram anotados dados quanto às características e localização da dor. Quanto às características da dor, pode-se dividi-la em ventilatório-dependente, contínua, de ritmo inflamatório ou de ritmo mecânico. Quanto à localização, foi classificada como retroesternal, posterior ou nos portais dos trocarter cirúrgicos.

A analgesia domiciliar pós-operatória (Quadro 1) foi padronizada e o requerimento de analgésicos opióides controlado até o 28º dia de pós-operatório.

Dados referentes aos índices de resolução e de satisfação com a simpatectomia e a incidência e a intensidade de sudorese compensatória, bem como complicações do procedimento, também foram anotados.

As análises estatísticas foram realizadas com o programa estatístico Epi Info versão 6,04d do Centro de Controle e Prevenção de Doenças, nos EUA, e da Organização Mundial de Saúde, na Suíça.



**Figura 1** - Número de pacientes com pneumotórax residual em função da presença ou ausência de drenagem. Rx: Radiograma (do tórax); PA: pósterio-anterior; TC: Tomografia computadorizada de tórax.

Este estudo recebeu parecer favorável do Comitê de Ética em Pesquisa conforme Parecer 122/2006 da Faculdade de Ciências Médicas da Universidade Estadual de Campinas, e todos os pacientes concordaram com o procedimento e com o estudo por meio de termo de consentimento livre e informado.

### Resultados

Foram incluídos 57 pacientes, e 1 paciente foi excluído por aderências pleurais difusas e necessidade de drenagem por mais que 3 h. Dos 56 pacientes assumidos como amostra definitiva, a idade variou entre 10 e 49 anos (média de 22,5 ± 1 anos), sendo 41 do gênero feminino (73,2%). Não houve diferença entre os dois grupos com relação a estes parâmetros (p = 0,47 e 0,45, respectivamente), com e sem drenagem pleural.

O tempo operatório variou de 20 a 60 min (média de 40 ± 1,2 min), sem diferença entre os dois grupos (p = 0,16).

Houve nove intercorrências intra-operatórias menores que não influenciaram o resultado do estudo, sendo quatro aderências frouxas, localizadas à direita e uma à esquerda, um broncoespasmo leve após extubação, dois colabamentos insatisfatórios do pulmão com a sonda traqueobrônquica seletiva de Robertshaw, e um com dificuldade de identi-

**Tabela 1** - Valores de significância estatística para a avaliação da dor nos diferentes grupos estudados.

Escala numérica visual	RPA	POi	PO7	PO28
Drenado vs. não drenado	p = 0,48	0,71	0,72	0,16
Com vs. sem pneumotórax diagnosticados pela TC	p = 0,28	0,63	0,70	0,64
Com vs. sem pneumotórax diagnosticados pelo Rx em inspiração	p = 0,19	0,77	0,84	0,25
Com vs. sem pneumotórax diagnosticado pelo Rx em expiração	p = 0,20	0,56	0,70	0,53

RPA: Recuperação pós-anestésica; POi: Pós-operatório imediato; PO7: Sétimo dia pós-operatório; PO28: Vigésimo oitavo dia pós-operatório; TC: Tomografia computadorizada (do tórax); e Rx: Radiograma (do tórax).

ficação inicial da cadeia simpática no hemitórax esquerdo. Não houve diferença entre os dois grupos ( $p = 0,80$ ).

Um total de 27 pacientes (48,2%) foram submetidos à drenagem pleural bilateral pós-operatória e 29 (51,8%) não foram drenados.

O radiograma ortostático de tórax em projeção pósterio-anterior, em inspiração, foi absolutamente normal em 18 pacientes (32,1%), detectando-se pneumotórax residual em 17 (30,4%). Quando separados em drenados e não drenados, 25,9% dos drenados (7 pacientes) e 34,4% dos não drenados (10 pacientes) apresentaram incidências de pneumotórax residual, sem diferença entre os dois grupos ( $p = 0,48$ ) (Figura 1). As demais alterações foram atelectasias laminares e enfisema do tecido celular subcutâneo.

Já na projeção ortostática em expiração, houve incidência de pneumotórax residual em 39,3% (22 pacientes), sendo absolutamente normal em 25% (14 pacientes). Neste mesmo radiograma, quando analisados separadamente, o pneumotórax residual foi visto em 33,3% dos drenados (9 pacientes) e em 44,8% (13 pacientes) dos não drenados, sem diferença entre os dois grupos ( $p = 0,37$ ) (Figura 1).

A tomografia computadorizada de tórax com baixa emissão de energia detectou, por sua vez, um índice de 76,8% (43 pacientes) com pneumotórax residual. Nos pacientes submetidos à drenagem pós-operatória, este índice foi de 70,3% (19 pacientes) e naqueles sem drenagem pleural foi de 82,7%

(24 pacientes), sem diferença entre os dois grupos ( $p = 0,27$ ) (Figura 1).

Desta forma, o índice geral de pneumotórax oculto (visível somente à tomografia), quando associado a radiogramas em projeção pósterio-anterior, em inspiração e em expiração, foi de 35,7% (20 pacientes), sendo 48,2% nos radiogramas em inspiração, e 41,1% nos em expiração.

A nota da ENV na RPA variou de zero a 10, com média de  $2,16 \pm 0,35$ ; quanto às características, 44,6% dos pacientes referiram dor do tipo ventilatório-dependente e 32,1% como sendo retroesternal. A mesma avaliação feita na enfermaria, no pós-operatório imediato, revelou variação de zero a 10, com média de  $3,75 \pm 0,30$ , sendo em 69,6% das vezes ventilatório-dependente e em 78,6% das vezes retroesternal.

No 7º dia pós-operatório a dor variou, segundo a ENV, entre zero e 10, com média de  $2,05 \pm 0,31$ ; quanto às características, em 32,1% das vezes foi do tipo contínua e em 26,8% retroesternal. Já no 28º dia pós-operatório, a variação foi de zero a três, com média de  $0,17 \pm 0,08$ , sendo em 7,1% de ritmo mecânico e em 5,4% posterior alta.

Em nenhum momento houve diferença quanto à intensidade da dor entre os pacientes drenados e não drenados, nos períodos RPA, pós-operatório imediato, 7º e 28º dias, ou entre aqueles com pneumotórax residual e com reexpansão completa diagnosticados na tomografia, nos radiogramas em inspiração ou em expiração (Tabela 1).

**Tabela 2** - Valores de significância estatística para o requerimento de analgésicos opióides nos diferentes grupos analisados.

	Tramadol total requerido	Tramadol até o PO7	Tramadol do PO7 ao PO28
Drenado vs. não drenado	4,3 ± 1,2	3,1 ± 0,8	1,2 ± 0,4
	6,3 ± 1,7	3,1 ± 0,8	3,2 ± 1,1
	p = 0,52	p = 0,20	p = 0,57
Com vs. sem pneumotórax diagnosticado pela TC	6,0 ± 1,8	3,6 ± 1,5	2,2 ± 1,2
	5,2 ± 1,2	2,9 ± 0,6	2,2 ± 0,7
	p = 0,53	p = 0,57	p = 0,44
Com vs. sem pneumotórax diagnosticado pelo Rx em inspiração	5,5 ± 1,2	3,5 ± 0,8	2,0 ± 0,6
	5,0 ± 2,0	2,2 ± 0,6	2,8 ± 1,6
	p = 0,67	p = 0,34	p = 0,75
Com vs. sem pneumotórax diagnosticado pelo Rx em expiração	6,0 ± 1,3	3,9 ± 0,9	2,0 ± 0,6
	4,4 ± 1,8	1,8 ± 0,6	2,5 ± 1,3
	p = 0,50	p = 0,90	p = 0,34

PO7: Sétimo dia pós-operatório; PO28: Vigésimo oitavo dia pós-operatório; TC: Tomografia computadorizada (do tórax); e Rx: Radiograma (do tórax).

Os pacientes que foram submetidos à drenagem tiveram mais dor do tipo contínua no pós-operatório imediato (um no grupo sem drenagem e sete no grupo com drenagem, com  $p = 0,01$ ), sem diferença na intensidade da dor ( $p = 0,71$ ).

O requerimento de analgésico opióide (cloridrato de tramadol 50 mg, oral) até o 28º dia variou de zero a 33 comprimidos (média  $5,41 \pm 1,05$ ); até 7 dias, de zero a 18 comprimidos (média de  $3,12 \pm 0,62$ ); e do 8º até o 28º dia de zero a 23 comprimidos (média de  $2,26 \pm 0,67$ ), sem diferença entre os grupos drenados e não drenados ou entre os grupos com presença ou não de pneumotórax residual diagnosticado tanto à tomografia, no radiograma em inspiração ou em expiração (Tabela 2).

O índice de resolução da sudorese palmar foi de 100%. A sudorese plantar teve algum grau de resposta em 83,9% das vezes, sendo completa em 26,8% (Figura 2).

O índice de sudorese compensatória foi de 58,9% (33 pacientes) (Figura 2), todos referidos como leve ou moderada e que não incomodavam o paciente.

Todos os pacientes relataram estar satisfeitos com a cirurgia, sendo que 98,2% indicariam a cirurgia para um amigo ou parente e 98,2% fariam a cirurgia novamente (Figura 2).

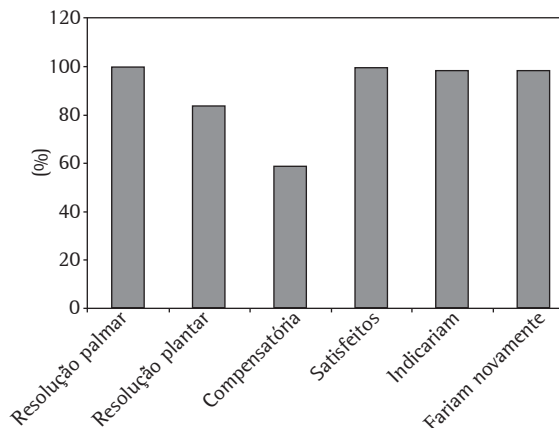
Não houve nenhum caso de síndrome de Claude Bernard-Horner.

## Discussão

A simpatectomia torácica videotoracoscópica é o mais eficiente meio de tratamento da hiperidrose primária localizada.<sup>(8-10)</sup> O índice de satisfação está relacionado à presença ou não de hiperidrose compensatória e à remissão dos sintomas.<sup>(11)</sup>

Alguns pacientes queixam-se de dor persistente, por vezes retroesternal, outras vezes nos locais dos trocartes e algumas vezes na região posterior e alta da parede torácica.<sup>(12-15)</sup>

Os serviços variam enormemente quanto à rotina do procedimento, levando-se em conta o tipo de intubação traqueal usada, a técnica para dissecação, bloqueio e/ou excisão da cadeia simpática, drenagem tubular fechada pós-operatória ou não, dentre outros.<sup>(4,9,12,16-28)</sup> No entanto, a literatura tem confluído a pontos-chave, como menor ressecção possível da cadeia, nunca retirar mais que um gânglio da cadeia, e começar a dissecação o mais caudalmente possível, tendo em vista seu objetivo



**Figura 2** – Resultados operatórios da simpatectomia do terceiro gânglio torácico.

final.<sup>(27)</sup> Neste estudo, tivemos índices ótimos de remissão da hiperidrose palmar, e também da plantar, com índices de sudorese compensatória aceitáveis<sup>(28)</sup> e sem casos graves ou intoleráveis, somente excisando completamente o terceiro gânglio da cadeia simpática.

Quanto à questão da reexpansão pulmonar após a simpatectomia torácica, seja ela com colapso pulmonar por sonda traqueal seletiva, seja pela insuflação de ar comprimido na cavidade pleural, empiricamente, tende-se a acreditar que a drenagem pleural tubular fechada seja mais segura e efetiva. No entanto, é sabido que, mesmo em pacientes submetidos à drenagem pleural tubular fechada, é possível detectar pequenos pneumotórax.<sup>(29)</sup> Sabendo que a presença do ar na cavidade pleural é um potente estímulo algico e que não há informações sobre a real incidência do pneumotórax residual após a simpatectomia torácica, com ou sem drenagem pleural tubular fechada, avaliada por meio de tomografia,<sup>(30)</sup> e com o objetivo de avaliar a possível influência na dor pós-operatória da presença deste ar residual, desenhou-se e desenvolveu-se este estudo.

Neste estudo, a incidência de pneumotórax residual nos dois grupos, com e sem drenagem pleural pós-operatória, foi a mesma, tanto quando diagnosticada por tomografia ou por radiogramas, em inspiração ou em expiração.

Mediante a padronização do ato anestésico e analgesia pós-operatória, superou-se o viés do uso de diferentes tipos de medicamentos que

poderiam ter influenciado na dor pós-operatória. Paralelamente, com o bloqueio intercostal interno bilateral, do segundo ao quinto espaço intercostal,<sup>(6)</sup> procurou-se retirar a influência da injúria intercostal e da presença do dreno pleural sobre a dor.

A presença de pneumotórax residual, desta forma, não influenciou a intensidade da dor em nenhum dos períodos avaliados, bem como não aumentou a requisição de analgésicos opióides para analgesia domiciliar.

Igualmente, a presença ou não do dreno tampouco influenciou a dor pós-operatória nos períodos analisados. Entretanto, os pacientes com drenagem tiveram maior incidência de dor do tipo contínua em relação àqueles não drenados, que tiveram dor do tipo ventilatório-dependente. A intensidade da dor, no entanto, foi a mesma.

Concluiu-se, neste estudo, que a não drenagem pleural foi tão eficiente quanto a drenagem intercostal fechada, por um período de 3 h, no pós-operatório imediato de simpatectomia torácica videotoracoscópica, em relação à reexpansão pulmonar e à presença de pneumotórax residual, e que este, quando presente, não interferiu na dor pós-operatória até o 28º dia.

## Agradecimentos

Agradecemos a colaboração à equipe de enfermagem do Departamento de Cirurgia do Hospital Estadual Sumaré. Ficamos gratos, especialmente, à enfermeira Regiane, que coordenou as avaliações pós-operatórias intra-hospitalares. Agradecemos, também, aos técnicos do setor de radiologia a paciência, a qual foi imprescindível para o bom andamento do trabalho. Finalmente, agradecemos à Diretoria do Hospital Estadual Sumaré o irrestrito apoio à pesquisa.

## Referências

1. Hornberger J, Grimes K, Naumann M, Glaser DA, Lowe NJ, Naver H, et al. Recognition, diagnosis, and treatment of primary focal hyperhidrosis. *J Am Acad Dermatol*. 2004;51(2):274-86.
2. Weber A, Heger S, Sinkgraven R, Heckmann M, Elsner P, Rzany B. Psychosocial aspects of patients with focal hyperhidrosis. Marked reduction of social phobia, anxiety and depression and increased quality of life after treatment with botulinum toxin A. *Br J Dermatol*. 2005;152(2):342-5.
3. Altman RS, Schwartz RA. Emotionally induced hyperhidrosis. *Cutis*. 2002;69(5):336-8.
4. Lee DY, Hong YJ, Shin HK. Thoracoscopic sympathetic surgery for hyperhidrosis. *Yonsei Med J*. 1999;40(6):589-95.
5. Kreyden OP, Schmid-Grendelmeier P, Burg G. Idiopathic localized unilateral hyperhidrosis: case report of successful treatment with botulinum toxin type A and review of the literature. *Arch Dermatol*. 2001;137(12):1622-5.
6. Bolotin G, Lazarovici H, Uretzky G, Zlotnick AY, Tamir A, Saute M. The efficacy of intraoperative internal intercostal nerve block during video-assisted thoracic surgery on postoperative pain. *Ann Thorac Surg*. 2000;70(6):1872-5.
7. Furlan AD, Mailis A, Papagapiou M. Are we paying a high price for surgical sympathectomy? A systematic literature review of late complications. *J Pain*. 2000;1(4):245-57.
8. Lin TS. Video-assisted thoracoscopic "resympathectomy" for palmar hyperhidrosis: analysis of 42 cases. *Ann Thorac Surg*. 2001;72(3):895-8.
9. Yoon SH, Rim DC. The selective T3 sympathectomy in patients with essential palmar hyperhidrosis. *Acta Neurochir (Wien)*. 2003;145(6):467-71; discussion 471.
10. Gossot D, Kabiri H, Caliandro R, Debrosse D, Girard P, Grunenwald D. Early complications of thoracic endoscopic sympathectomy: a prospective study of 940 procedures. *Ann Thorac Surg*. 2001;71(4):1116-9.
11. de Campos JR, Kauffman P, Werebe Ede C, Andrade Filho LO, Kusniek S, Wolosker N, et al. Quality of life, before and after thoracic sympathectomy: report on 378 operated patients. *Ann Thorac Surg*. 2003;76(3):886-91.
12. Dumont P, Denoyer A, Robin P. Long-term results of thoracoscopic sympathectomy for hyperhidrosis. *Ann Thorac Surg*. 2004;78(5):1801-7.
13. Raskin NH, Levinson S, Hoffman PM, Pickett JB 3rd, Fields HL. Postsympathectomy neuralgia. Amelioration with diphenylhydantoin and carbamazepine. *Am J Surg*. 1974;128(1):75-8.
14. Gottschalk A, Cohen SP, Yang S, Ochroch EA. Preventing and treating pain after thoracic surgery. *Anesthesiology*. 2006;104(3):594-600.
15. Nakamura Y, Fujimoto M, Nagata Y, Shiraishi K, Yoshizawa H, Kida H, et al. Effects of endoscopic transthoracic sympathectomy on hemodynamic and neurohumoral responses to exercise in humans. *Circ J*. 2002;66(4):357-61.
16. Gossot D, Kabiri H, Caliandro R, Debrosse D, Girard P, Grunenwald D. Early complications of thoracic endoscopic sympathectomy: a prospective study of 940 procedures. *Ann Thorac Surg*. 2001;71(4):1116-9.
17. Kao MC, Chen YL, Lin JY, Hsieh CS, Tsai JC. Endoscopic sympathectomy treatment for craniofacial hyperhidrosis. *Arch Surg*. 1996;131(10):1091-4.
18. Lee DY, Kim DH, Paik HC. Selective division of T3 rami communicantes (T3 ramicotomy) in the treatment of palmar hyperhidrosis. *Ann Thorac Surg*. 2004;78(3):1052-5.
19. Atkinson JL, Fealey RD. Sympathectomy instead of sympathectomy for palmar hyperhidrosis: minimizing postoperative compensatory hyperhidrosis. *Mayo Clin Proc*. 2003;78(2):167-72.
20. Bugmann P, Robert J, Magistris M, Le Coultre C. Thoracoscopic sympathectomy using ultrasonic coagulating shears: a technical improvement in the treatment of palmar hyperhidrosis. *Pediatr Surg Int*. 2002;18(8):746-8.
21. Gossot D, Toledo L, Fritsch S, Célrier M. Thoracoscopic sympathectomy for upper limb hyperhidrosis: looking for the right operation. *Ann Thorac Surg*. 1997;64(4):975-8.

22. Yano M, Kiriya M, Fukai I, Sasaki H, Kobayashi Y, Mizuno K, et al. Endoscopic thoracic sympathectomy for palmar hyperhidrosis: efficacy of T2 and T3 ganglion resection. *Surgery*. 2005;138(1):40-5.
23. Yazbek G, Wolosker N, de Campos JR, Kauffman P, Ishy A, Puech-Leão P. Palmar hyperhidrosis--which is the best level of denervation using video-assisted thoracoscopic sympathectomy: T2 or T3 ganglion? *J Vasc Surg*. 2005;42(2):281-5.
24. Cruvinel MG, Duarte JB, Castro CH, Costa JR, Kux P. Multimodal approach to rapid discharge after endoscopic thoracic sympathectomy. *Acta Anaesthesiol Scand*. 2005;49(2):238-42.
25. Chou SH, Kao EL, Li HP, Lin CC, Huang MF. T4 sympathectomy for palmar hyperhidrosis: an effective approach that simultaneously minimizes compensatory hyperhidrosis. *Kaohsiung J Med Sci*. 2005;21(7):310-3.
26. Elia S, Guggino G, Mineo D, Vanni G, Gatti A, Mineo TC. Awake one stage bilateral thoracoscopic sympathectomy for palmar hyperhidrosis: a safe outpatient procedure. *Eur J Cardiothorac Surg*. 2005;28(2):312-7; discussion 317.
27. Lin CC, Telaranta T. Lin-Telaranta classification: the importance of different procedures for different indications in sympathetic surgery. *Ann Chir Gynaecol*. 2001;90(3):161-6.
28. de Campos JR, Wolosker N, Takeda FR, Kauffman P, Kuzniec S, Jatene FB, et al. The body mass index and level of resection: predictive factors for compensatory sweating after sympathectomy. *Clin Auton Res*. 2005;15(2):116-20.
29. Antanavicius G, Lamb J, Papasavas P, Caushaj P. Initial chest tube management after pulmonary resection. *Am Surg*. 2005;71(5):416-9.
30. Wolfman NT, Myers WS, Glauser SJ, Meredith JW, Chen MY. Validity of CT classification on management of occult pneumothorax: a prospective study. *AJR Am J Roentgenol*. 1998;171(5):1317-20.