

# Relato de Caso

## Pulmão dos criadores de aves complicado por nocardiose pulmonar\*

Bird fancier's lung complicated by pulmonary nocardiosis

Kosaku Komiya, Hiroshi Ishii, Tetsuo Tsubone,  
Eiji Okabe, Bunroku Matsumoto, Jun-ichi Kadota

### Resumo

Relatamos o caso de um paciente de 84 anos que foi hospitalizado devido a tosse persistente e dispneia. A radiografia de tórax inicial revelou infiltrados pulmonares. *Nocardia asteroides* foi detectada no escarro, e o paciente foi tratado com antibióticos; entretanto, seus sintomas não melhoraram por completo. O paciente foi hospitalizado várias vezes, e os sintomas reapareceram após cada alta. Houve a suspeita de pneumonite de hipersensibilidade, sendo o paciente diagnosticado com pulmão dos criadores de aves. É provável que a nocardiose pulmonar se desenvolva em pacientes com doenças pulmonares crônicas, como DPOC, e em hospedeiros imunossuprimidos. Até onde sabemos, este é o primeiro relato de um caso de pulmão dos criadores de aves complicado por nocardiose pulmonar.

**Descritores:** Hipersensibilidade respiratória; Pulmão dos criadores de aves; *Nocardia asteroides*; Alveolite alérgica extrínseca.

### Abstract

We report the case of an 84-year-old male who was admitted to the hospital with persistent cough and dyspnea. An initial chest X-ray revealed pulmonary infiltrates. *Nocardia asteroides* was detected in sputum, and the patient was treated with antibiotics. However, his symptoms did not completely resolve. He was admitted multiple times, and his symptoms relapsed after every discharge. He was finally suspected of having hypersensitivity pneumonitis and was diagnosed with bird fancier's lung. Pulmonary nocardiosis is likely to develop in patients with chronic pulmonary disorders, such as COPD, as well as in immunosuppressed hosts. To our knowledge, this is the first report of a case of bird fancier's lung complicated by pulmonary nocardiosis.

**Keywords:** Respiratory hypersensitivity; Bird fancier's lung; *Nocardia asteroides*; Alveolitis, extrinsic allergic.

### Introdução

O pulmão dos criadores de aves é uma forma de pneumonite de hipersensibilidade que pode progredir para alterações estruturais pulmonares irreversíveis e achados radiológicos consistentes com fibrose pulmonar e ocasionalmente enfisema.<sup>(1-3)</sup> A nocardiose pulmonar frequentemente se desenvolve em pacientes com doenças pulmonares crônicas, tais como a DPOC, bem como em hospedeiros imunossuprimidos.<sup>(4-6)</sup> Até onde sabemos, este é o primeiro relato de um caso de pulmão dos criadores de aves complicado por nocardiose pulmonar.

### Relato de caso

Um senhor japonês de 84 anos de idade sem história de tabagismo e doenças de base (inclusive doenças pulmonares) visitou uma clínica em abril de 2010 porque apresentava tosse seca persistente e dispneia havia três meses. A radiografia de tórax inicial revelou múltiplas áreas de atenuação em vidro fosco e infiltrados, que suscitaram a suspeita de tuberculose pulmonar. Embora o paciente tenha sido posteriormente admitido a um hospital de tuberculose, não foram detectados BAAR em seu escarro, e os sintomas melhoraram dentro de dois dias após a internação, sem qualquer medicação.

\* Trabalho realizado no Departamento de Medicina Interna 2, Faculdade de Medicina da Universidade de Oita, Yufu, Japão, e no Hospital Tenshindo Hetsugi, Oita, Japão.

Endereço para correspondência: Hiroshi Ishii, 1-1 Idaigaoka, Yufu, Oita, Japan 879-5593.

Tel. 81 97 549-4411. Fax: 81 97 549-4245. E-mail: [hishii@oita-u.ac.jp](mailto:hishii@oita-u.ac.jp)

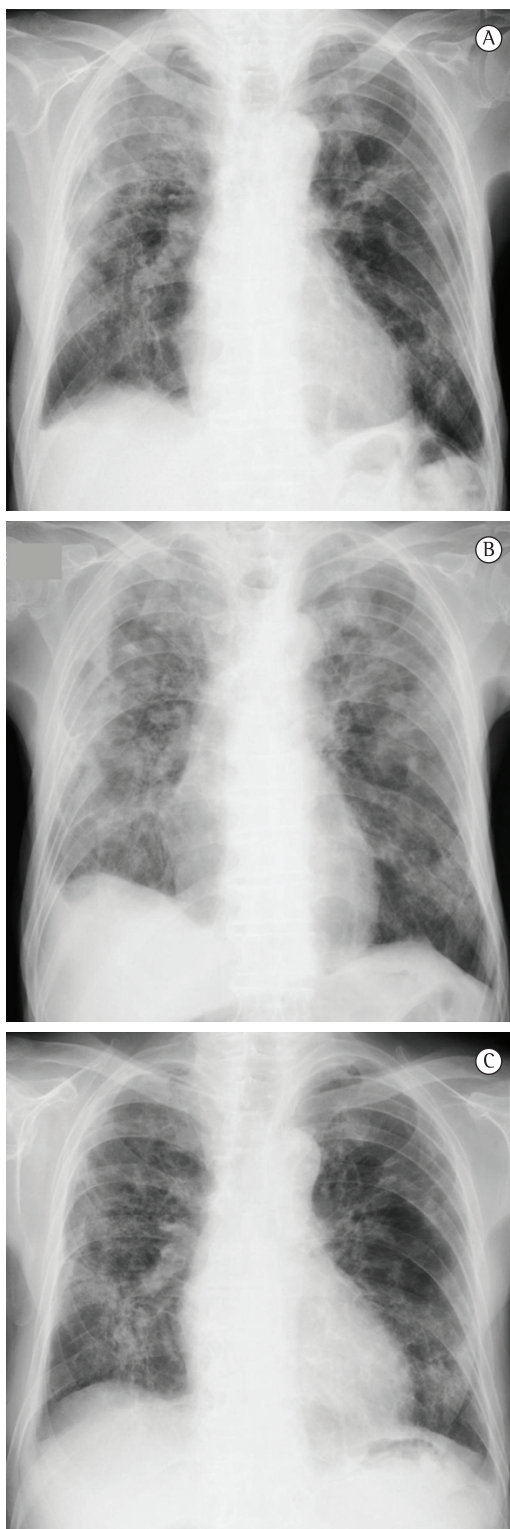
Apoio financeiro: Nenhum.

Recebido para publicação em 17/2/2012. Aprovado, após revisão, em 7/5/2012.

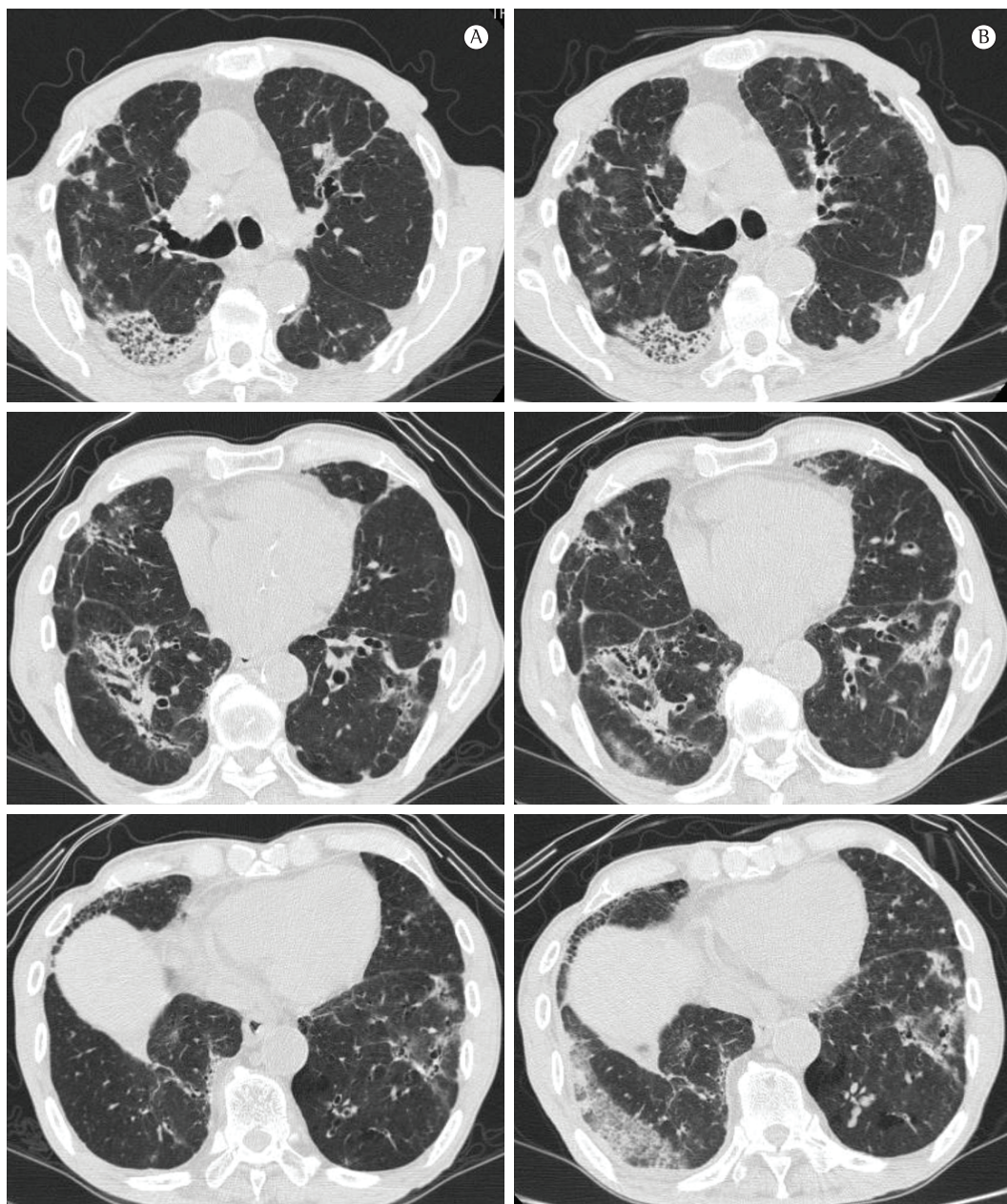
Entretanto, os sintomas reapareceram uma semana depois da alta. O paciente recebeu 500 mg/dia de levofloxacina durante uma semana porque a cultura em longo prazo de seu escarro revelara a presença de *Nocardia asteroides*. Entretanto, os sintomas não desapareceram completamente, e o paciente foi, portanto, encaminhado a nosso hospital em julho de 2011.

O exame físico realizado no momento da admissão revelou temperatura corporal de 36,5°C, SpO<sub>2</sub> de 96%, pressão arterial de 133/81 mmHg e FC de 74 bpm. A ausculta pulmonar revelou estertores crepitantes leves em ambos os pulmões. Testes laboratoriais revelaram contagem normal de leucócitos (8.020 células/ $\mu$ L) e elevados níveis séricos de proteína C reativa (4,94 mg/dL) e KL-6 (644 U/mL), detectados por meio de imunoensaio de eletroquimioluminescência (Picolumi KL-6 kit; Eidia, Tóquio, Japão). Os resultados da gasometria arterial foram normais (pH 7,468; PaO<sub>2</sub> = 90,0 Torr; PaCO<sub>2</sub> = 36,2 Torr e bicarbonato = 23,5 mmol/L). O resultado de um teste indireto para o complexo *Mycobacterium tuberculosis* (QuantiFERON®-TB Gold; Cellestis, Ltd., Carnegie, Victoria, Austrália) foi negativo. Testes de função respiratória revelaram CV de 1,90 L (68,3% do previsto). A radiografia de tórax realizada no momento da admissão (Figura 1A) não apresentou praticamente nenhuma diferença em relação àquela realizada no hospital de tuberculose. A Figura 2A mostra uma imagem de TCAR que demonstra consolidação multifocal do espaço aéreo, bronquiectasia de tração, atenuação em vidro fosco e irregularidades pleurais. O escarro foi colhido no momento da admissão a nosso hospital, e a cultura revelou *Nocardia* sp. O paciente foi tratado com 3 g/dia de meropenem i.v. durante duas semanas, seguido de doses de 1.600 mg/dia de sulfametoxazol e 320 mg/dia de trimetoprima. Os sintomas desapareceram gradualmente dentro de três dias e não reapareceram até a alta hospitalar.

Uma semana depois, entretanto, o paciente retornou ao hospital devido a tosse seca e dispnéia recorrentes. Levantou-se a suspeita de pneumonite de hipersensibilidade causada pelo ambiente domiciliar. Uma anamnese detalhada revelou que o paciente criava aproximadamente vinte galinhas havia 20 anos. O paciente não notara nenhum sintoma respiratório antes dos episódios supracitados. Recuperou-se prontamente sem nenhum tratamento após a última internação; sua residência seria reformada



**Figura 1** – Radiografia de tórax mostrando múltiplas áreas de atenuação em vidro fosco no momento da admissão (em A); logo após a visita da família (em B), quando todos os sintomas pioraram e dois meses após o tratamento com glicocorticoides e sulfametoxazol-trimetoprima (em C), quando os sintomas melhoraram.



**Figura 2** – TCAR de tórax mostrando opacidades multifocais pequenas e mal definidas, bronquiectasia de tração, atenuação em vidro fosco e irregularidades pleurais no momento da admissão (em A) e expansões das opacidades pequenas e mal definidas, atenuação em vidro fosco e irregularidades pleurais logo após a visita da família (em B).

então. Consequentemente, o paciente decidiu ficar no hospital para evitar qualquer tipo de exposição às galinhas ou a outros antígenos até o término da reforma. Entretanto, a família do paciente inesperadamente veio ao hospital para visitá-lo logo após a limpeza do galinheiro. Algumas horas depois, o paciente reclamou de

tosse e dispneia, seguidas de febre e hipóxia. A radiografia de tórax (Figura 1B) e a TCAR (Figura 2B) mostraram áreas de atenuação em vidro fosco, novas ou em expansão, em ambos os lobos inferiores, não obstante melhora parcial nas opacidades peribrônquicas pequenas e mal definidas. A lavagem transbrônquica por meio de

broncoscopia não mostrou nenhuma evidência de infecção, inclusive nocardiose. Devido ao estado respiratório ruim do paciente, não realizamos nem biópsia pulmonar transbrônquica nem LBA. Embora os anticorpos séricos de IgG de *Trichosporon asahii* e extrato de fezes de pombo (EFP) – densidade óptica de 0,194 em ELISA – tivessem sido negativos, o anticorpo sérico de IgA de EFP (densidade óptica de 0,123 em ELISA) foi positivo. Portanto, fizemos um diagnóstico de pulmão dos criadores de aves (pneumonite de hipersensibilidade) com base nos achados clínicos, conforme os critérios diagnósticos recomendados.<sup>(7)</sup> O paciente recebeu pulsoterapia com esteroide (1.000 mg/dia de metilprednisolona durante três dias), seguida de terapia de manutenção com baixa dose de prednisolona e instruções para evitar exposição a antígenos relacionados a aves. Os sintomas e os infiltrados vistos na radiografia de tórax diminuíram gradualmente (Figura 1C). No momento em que este texto foi redigido, não havia nenhuma evidência de recidiva após o tratamento com 2 g/dia de sulfametoxazol-trimetoprima e 10 mg/dia de prednisolona.

## Discussão

O presente relato apresentou um caso de pulmão dos criadores de aves complicado por infecção por *N. asteroides*, no qual houve atraso no diagnóstico de pneumonite de hipersensibilidade por causa da detecção prévia de *Nocardia* sp. no escarro.

Embora a DPOC seja um fator predisponente comum para infecção por *Nocardia* sp.,<sup>(8,9)</sup> a pneumonite de hipersensibilidade foi a doença pulmonar pré-existente no presente caso. Além disso, acredita-se que a nocardiose pulmonar se desenvolva em indivíduos suscetíveis com imunodeficiência mediada por células, de acordo com um estudo epidemiológico que mostrou que vários pacientes com nocardiose estavam infectados por HIV.<sup>(4)</sup> A pneumonite de hipersensibilidade resulta de reações alérgicas do tipo III e IV a antígenos inalados,<sup>(10)</sup> e é portanto improvável que o estado imunológico dos pacientes com pneumonite de hipersensibilidade tenha influência direta sobre a suscetibilidade a *Nocardia* spp. As distorções estruturais do parênquima pulmonar na pneumonite de hipersensibilidade e no enfisema, e não o estado imunológico, podem facilitar a infecção por *Nocardia* sp.

Os achados tomográficos na nocardiose pulmonar incluem consolidações do espaço aéreo ou massas lobares ou multifocais.<sup>(8,11)</sup> As imagens radiológicas do presente caso mostraram opacidades multifocais pequenas e mal definidas e irregularidades pleurais, supostamente consistentes com as encontradas em casos de nocardiose, além de bronquiectasia de tração e atenuação em vidro fosco, que refletem pneumonite de hipersensibilidade crônica.<sup>(12)</sup> Entretanto, é difícil distinguir claramente as opacidades multifocais pequenas e mal definidas causadas pela infecção por *Nocardia* daquelas causadas por pneumonite de hipersensibilidade crônica, pois podem ser encontradas em ambas as doenças. Considerando a cronologia dos achados radiológicos (da primeira visita a nosso hospital à exacerbação aguda após o tratamento com sulfametoxazol-trimetoprima), as opacidades peribrônquicas pequenas e parcialmente diminuídas (Figura 2B) poderiam ter sido causadas pela infecção por *Nocardia*, e o aumento da consolidação do espaço aéreo com atenuação em vidro fosco pode ter sido influenciado pela pneumonite de hipersensibilidade. Parecia haver uma mistura das duas doenças, embora não tenha sido possível realizar uma biópsia pulmonar. O paciente não notara nenhum sintoma respiratório antes do início dos episódios descritos anteriormente, embora criasse galinhas havia muito tempo. Os sintomas respiratórios iniciais pareciam dever-se principalmente à infecção por *Nocardia* e podem ter sido seguidos pela exacerbação da pneumonite de hipersensibilidade.

A precisão diagnóstica de pulmão dos criadores de aves foi uma consideração importante no presente caso. A exacerbação aguda após a primeira alta hospitalar poderia ser uma pista do aparecimento de pneumonite de hipersensibilidade causada por um ambiente domiciliar específico. A segunda exacerbação aguda após a visita de sua família foi uma pista para o diagnóstico de pulmão dos criadores de aves (pneumonite de hipersensibilidade). O uso de testes de provocação em pacientes verdadeiros induz seus sintomas, tais como febre, dentro de algumas horas, e esses testes têm elevado valor preditivo,<sup>(2,3,13)</sup> o que é consistente com o presente caso. O padrão ouro para o diagnóstico de pulmão dos criadores de aves ainda não foi estabelecido. Controles sem doenças pulmonares às vezes apresentam elevados níveis séricos de IgG de EFP, e a OR positiva para

o diagnóstico por meio desse anticorpo é menor que a obtida por meio de testes de provocação.

<sup>(3)</sup> Portanto, um grupo de autores estabeleceu a positividade para IgG de EFP como item seletivo nos critérios diagnósticos.<sup>(7)</sup> O presente caso foi positivo por causa dos resultados inesperados no teste de provocação e foi consistente com vários dos critérios diagnósticos recomendados,<sup>(3,7,14)</sup> que incluem os seguintes itens: história de sintomas que apareceram ou pioraram horas após a exposição ao antígeno; resultados positivos para desafio natural; confirmação de exposição ao agente agressor baseada na história do paciente; anticorpos precipitantes positivos; linfocitose no lavado broncoalveolar (caso se realize LBA) e alterações histológicas compatíveis (caso se realize histologia). No presente caso, o título do anticorpo sérico de IgA de EFP foi positivo, mas o de IgG foi negativo; no entanto, os anticorpos IgA nem sempre aumentam após exacerbação aguda, e ainda não se identificou nenhum mecanismo claro subjacente ao desenvolvimento desses anticorpos.<sup>(15)</sup>

Em suma, apresentamos um caso de pulmão dos criadores de aves complicado por nocardiose pulmonar. É importante avaliar correta e precocemente doenças pulmonares pré-existentes caso se detecte *Nocardia* sp. em espécimes provenientes de pacientes.

## Agradecimentos

Gostaríamos de agradecer ao Dr. Y. Yoshizawa (*Tokyo Medical and Dental University*) a quantificação dos anticorpos séricos contra EFP; aos Drs. K. Umeki, M. Ohama, T. Iwashita e H. Miyajima (Hospital Tenshindo Hetsugi) seus conselhos e a T. Misago, T. Eto e Y. Watanabe (Hospital Tenshindo Hetsugi) sua assistência técnica no escritório do laboratório.

## Referências

1. McSharry C, Anderson K, Boyd G. A review of antigen diversity causing lung disease among pigeon breeders. *Clin Exp Allergy*. 2000;30(9):1221-9. PMID:10971467. <http://dx.doi.org/10.1046/j.1365-2222.2000.00810.x>
2. Morell F, Roger A, Reyes L, Cruz MJ, Murio C, Muñoz X. Bird fancier's lung: a series of 86 patients. *Medicine (Baltimore)*. 2008;87(2):110-30. PMID:18344808. <http://dx.doi.org/10.1097/MD.0b013e31816d1dda>

3. Lacasse Y, Selman M, Costabel U, Dalphin JC, Ando M, Morell F, et al. Clinical diagnosis of hypersensitivity pneumonitis. *Am J Respir Crit Care Med*. 2003;168(8):952-8. PMID:12842854. <http://dx.doi.org/10.1164/rccm.200301-1370C>
4. Martínez Tomás R, Menéndez Villanueva R, Reyes Calzada S, Santos Durantez M, Vallés Tarazona JM, Modesto Alapont M, et al. Pulmonary nocardiosis: risk factors and outcomes. *Respirology*. 2007;12(3):394-400. PMID:17539844. <http://dx.doi.org/10.1111/j.1440-1843.2007.01078.x>
5. Aidè MA, Lourenço SS, Marchiori E, Zanetti G, Mondino PJ. Pulmonary nocardiosis in a patient with chronic obstructive pulmonary disease and bronchiectasis. *J Bras Pneumol*. 2008;34(11):985-8. PMID:19099108. <http://dx.doi.org/10.1590/S1806-37132008001100016>
6. Baldi BG, Santana AN, Takagaki TY. Pulmonary and cutaneous nocardiosis in a patient treated with corticosteroids. *J Bras Pneumol*. 2006;32(6):592-5. PMID:17435912. <http://dx.doi.org/10.1590/S1806-37132006000600019>
7. Yoshizawa Y, Ohtani Y, Hayakawa H, Sato A, Suga M, Ando M. Chronic hypersensitivity pneumonitis in Japan: a nationwide epidemiologic survey. *J Allergy Clin Immunol*. 1999;103(2 Pt 1):315-20. [http://dx.doi.org/10.1016/S0091-6749\(99\)70507-5](http://dx.doi.org/10.1016/S0091-6749(99)70507-5)
8. Menéndez R, Cordero PJ, Santos M, Gobernado M, Marco V. Pulmonary infection with *Nocardia* species: a report of 10 cases and review. *Eur Respir J*. 1997;10(7):1542-6. PMID:9230244. <http://dx.doi.org/10.1183/09031936.97.10071542>
9. Mari B, Montón C, Mariscal D, Luján M, Sala M, Domingo C. Pulmonary nocardiosis: clinical experience in ten cases. *Respiration*. 2001;68(4):382-8. PMID:11464085. <http://dx.doi.org/10.1159/000050531>
10. Patel AM, Ryu JH, Reed CE. Hypersensitivity pneumonitis: current concepts and future questions. *J Allergy Clin Immunol*. 2001;108(5):661-70. PMID:11692086. <http://dx.doi.org/10.1067/mai.2001.119570>
11. Kanne JP, Yandow DR, Mohammed TL, Meyer CA. CT findings of pulmonary nocardiosis. *AJR Am J Roentgenol*. 2011;197(2):W266-72. PMID:21785052. <http://dx.doi.org/10.2214/AJR.10.6208>
12. Ohtani Y, Saiki S, Kitaichi M, Usui Y, Inase N, Costabel U, et al. Chronic bird fancier's lung: histopathological and clinical correlation. An application of the 2002 ATS/ERS consensus classification of the idiopathic interstitial pneumonias. *Thorax*. 2005;60(8):665-71. PMID:16061708 PMID:1747497. <http://dx.doi.org/10.1136/thx.2004.027326>
13. Ohtani Y, Kojima K, Sumi Y, Sawada M, Inase N, Miyake S, et al. Inhalation provocation tests in chronic bird fancier's lung. *Chest*. 2000;118(5):1382-9. PMID:11083690. <http://dx.doi.org/10.1378/chest.118.5.1382>
14. Jacobs RL, Andrews CP, Coalson J. Organic antigen-induced interstitial lung disease: diagnosis and management. *Ann Allergy Asthma Immunol*. 2002;88(1):30-41. [http://dx.doi.org/10.1016/S1081-1206\(10\)63590-9](http://dx.doi.org/10.1016/S1081-1206(10)63590-9)
15. Inase N, Unoura K, Miyazaki Y, Yasui M, Yoshizawa Y. Measurement of bird specific antibody in bird-related hypersensitivity pneumonitis [Article in Japanese]. *Nihon Kokyuki Gakkai Zasshi*. 2011;49(10):717-22. PMID:22117306.

## ***Sobre os autores***

---

### ***Kosaku Komiya***

Pesquisador. Departamento de Medicina Interna 2, Faculdade de Medicina da Universidade de Oita, Yufu, Japão.

### ***Hiroshi Ishii***

Pesquisador. Departamento de Medicina Interna 2, Faculdade de Medicina da Universidade de Oita, Yufu, Japão.

### ***Tetsuo Tsubone***

Clínico. Departamento de Medicina Interna, Hospital Tenshindo Hetsugi, Oita, Japão.

### ***Eiji Okabe***

Clínico. Departamento de Medicina Interna, Hospital Tenshindo Hetsugi, Oita, Japão.

### ***Bunroku Matsumoto***

Clínico. Departamento de Medicina Interna, Hospital Tenshindo Hetsugi, Oita, Japão.

### ***Jun-ichi Kadota***

Professor. Departamento de Medicina Interna 2, Faculdade de Medicina da Universidade de Oita, Yufu, Japão.