

Tratamento do Estado de Mal Epiléptico em Pediatria – Revisão e Proposta de Protocolo

Fábio Agertt*, Sérgio Antonio Antoniuk**, Isac Bruck**, Lúcia Coutinho dos Santos**

Centro de Neuropediatria (CENEP) – Hospital de Clínicas da Universidade Federal do Paraná – Curitiba, PR

RESUMO

Introdução: A definição do Estado de Mal Epiléptico (EME) compreende uma crise prolongada ou crises recorrentes sem recuperação da consciência por 30 minutos. Além de freqüente, tem mortalidade e morbidade elevadas. Há várias propostas de abordagem, sem uniformidade. **Objetivo:** Realizar uma revisão do tratamento do EME e proposta de protocolo. **Metodologia:** Revisão na base de dados *Medline*, e proposta de um protocolo. **Resultados:** A conduta inicial no EME é o estabelecimento de suporte de vida e uso de medicações efetivas. Os benzodiazepínicos são os medicamentos de primeira linha. Concomitante aos benzodiazepínicos utiliza-se fenitoína. Esta é eficaz em cessar a crise, porém com início de ação lento. O fenobarbital é a terceira droga mais usada, eficaz, porém as complicações podem indicar cuidados intensivos. O EME que não responde, considerado refratário, exige uso de midazolam em infusão contínua ou indução anestésica com barbitúricos, enquanto que propofol e outros têm sido menos usados. Aliando a revisão à experiência do serviço, realizamos uma proposição de abordagem ao EME. **Conclusão:** Há divergências nos protocolos de tratamento, e a realização de mais estudos com pacientes pediátricos poderia auxiliar o esclarecimento. O protocolo apresentado visa um tratamento eficaz com um mínimo de morbidade.

Unitermos: tratamento de estado de mal epiléptico, pediatria, drogas antiepilépticas.

ABSTRACT

Treatment status epilepticus in children – revision and proposal of protocol

Introduction: The definition of *Status Epilepticus* (SE) understands drawn out seizures or recurrent seizures without recovery of consciousness per 30 minutes. Beyond frequent, it has high mortality and morbidity. There have some proposals of treatment, without uniformity. **Objective:** To review the treatment options for SE and propose a protocol for treating SE. **Methodology:** Revision in the *Medline*, and proposal of protocol. **Results:** The initial proceeding in SE is the establishment of life support and use of antiepileptic medication. The benzodiazepines are medications of first line. Intravenous phenytoin is used concomitant to the benzodiazepines. This is efficient in stopping seizures, however with delay of action. Phenobarbital is the third most used and efficient drug; however the complications may indicate intensive cares. The SE that does not cease is considered refractory, demands use of midazolam in continuous infusion or anesthesia, while propofol have been less used. Combining this review with the experience of our service, we proposed a protocol for treating SE. **Conclusion:** There are controversies in the protocols for treatment of SE, and further studies involving pediatrics patients could help to clarify this issue. The presented protocol aims at a treatment with minimum of morbidity.

Key words: treatment status epilepticus, pediatric, antiepileptic drugs.

* Residente em Neuropediatria pelo Hospital de Clínicas da Universidade Federal do Paraná.

** Professores do Departamento de Pediatria da Universidade Federal do Paraná.

Received Oct. 10, 2005; accepted Nov. 11, 2005.

INTRODUÇÃO

A definição de Estado de Mal Epiléptico (EME) compreende uma crise prolongada ou crises recorrentes sem recuperação completa da consciência por 30 minutos ou mais⁽¹⁾. O EME ocorre em teoria quando os mecanismos de controle da atividade neuronal falham, embora não se possam determinar ainda exatamente quais os mecanismos⁽²⁾. A fisiopatologia das crises epiléticas não é totalmente conhecida. Postula-se um desequilíbrio entre excitação e inibição neuronal, principalmente relacionado ao sistema do ácido gama-aminobutírico (GABA), levando a impulsos neuronais anormais⁽³⁾. Neste contexto, ao considerar que a partir de 5 minutos de crise os mecanismos naturais inibitórios parecem perder sua eficácia, o tempo para conceituar o EME poderia ser reduzido a 5 a 10 minutos de duração, como já proposto anteriormente^(4,5). Embora não haja consenso, existem várias classificações para o estado de mal^(6,7): baseados na presença ou não de fenômeno motor que caracterizam as convulsões, estado de mal convulsivo e não-convulsivo, estado de mal parcial ou generalizado, entre outras. A classificação é importante porque o tratamento depende do tipo de estado de mal.

O EME convulsivo é uma emergência médica relativamente comum em pediatria. Segundo estudos nacionais e internacionais a proporção de crianças que apresenta crises epiléticas nos serviços de emergências é de 1 a 5% dos atendimentos, excluindo-se ocorrências de trauma^(8,9). Estima-se que na população em geral 6% dos indivíduos apresentarão ao menos uma crise até 15 anos de idade, e 1% irá recorrer, com diagnóstico de epilepsia. Destes, 12% poderá manifestar estado de mal ainda na primeira crise⁽⁹⁾. Além de freqüente, o EME tem mortalidade de até 11% e morbidade em torno de 50%⁽¹⁰⁻¹²⁾.

As alterações metabólicas podem ser compensadas até 30 minutos de evolução do EME, após os quais a ocorrência de algum dano ao organismo é praticamente inevitável. Incluem hipóxia, acidose, hipotensão, arritmias, obstrução de vias aéreas, aumento da pressão intracraniana e conseqüente morte neuronal^(4,9,13,14).

O EME em pediatria é, portanto um evento de risco. Entretanto, há várias propostas de abordagem, sem uma uniformidade no uso das medicações para o tratamento imediato⁽⁹⁾.

OBJETIVO

Realizar uma revisão dos principais aspectos do tratamento medicamentoso do EME e associado à experiência do serviço apresentar um protocolo de conduta e tratamento.

METODOLOGIA

Revisão bibliográfica sobre tratamento de estado de mal epilético de 1995 a 2005, na base de dados *Medline*,

nos termos *status epilepticus*, *treatment* e *pediatric*, selecionando estudos clínicos randomizados, retrospectivos e descrição de série de casos.

Revisão do Tratamento do Estado de Mal Epilético

1. Medicamentos

A conduta inicial em uma crise prolongada ou EME compõe-se das medidas de suporte de vida e de reanimação, apropriadas a todos os pacientes⁽¹⁵⁾, e uso de uma medicação com início de ação rápido^(5,8,9,13,16).

Os benzodiazepínicos são os medicamentos de primeira linha e, dependendo da disponibilidade e experiência, são usados Diazepam, Midazolam ou Lorazepam, de uma a três doses. Entretanto, a partir de duas doses aumenta-se os riscos, como depressão respiratória, sem aumentar a eficácia do tratamento⁽¹⁷⁾. O mecanismo de ação dos benzodiazepínicos é exercido através da inibição neuronal mediada pelo ácido gama-aminobutírico (GABA), com ação rápida. O Lorazepam é apontado como o benzodiazepínico mais eficaz e seguro, mas não é disponível no Brasil na forma intravenosa⁽⁵⁾.

O Diazepam, bastante utilizado, pode ser infundido intravenoso nas doses de 0,3 a 0,5 mg/kg/dose (dose máxima inicial 10 mg), à velocidade máxima de infusão de 1 mg/kg/min, pelo risco de depressão respiratória. O antídoto é o Flumazenil, na dose de 0,2 mg/kg intravenoso⁽¹⁸⁾. A diluição do Diazepam não é recomendada, pois ele precipita, tendo sua eficácia diminuída⁽¹⁹⁾. Pode ser usado via retal em crianças maiores de um mês, em doses de 0,5 a 2,0 mg/kg⁽²⁰⁾.

O Midazolam tem a vantagem de maior hidrossolubilidade, permitindo ser usado nas vias intramuscular, bucal, nasal ou retal, na impossibilidade do acesso venoso. Na forma intravenosa é usado nas doses de 0,15 a 0,3 mg/kg/dose, em velocidade máxima de infusão de 4 mg/min, utilizando-se 0,3 mg/kg ao usar outra via que não a intravenosa. Há estudos demonstrando que a via intramuscular possui início de ação tão rapidamente e com a mesma eficácia que o diazepam intravenoso⁽²¹⁾. Vários estudos em vias alternativas têm sido realizados^(17,22-25).

Não há estudos definitivos ainda em pediatria que demonstrem dentre as alternativas de benzodiazepínicos e de sua via de administração, aquela de melhor relação risco-benefício, principalmente no que se relaciona à atuação mais rápida em cessar a crise^(5,9,16,18,24,26-28).

Concomitante aos benzodiazepínicos utiliza-se a fenitoína, uma vez que a ação dos primeiros é fugaz. Esta tem uma ação eficaz em cessar a crise, porém tem seus inconvenientes em crianças. Exige diluição, tem seu início de ação até 40 minutos depois de iniciada a infusão, e o paciente pode necessitar outra dose de benzodiazepínico antes do início do seu efeito. A dose de ataque preconizada é de 10 a 20 mg/kg/dose (dose máxima inicial de 500 mg),

podendo ser repetida se necessário 10 mg/kg após 60 minutos, com manutenção de 5 a 10 mg/kg/dia. A necessidade de diluição nos pacientes pediátricos é descrita há bastante tempo⁽²⁹⁾. No caso da fenitoína, é uma droga de pH bastante alcalino, com alto risco de dano vascular, e nos pacientes pediátricos o pequeno calibre do acesso venoso periférico pode causar tromboflebite. A diluição é realizada em soro fisiológico a 0,9%, embora se saiba que a fenitoína precipita ao ser diluída e pode ter eficácia reduzida⁽³⁰⁾. Tão importante quanto a diluição é a infusão a uma velocidade máxima de 1 mg/kg/min, pelo risco de arritmias, necessitando de controle de níveis de pressão arterial e monitorização eletrocardiográfica^(5,16,31). A infusão de uma dose de ataque demanda em torno de 20 minutos⁽³⁰⁾. Existe, mas não é disponível no Brasil, a fosfenitoína, que possui várias vantagens sobre a antecessora, com menor chance de efeitos adversos⁽³²⁻³⁶⁾.

O fenobarbital é a terceira droga mais usada na seqüência das anteriores no EME que se prolonga. A dose de ataque varia de 10 a 20 mg/kg, também com velocidade máxima para administração de 1 mg/kg/min. É uma droga de uso intravenoso eficiente, porém as complicações imediatas decorrentes do seu uso podem levar à necessidade de terapia intensiva. As complicações são geralmente dose-dependentes: o risco é maior com doses de ataque, e especialmente quando do uso prévio de benzodiazepínicos^(5,9,37). No período neonatal, o fenobarbital parece se adaptar melhor, seja pelo perfil da droga ou pelas características das crises do recém-nato^(16,38-41). É conveniente lembrar que o uso da medicação na forma intramuscular ou oral não é considerado como eficaz.

O EME que se prolonga passa a ser considerado refratário, com maiores controvérsias. Tem sido proposto o uso de midazolam em infusão intravenosa contínua, com dose de ataque de 0,1 a 0,3 mg/kg e a manutenção 0,05 a 2,0 mg/kg/h, pela maior probabilidade de cessar a crise causando efeitos colaterais menores^(19,20,42). O uso de indução anestésica com barbitúricos como pentobarbital (ataque 5 a 12 mg/kg e manutenção de 1,0 a 10,0 mg/kg), tiopental (dose de 10,0 a 120,0 µg/kg/min) ou tionembital é considerada a partir deste ponto, enquanto que o propofol e outras drogas têm sido cada vez menos usados em crianças⁽⁴²⁻⁴⁷⁾. Este último é referido na literatura nas doses iniciais de 3,0 a 5,0 mg/kg, seguido de dose de manutenção de 1,0 a 15,0 mg/kg, conforme requerido para o controle das crises⁽⁴²⁾. Em um artigo recente comparando propofol e tiopental no tratamento de EME refratário em crianças o propofol foi seguro e eficaz, evitando o uso do barbitúrico⁽⁴⁸⁾. Pacientes em indução anestésica precisam ser entubados, ventilados e seus sinais vitais controlados.

Todas as drogas utilizadas até aqui mencionadas podem também ser usadas via intra-óssea na impossibilidade de acesso venoso imediato⁽⁴⁹⁾.

Outras drogas são usadas em um estado de mal refratário. O valproato de sódio, que pode ser usado intravenoso (não disponível no Brasil) ou a própria solução oral via sonda entérica ou retal é uma alternativa, mas especialmente no estado de mal de ausência⁽⁵⁰⁾. Alcança níveis séricos em 15 a 30 minutos, na dose de ataque de 20 a 30 mg/kg⁽⁹⁾. Alternativas de uso menos freqüente incluem lidocaína, hidrato de cloral, paraldeído, e recentes relatos descrevem um número pequeno de pacientes que se beneficiaram de topiramato, administrado via sonda nasointestinal, na dose inicial de 1 mg/kg/dia e aumentando-se até 6 mg/kg/dia em 72 horas ou até o controle da crise^(51,52). Drogas em estudo em pediatria, como o levetiracetam, podem ser usadas na falha das alternativas disponíveis, assim como corticóides ou ACTH.

Em crianças abaixo de dois anos a ocorrência de estado de mal convulsivo por dependência de piridoxina deve ser considerada. A administração na dose de 50 a 400 mg intravenoso pode ser diagnóstico e terapêutico⁽⁵³⁻⁵⁵⁾.

Convém lembrar que estado de mal não-convulsivo (EMNC), caracterizado por perda de contato com o meio ou estado de coma é um diagnóstico subestimado, onde o eletrencefalograma (EEG) é um instrumento diagnóstico. Estudos em populações de zero a 80 anos mostram que aproximadamente 10% dos quadros que se apresentam inicialmente como pacientes comatosos podem significar estado de mal não-convulsivo⁽⁵⁶⁾. O EME parcialmente tratado pode apresentar-se como EMNC, necessitando tratamento⁽⁵⁷⁻⁵⁹⁾.

2. Exames Complementares no Tratamento do EME

Durante o tratamento do EME, além do uso racional das medicações é preciso considerar etiologia, comorbidades e outros aspectos como as características eletrencefalográficas. Desta forma o apoio dos métodos laboratoriais, de exames de imagem e do eletrencefalograma deve ser considerado durante a evolução do quadro. A glicemia capilar, realizada à beira do leito, pode identificar a hipoglicemia como causa importante de crise, cuja reversão pode ter efeito dramático^(5,9,37,60). Outros exames complementares atuam como auxiliares, mas a sua realização e em que tempo do manejo do paciente devem ser realizados dependem de cada paciente individualmente.

A realização de punção lombar para exame do líquido cefalorraquidiano às vezes é necessária, como nos casos de síndrome febril ou nas crianças menores de um ano para o diagnóstico de infecção do sistema nervoso. É relevante recordar as contra-indicações como sinais de localização no exame neurológico, coma ou sonolência evoluindo de forma progressiva, que contra-indicam a punção lombar⁽⁶⁾.

O EEG, como já mencionado anteriormente, tem sua principal indicação em emergência no momento em que houver suspeita de crises eletrográficas que possam estar

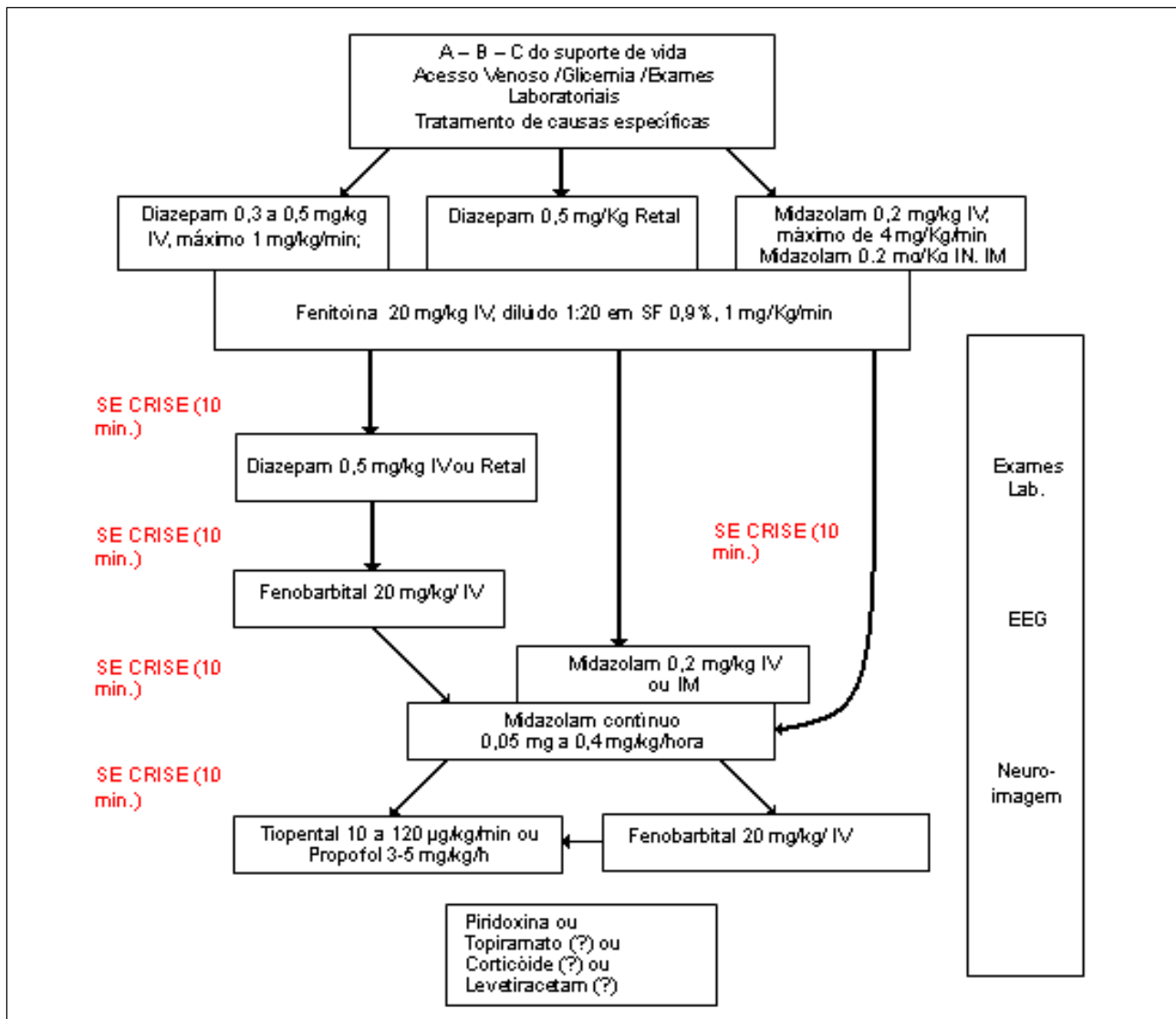
ocorrendo sem manifestações clínicas, o que pode ser confundido com a resolução clínica em virtude do tratamento, e que pode ocorrer a qualquer instante da intervenção, principalmente ao usar drogas com alto poder sedativo, ou várias destas⁽⁹⁾. Ainda na fase aguda pode ser importante ao demonstrar padrões específicos, como na encefalite herpética ou em síndromes epiléticas especiais⁽⁵⁹⁾.

Os exames de neuroimagem podem ser úteis de acordo com as características de cada um atualmente disponíveis. A ultra-sonografia de crânio tem indicação em neonatos e lactentes, em que ocorra suspeita de hemorragia intracraniana principalmente. A tomografia de crânio pode auxiliar no diagnóstico de hemorragias, infartos, malformações, e as lesões com calcificação. A ressonância magnética de crânio na emergência normalmente não é

disponível, mas pode auxiliar em casos de melhor caracterização de malformações e de lesões epileptogênicas como a esclerose mesial temporal. Ainda há o SPECT (*Single Photon Emission Computerized Tomography*), que analisa a perfusão cerebral, mas é disponível em poucos centros, pode contribuir para diagnóstico⁽⁶¹⁾. De maneira semelhante o PET (*Positron Emission Tomography*) analisa o metabolismo de áreas cerebrais através do consumo de glicose marcada com radioisótopo pode estar alterado⁽⁶¹⁻⁶⁴⁾.

Proposta de Protocolo de Tratamento do Estado de Mal Epilético

Aliando a revisão da literatura à experiência do Serviço de Neuropediatria do Hospital de Clínicas da Universidade Federal do Paraná, realizamos a proposição de uma abordagem ao EME (Algoritmo 1).



Algoritmo 1. Protocolo de tratamento para Estado de Mal Epilético.

A estabilização do paciente é a prioridade como em qualquer outra emergência médica pediátrica. A atenção para as vias aéreas e a oferta de oxigênio inalatório pode ser o suficiente para evitar ou retardar a hipóxia. Ao mesmo tempo em que se inicia a investigação pela anamnese sucinta, a obtenção de uma glicemia é tomada como rotina, e os demais exames laboratoriais de acordo com as particularidades de cada caso. Junto aos passos iniciais a obtenção de acesso venoso é necessária para a intervenção medicamentosa⁽¹⁵⁾.

Estabelecendo as medidas de suporte de vida e a crise prolongando-se desde o início por 5 a 10 minutos, obtido o acesso venoso, deve-se aplicar diazepam 0,3 mg/kg se optado pela não diluição. Entretanto, em alguns pacientes pediátricos o volume a ser utilizado e a velocidade máxima de infusão quase que obrigam a diluição para viabilizar o uso, e neste caso prefere-se a diluição de 0,5 mg/kg completando o volume até 10 ml de SF 0,9% ou água destilada. Diluído ou não devem ser administrados à velocidade máxima de infusão de 1 mg/kg/min. Os efeitos podem ser dramáticos, prontamente interrompendo-se a infusão ao cessar a crise, para evitar uso desnecessário da droga. Antes do procedimento, estar seguro da disposição de flumazenil, bem como os demais recursos para reanimação, na eventual ocorrência de uma parada respiratória. Alternativamente, diazepam retal, midazolam intranasal, bucal, intra-retal ou intravenoso nas doses já mencionadas podem ser utilizados.

Ao contrário, não havendo resposta positiva em poucos minutos, a segunda droga deve ser usada. A escolha da fenitoína obedece às evidências da literatura e a experiência do serviço, em dose de ataque de 20 mg/kg, diluída na proporção de 1ml para 10 ml de Soro Fisiológico 0,9%, o que facilita a infusão em velocidade máxima de 1 mg/kg/min. Considerando que o início de ação da fenitoína é de no mínimo 20 minutos, a repetição do benzodiazepínico em outro acesso ao mesmo tempo ou na seqüência torna-se necessária. Iniciando a infusão da fenitoína, a monitorização cardíaca e o controle da pressão arterial são realizados.

Propomos como terceira droga o midazolam em infusão intravenosa contínua, com dose de ataque de 0,1 a 0,3 mg/kg e a manutenção 0,05 a 2,0 mg/kg/h, pela maior probabilidade de cessar o EME causando efeitos colaterais menores^(19,20,42).

Poucos pacientes com EME não têm uma resposta positiva aos benzodiazepínicos e a fenitoína. O uso de benzodiazepínico em *bolus* pela terceira vez tem mínimas probabilidades de funcionar, e há risco de depressão respiratória. A infusão cuidadosa de fenobarbital deve ser realizada, de preferência já sob cuidados intensivos. O uso do fenobarbital exige cuidado redobrado, com a infusão lenta não demandando menos do que 10 minutos (1 mg/kg/min), na dose de 10 a 20 mg/kg.

Os pacientes do grupo restrito que não responderam entram no grupo de EME refratário, em ambiente de cuidados intensivos, pelas características de paciente de alto risco, sob cuidados de um especialista em medicina intensiva pediátrica e um especialista em neurologia pediátrica. O passo seguinte é indução anestésica com tiopental sódico, com prognóstico mais reservado do ponto de vista de morbidade e mortalidade.

CONCLUSÃO

O tratamento do EME na infância apresenta várias divergências, dependendo da experiência de cada serviço, e a realização de mais estudos controlados com pacientes pediátricos poderia auxiliar na definição. O protocolo proposto visa principalmente um tratamento eficaz com um mínimo de morbidade ao paciente. O EME em pediatria é um evento de risco, tanto de óbito como de seqüelas neurológicas, e somente o reconhecimento e tratamento precoce desta entidade permitem um tratamento urgente e a prevenção destas seqüelas.

REFERÊNCIAS

1. Commission on Epidemiology and Prognosis ILAE. Guidelines for epidemiological studies on epilepsy. *Epilepsia* 1993; 34:592-6.
2. Scott RC, Robert A H Surtees, Brian G R Neville. Status epilepticus: pathophysiology, epidemiology, and outcomes. *Arch Dis Child* 1998; 79(1):73-7.
3. Kapur J, Macdonald RL. Status Epilepticus: A proposed pathophysiology. In: Shorvon S, Dreifuss F, Fish D, Thomas D, eds. *The treatment of epilepsy*. Oxford, U. K.: Blackwell Science; 1996. p. 258-68.
4. Lowenstein DH, Alldredge B. K. It's time to revise the definition of status epilepticus. *Epilepsia* 1999; 40(1):120-7.
5. Appleton R, Choonara I, Martland T, Phillips B, Scott R, Whitehouse W. The treatment of convulsive status epilepticus in children. The Status Epilepticus Working Party, Members of the Status Epilepticus Working Party. *Arch Dis Child* 2000; 83(5):415-9.
6. Treiman DM. Electroclinical features of status epilepticus. *J Clin Neurophysiol* 1995; 12(4):343-62.
7. Gastaut H. Classification of status epilepticus. *Adv Neurol* 1983; 34:15-35.
8. Baumer JH. Evidence based guideline for post-seizure management in children presenting acutely to secondary care. *Arch Dis Child* 2004; 89(3):278-80.
9. Casella EB, Mangia CM. [Management of acute seizure episodes and status epilepticus in children]. *J Pediatr (Rio J)* 1999;75(Suppl 2):S197-206.
10. Aicardi J, Chevrie JJ. Convulsive status epilepticus in infants and children. A study of 239 cases. *Epilepsia* 1970; 11(2):187-97.
11. Sahin M, Menache CC, Holmes GL, Riviello JJ. Outcome of severe refractory status epilepticus in children. *Epilepsia* 2001; 42(11):1461-7.
12. Aicardi J, Chevrie JJ. Status epilepticus. *Pediatrics* 1989; 84(5):939-40.
13. Stafstrom CE. The pathophysiology of Epileptic Seizures: A Primer For Pediatricians. *Pediatr Rev* 1998; 19(10):342-51.
14. Terndrup TE. Clinical issues in acute childhood seizure management in the emergency department. *J Child Neurol* 1998; 13 Suppl 1:S7-10; discussion S30-12.
15. Vias aéreas, ventilação e tratamento do desconforto e insuficiência respiratórios. In: Hazinski MF, ed. *Suporte de Vida Avançado em Pediatria*. Rio de Janeiro; 2003. p. 81-126.
16. Sabo-Graham T, Seay AR. Management of status epilepticus in children. *Pediatr Rev* 1998; 19(9):306-9; quiz 310.

17. Chin RF, Verhulst L, Neville BG, Peters MJ, Scott RC. Inappropriate emergency management of status epilepticus in children contributes to need for intensive care. *J Neurol Neurosurg Psychiatry* 2004; 75(11):1584-8.
18. Stewart WA, Harrison R, Dooley JM. Respiratory depression in the acute management of seizures. *Arch Dis Child* 2002; 87(3):225-6.
19. Garzon E, Liberalesso P. Capítulo 9: Benzodiazepínicos – de ansiolíticos a antiepilépticos. In: Yacubian EMT, ed. Tratamento medicamentoso das epilepsias. São Paulo: Lemos Editorial; 2004. p. 115-30.
20. Bebin EM. Additional modalities for treating acute seizures in children: overview. *J Child Neurol* 1998; 13 Suppl 1:S23-26; discussion S30-22.
21. Towne AR, DeLorenzo RJ. Use of intramuscular midazolam for status epilepticus. *J Emerg Med* 1999; 17(2):323-8.
22. Kapur J. Prehospital treatment of status epilepticus with benzodiazepines is effective and safe. *Epilepsy Curr* 2002; 2(4):121-4.
23. Lowenstein DH, Alldredge BK, Allen F, Neuhaus J, Corry M, Gottwald M, et al. The prehospital treatment of status epilepticus (PHTSE) study: design and methodology. *Control Clin Trials* 2001; 22(3):290-309.
24. Wilson MT, Macleod S, O'Regan ME. Nasal/buccal midazolam use in the community. *Arch Dis Child* 2004; 89(1):50-1.
25. Mahmoudian T, Zadeh MM. Comparison of intranasal midazolam with intravenous diazepam for treating acute seizures in children. *Epilepsy Behav* 2004; 5(2):253-5.
26. Scott RC, Neville BG. Pharmacological management of convulsive status epilepticus in children. *Dev Med Child Neurol* 1999; 41(3):207-10.
27. Scott RC, Besag FM, Neville BG. Buccal midazolam and rectal diazepam for treatment of prolonged seizures in childhood and adolescence: a randomised trial. *Lancet* 1999; 353(9153):623-6.
28. Appleton R, Sweeney A, Choonara I, Robson J, Molyneux E. Lorazepam versus diazepam in the acute treatment of epileptic seizures and status epilepticus. *Dev Med Child Neurol* 1995; 37(8):682-688.
29. Wilder BJ. Phenytoin. In: Shorvon S, Dreifuss F, Fish D, Thomas D, eds. *The Treatment of Epilepsy*. Oxford, U. K.: Blackwell Science; 1996. p. 454-65.
30. Garzon E, Jorge C, Liberalesso P. Capítulo 6: Fenitoína – explorando a estrutura molecular dos barbitúricos. In: Yacubian EMT, ed. Tratamento medicamentoso das epilepsias. 2ª ed. São Paulo: Lemos Editorial; 2004. p. 77-87.
31. Tasker RC. Emergency treatment of acute seizures and status epilepticus. *Arch Dis Child* 1998; 79(1):78-83.
32. Claassen J, Hirsch LJ, Mayer SA. Treatment of status epilepticus: a survey of neurologists. *J Neurol Sci* 2003; 211(1-2):37-41.
33. Fischer JH, Patel TV, Fischer PA. Fosphenytoin: clinical pharmacokinetics and comparative advantages in the acute treatment of seizures. *Clin Pharmacokinet* 2003; 42(1):33-58.
34. De Negri M, Baglietto MG. Treatment of status epilepticus in children. *Paediatr Drugs* 2001; 3(6):411-20.
35. Brown J. Fosphenytoin and status epilepticus. *Hosp Med* 1999; 60(1):70-1.
36. Voytko SM, Farrington E. Fosphenytoin sodium: new drug to replace intravenous phenytoin sodium. *Pediatr Nurs* 1997; 23(5):503-6.
37. Appleton R, Martland T, Phillips B. Drug management for acute tonic-clonic convulsions including convulsive status epilepticus in children. *Cochrane Database Syst Rev* 2002(4):CD001905.
38. Hill A. Neonatal Seizures. *Pediatr Rev* 2000; 21(4):117-21.
39. Campistol J. [Seizures and epileptic syndromes in the newborn. Forms of presentation, protocol for investigation and treatment.]. *Rev Neurol* 2000; 31(7):624-31.
40. Alcover-Bloch E, Campistol J, Iriondo-Sanz M. [Neonatal seizures, our experience]. *Rev Neurol* 2004; 38(9):808-12.
41. Boylan GB, Rennie JM, Pressler RM, Wilson G, Morton M, Binnie CD. Phenobarbitone, neonatal seizures, and video-EEG. *Arch Dis Child Fetal Neonatal Ed* 2002; 86(3):F165-170.
42. Bassin S, Smith TL, Bleck TP. Clinical review: status epilepticus. *Crit Care* 2002; 6(2):137-42.
43. Lohr A, Jr, Werneck LC. [Comparative non-randomized study with midazolam versus thiopental in children with refractory status epilepticus]. *Arq Neuropsiquiatr* 2000; 58(2A):282-7.
44. Holmes GL, Riviello JJ, Jr. Midazolam and pentobarbital for refractory status epilepticus. *Pediatr Neurol* 1999; 20(4):259-64.
45. Claassen J, Hirsch LJ, Emerson RG, Mayer SA. Treatment of refractory status epilepticus with pentobarbital, propofol, or midazolam: a systematic review. *Epilepsia* 2002; 43(2):146-53.
46. Sahin M, Riviello JJ, Jr. Prolonged treatment of refractory status epilepticus in a child. *J Child Neurol* 2001; 16(2):147-50.
47. Niermeijer JM, Uiterwaal CS, Van Donselaar CA. Propofol in status epilepticus: little evidence, many dangers? *J Neurol* 2003; 250(10):1237-40.
48. van Gestel JJP, van Oud-Ablas HJB, Malingré M, Ververs FFT, Braun KPJ. Propofol and thiopental for refractory status epilepticus in children. *Neurology* 2005; 65:591-2.
49. Acesso Vascular. In: Hazinski MF, ed. *Suporte de vida avançado em pediatria*. Rio de Janeiro; 2003. p. 155-72.
50. Lindi NA, Shimpi AV, Faught E, Gomez CR, Burneo JG. Efficacy of rapid IV administration of valproic acid for status epilepticus. *Neurology* 2005; 64(2):353-5.
51. Towne AR, Garnett LK, Waterhouse EJ, Morton LD, DeLorenzo RJ. The use of topiramate in refractory status epilepticus. *Neurology* 2003; 60(2):332-4.
52. Kahrman M, Minecan D, Kutluay E, Selwa L, Beydoun A. Efficacy of topiramate in children with refractory status epilepticus. *Epilepsia* 2003; 44(10):1353-6.
53. Aicardi J, Arzimanoglou A. Treatment of the childhood epilepsy syndromes. In: Shorvon S, Dreifuss F, Fish D, Thomas D, eds. *The treatment of epilepsy*. Oxford, U. K.: Blackwell Science; 1996. p. 199-214.
54. Grillo E, da Silva RJ, Barbato Jr JH. Pyridoxine-dependent seizures responding to extremely low-dose pyridoxine. *Dev Med Child Neurol* 2001; 43(6):413-5.
55. Goutieres F, Aicardi J. Atypical presentations of pyridoxine-dependent seizures: a treatable cause of intractable epilepsy in infants. *Ann Neurol* 1985; 17(2):117-20.
56. Towne AR, Waterhouse EJ, Boggs JG, Garnett LK, Brown AJ, Smith Jr JR, et al. Prevalence of nonconvulsive status epilepticus in comatose patients. *Neurology* 2000; 54(2):340-5.
57. Fernandez-Torre JL, Gutierrez-Perez R, Velasco-Zarzosa M. [Non-convulsive status epilepticus]. *Rev Neurol* 2003; 37(8):744-52.
58. Brenner RP. Is it status? *Epilepsia* 2002; 43 Suppl 3:103-13.
59. Brenner RP. EEG in convulsive and nonconvulsive status epilepticus. *J Clin Neurophysiol* 2004; 21(5):319-31.
60. Valencia I, Sklar E, Blanco F, Lipsky C, Pradell L, Joffe M, et al. The role of routine serum laboratory tests in children presenting to the emergency department with unprovoked seizures. *Clin Pediatr (Phila)* 2003; 42(6):511-7.
61. Sadzot B, Debets RM, Maquet PAA, Franck G. Positron emission tomography and single-photon emission computed tomography in the non-invasive evaluation of epilepsy. In: Shorvon S, Dreifuss F, Fish D, Thomas D, eds. *The treatment of Epilepsy*. Oxford, UK: Blackwell Science Ltd; 1996. p. 605-20.
62. Clusmann H, Kral T, Fackeldey E, Blumcke I, Helmstaedter C, von Oertzen J, et al. Lesional mesial temporal lobe epilepsy and limited resections: prognostic factors and outcome. *J Neurol Neurosurg Psychiatry* 2004; 75(11):1589-96.
63. Adamsbaum C, Rolland Y, Husson B. [Pediatric neuroimaging emergencies.]. *J Neuroradiol* 2004; 31(4):272-80.
64. Henry TR, Van Heertum RL. Positron emission tomography and single photon emission computed tomography in epilepsy care. *Semin Nucl Med* 2003; 33(2):88-104.

Endereço para correspondência:

Fábio Agertt
 Rua Floriano Essensfelder, 81 – Alto da Glória
 CEP 80.060-270, Curitiba, PR, Brasil