

## Hiperbilirrubinemia neonatal prolongada devido à associação entre síndrome de Gilbert e doença hemolítica por incompatibilidade RhD

*Persistent neonatal hyperbilirubinemia resulting from Gilbert's syndrome in association with RhD hemolytic disease*

Fernando P. Facchini<sup>1</sup>, Angela Maria de Assis<sup>2</sup>

### Resumo

**Objetivo:** Relatar associação infreqüente de doenças que causam aumento considerável de produção de bilirrubina e diminuição importante na sua excreção.

**Descrição:** Mãe terçigesta, Rh negativo. Na primeira gestação, gerou recém-nascido normal, de termo, não tendo recebido imunoglobulina humana anti-RhD. A segunda gestação complicou-se por isoimunização Rh, dando à luz neonato de termo, o qual necessitou três exsanguinotransfusões e faleceu com 8 dias de vida. Na gestação atual, conseguiu dar à luz a termo recém-nascido tipo ORh positivo, Coombs direto positivo, bilirrubina de cordão 6,5 mg/dl e hematócrito 44%. Com 5 horas de vida, estava icterício, tendo sido iniciados fenobarbital (por 3 dias) e fototerapia intensiva. A hiperbilirrubinemia foi logo controlada, porém ascendia rapidamente sempre que a fototerapia era suspensa. No 10º dia de vida, a criança foi transfundida por anemia importante. Em vista da persistência da icterícia, no 13º dia de vida pensou-se em associação com síndrome de Gilbert, e o seqüenciamento de DNA foi solicitado. O resultado mostrou genótipo mutante homozigoto UDPT1A1[TA]<sub>7</sub>TAA. Permaneceu em fototerapia até o 17º dia de vida. Recebeu alta no dia seguinte, após controle de bilirrubinemia. Voltou para acompanhamento ambulatorial e apresentou desenvolvimentos pondero-estatural e neurológico normais.

**Comentários:** O caso ressalta a importância da associação do aumento de produção/diminuição de excreção de bilirrubina na gênese de hiperbilirrubinemias prolongadas, intensas e passíveis de causar kernicterus, se não tratadas vigorosamente. Demonstra, ainda, a eficácia da fototerapia intensiva, reduzindo os riscos de tratamentos mais agressivos. Ressalta, também, a importância do acompanhamento das icterícias neonatais até a completa remissão dos sintomas.

*J Pediatr (Rio J). 2005;81(5):421-4: Icterícia neonatal, hiperbilirrubinemia, síndrome de Gilbert, fototerapia intensiva.*

### Abstract

**Objective:** To report on an infrequent association of pathologies causing considerable increase in bilirubin production and a significant decrease in its excretion.

**Description:** The third pregnancy of an RhD negative woman. Her first child was normal and delivered to term and did not receive Rhogam. The second pregnancy was problematic due to Rh isoimmunization. She delivered a child to term, who required three exchange transfusions, but died on the 8th day of life. The third child was delivered at term, ORh positive, direct Coombs positive and had stump bilirubin of 6.5 mg/dl and hematocrit at 44%. Five hours after birth the child was jaundiced. Phenobarbital and intensive phototherapy were introduced. Hyperbilirubinemia was soon controlled, but relapsed whenever phototherapy was discontinued. On the 10th day of life the child received a transfusion for significant anemia. As jaundice persisted to the 13th day, associated Gilbert syndrome was considered and DNA sequence analysis was requested. The test demonstrated a mutant homozygote genotype UDPT1A1[TA]<sub>7</sub>TAA. Phototherapy remained necessary until the 17th day of life and she was discharged from hospital the following day, after bilirubinemia had been controlled. She returned for follow-up and exhibited normal growth and neurological development.

**Comments:** This case demonstrates the significance of increased bilirubin production/decreased bilirubin excretion causing intense hyperbilirubinemias and, in the absence of vigorous treatment, kernicterus. The effectiveness of intense phototherapy has also been demonstrated, reducing the risks of more aggressive treatments such as exchange transfusion. It also provides evidence of the importance of bilirubinemia follow-up until complete resolution.

*J Pediatr (Rio J). 2005;81(5):421-4: Neonatal jaundice, hyperbilirubinemia, Gilbert's syndrome, intensive phototherapy.*

1. Doutor. Professor assistente aposentado, Departamento de Pediatria, Faculdade de Ciências Médicas (FCM), Universidade Estadual de Campinas (UNICAMP), Campinas, SP.

2. Mestre, Departamento de Clínica Médica, FCM/UNICAMP, Campinas, SP.

Trabalho realizado na Divisão de Neonatologia do Centro de Atenção Integral à Saúde da Mulher (CAISM) e Laboratório de Hemoglobina e Genoma da FCM/UNICAMP.

Artigo submetido em 11.05.05, aceito em 10.08.05.

**Como citar este artigo:** Facchini FP, de Assis AM. Hiperbilirrubinemia neonatal prolongada devido à associação entre síndrome de Gilbert e doença hemolítica por incompatibilidade RhD. *J Pediatr (Rio J)*. 2005;81:421-4.

### Introdução

A síndrome de Gilbert foi descrita no início do século XX<sup>1</sup>. Sua principal característica era o aparecimento de discreta hiperbilirrubinemia indireta, cronicamente recorrente. Essa patologia atinge aproximadamente 5 a 10%<sup>2</sup> da população, sendo mais freqüentemente descrita em adultos jovens, em geral associada a períodos de baixa ingestão, na vigência de doenças intercorrentes. A base genética dessa patologia foi descrita há 10 anos<sup>2</sup>. Uma variante do promotor para o gene codificador uridinodifosfoglucuronato glucuronosiltransferase 1 (UDPGT1) seria a responsável pela redução da

formação de glucuronídeos de bilirrubina, deficiência esta causadora da síndrome. A transcrição (RNA mensageiro) contém uma base adicional TA no promotor TATAA, que origina 7(A[TA]<sub>7</sub>TAA) em lugar do usual 6(A[TA]<sub>6</sub>TAA). Essa descoberta despertou curiosidade sobre sua repercussão na icterícia neonatal e foi confirmada sua participação<sup>3,4</sup>. Esse transcrito, recentemente renomeado como UGT1A1\*28<sup>5</sup>, reduz a glucuronização hepática em 80% nos homozigotos. Esses indivíduos apresentam, ainda, pequeno aumento na produção de bilirrubina, responsável por níveis discretamente aumentados de bilirrubinemia total<sup>6</sup>. Tais níveis não são responsáveis por hiperbilirrubinemias significativas (>15 mg/dl), a não ser que sejam associados com quadros causadores de aumento expressivo de produção de bilirrubina. A concomitância da deficiência de glicose 6 fosfato desidrogenase (G6PD)<sup>7</sup> pode levar a hiperbilirrubinemias graves e kernicterus. Na deficiência dessa enzima, sem associação com a síndrome de Gilbert, as hiperbilirrubinemias importantes (>15 mg/dl) são raras (9,7%). Nos heterozigotos para Gilbert, esses valores ocorrem em 31,6%; nos homozigotos, a ocorrência aumenta para 50%. Sua associação com  $\beta$ -talassemia também foi comprovada<sup>8,9</sup>. A descrição deste caso chama a atenção para associação pouco freqüente de doença hemolítica pelo fator Rh e icterícia prolongada, porém é de suma importância, por produzir hiperbilirrubinemias muito intensas, recorrentes e, se não tratadas convenientemente, conduzir a kernicterus.

### Relato do caso

Antecedentes maternos: 34 anos, casada, G<sub>3</sub>P<sub>2</sub>A<sub>0</sub>. A primeira gestação foi encerrada por cesárea, devido à placenta prévia. Deu à luz recém-nascido de sexo masculino, pesando 3.650 g, que evoluiu sem intercorrências. Não recebeu Rhogam no pós-operatório. A segunda gestação complicou-se com isoimunização pelo fator Rh. Nasceu neonato masculino, pesando 3.750 g, anêmico e icterício. Após três exsanguinações, veio a falecer com 8 dias de vida. A mãe não sabe referir se o óbito foi conseqüente da própria doença ou resultante de complicações do tratamento realizado.

### Gestação atual

Realizou oito consultas a partir do quarto mês de gestação no Pré-natal Especializado do CAISM. A data provável do parto seria no dia 21 de março de 2004. Seu grupo sanguíneo foi confirmado como O Rh negativo, e o Coombs indireto realizado detectou anticorpos anti-RhD com titulação 1:256. Ultra-som realizado com aproximadamente 28 semanas de gestação mostrou sinais suspeitos de anemia fetal na avaliação pelo Doppler. Três dias depois, foi realizada cordocentese e determinado grupo sanguíneo fetal (ORh + Coombs direto +). Iniciou-se a transfusão intrauterina, que foi suspensa após administração de apenas 5 ml de concentrado de hemácias, pois a dosagem de hemoglobina do feto acusou 12 g/dl. Ultra-sonografias realizadas com 27, 29 e 30 semanas de gestação não acusaram anemia ou centralização da circulação pelo Doppler.

As sorologias realizadas mostraram anticorpos para rubéola e toxoplasmose. O VDRL, teste para HIV e hepatite B foram negativos. Foram utilizados fenobarbital<sup>10</sup> e corticóide ao final da gestação.

### História do parto

O trabalho de parto iniciou-se espontaneamente. Foi realizada cesárea iterativa, com anestesia peridural. O nascimento ocorreu às 14:14 horas do dia 2 de março de 2004. O recém-nascido era do sexo feminino, com peso de 3.155 g, 50,5 cm de comprimento, perímetro cefálico de 34,5 cm, O Rh + Coombs direto +, Capurro de 39 semanas e Apgar de 8 e 10. Ao exame clínico sumário, não apresentava icterícia ou anormalidades grosseiras. Foi classificado como RN de termo, adequado para a idade gestacional. A bilirrubina total do sangue de cordão foi de 6,5 mg/dl, e o hematócrito foi de 44%.

### Evolução

Com 5 horas de vida, já se notava icterícia, e foram iniciadas a administração de fenobarbital 10 mg/dia por 3 dias<sup>10</sup> e fototerapia intensiva dupla com 14 lâmpadas azuis especiais (Philips 20W/T52), sete colocadas superiormente a 35 cm e sete distando 10 cm abaixo do berço de acrílico, com irradiância total média de 45  $\mu$ W/cm<sup>2</sup>/nm, somatória das irradiâncias médias superior e inferior, medidas com radiômetro MD 620-Fanem. A bilirrubinemia total, determinada por espectrofotometria direta no plasma, respondia satisfatoriamente à fototerapia, porém se exacerbava após sua suspensão. A evolução das bilirrubinas e o tratamento fototerápico podem ser melhor acompanhados na Figura 1. Aos 13 dias de vida, como ainda apresentasse bilirrubinemia significativa e dependência da fototerapia, foi realizado seqüenciamento de DNA para pesquisa de síndrome de Gilbert. No 10º dia de vida, o hematócrito havia caído para 25%, sendo, então, transfundida com 75 ml de concentrado de hemácias. O hematócrito pós-transfusão foi de 44%. No 15º dia de vida, como ainda permanecesse dependente de fototerapia, foi iniciada administração de fenobarbital 5 mg/kg/dia, e a paciente foi transferida da fototerapia dupla para um aparelho de fototerapia simples, com sete lâmpadas azuis especiais, no intuito de retorná-la à sua cidade de origem. A resposta foi muito satisfatória, e a fototerapia foi suspensa 2 dias depois, sem que houvesse rebote nas 24 horas seguintes. Recebeu alta hospitalar e foi encaminhada para posterior acompanhamento ambulatorial. Quatro dias após a alta, foi vista em ambulatório na sua cidade natal, e o hematócrito foi realizado, com resultado de 20%. Na mesma ocasião, foi dosada bilirrubina total, com valor de 3,4 mg/dl. A paciente foi transfundida, e o hematócrito aumentou para 32%. Retornou ao nosso ambulatório com 41 dias de idade, com ganho de 44 g por dia, em ótimo estado geral, exame neurológico e teste de desenvolvimento de Denver normais para a idade. Foram dosados bilirrubina total (1,2 mg/dl), hematócrito (23%) e reticulócitos (1,72%). Foi submetida à audiometria, que não mostrou alterações. Recebemos o resultado do seqüenciamento do DNA, que confirmou nossa hipótese diagnóstica de síndro-

me de Gilbert (genótipo encontrado 7/7 homocigoto mutante UDPT1A1 [TA]<sub>7</sub>TAA). Com 3 meses e meio de idade, seu hematócrito era de 34%, bilirrubina total de 0,8 mg/dl e ferritina sérica de 109,7 mg/ml. Na última visita realizada em ambulatório, com 8 meses e meio, pesava 10.190 g, em ótimo estado geral, corada e com neurodesenvolvimento normal.

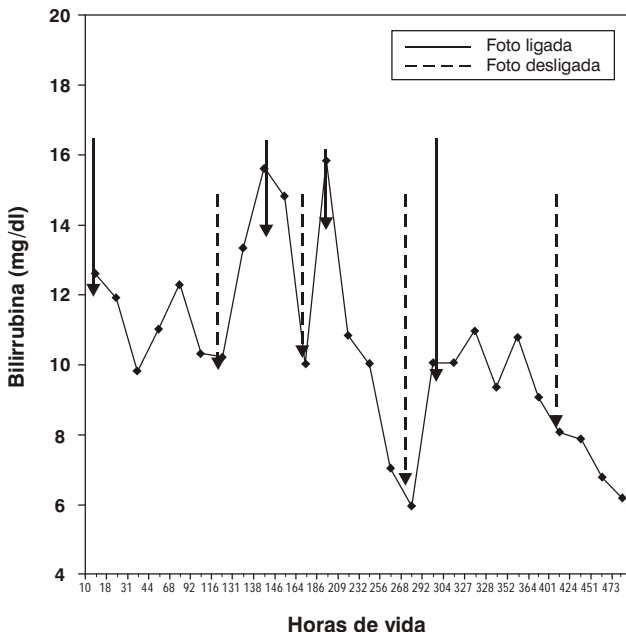


Figura 1 - Evolução das bilirrubinemias durante internação

## Discussão

Mesmo patologias com discreto aumento de produção de bilirrubina, quando associadas à síndrome de Gilbert, podem levar a grandes hiperbilirrubinemias, com kernicterus e até óbito. A associação da síndrome de Gilbert e patologia com grande produção de bilirrubina, como a sensibilização pelo fator RhD, acrescenta maior dificuldade ainda ao manejo do problema. Os antecedentes do caso apresentado confirmam essa evolução, uma vez que a gestação anterior resultou em recém-nascido com grave icterícia, o qual, após três exsanguinações, faleceu, provavelmente em consequência de complicações do tratamento executado ou de kernicterus. Gostaríamos de salientar a importância da utilização de fototerapia intensiva (> 45  $\mu\text{W}/\text{cm}^2/\text{nm}$ ), que foi eficiente no controle dos níveis de bilirrubinemia e evitou o uso de exsanguinações, as quais são de risco incomparavelmente maior<sup>11,12</sup>. É interessante notar que, embora a fototerapia conseguisse fazer baixar rapidamente os níveis de bilirrubinemia, sua suspensão fazia com que ela recorresse rapidamente. Essa evolução

ocorreu até que a atividade da UDP glucuronosiltransferase pudesse conjugar melhor a bilirrubina formada, mantendo-a em níveis de baixo risco. Tal comportamento explica-se, pois, como esses indivíduos só conseguem atingir 30% da capacidade normal de glucuronização<sup>13-15</sup>, a atividade capaz de baixar a bilirrubinemia a níveis sub-ictéricos tarda a aparecer. A gravidade do processo hemolítico pode ser aquilatada pelos valores de hematócrito de 25% no 10º dia de vida e, posteriormente, 20% aos 20 dias de vida. Essa anemia foi contornada por duas transfusões de concentrado de glóbulos, cujo risco é incomparavelmente menor que o de exsanguinotransfusões. A significativa resposta da glucuronização com o uso de fenobarbital confirma resultados anteriores de seu uso na síndrome de Gilbert<sup>13</sup> no período neonatal.

A identificação dos portadores da síndrome de Gilbert como doença geneticamente transmitida deve alertar os familiares para a possibilidade de aparecimento de icterícias importantes em irmãos e descendentes futuros, permitindo, em outras gravidezes, o aconselhamento e acompanhamento em maternidades dotadas de recursos adequados. Vale ainda lembrar que, aproximadamente, 50% da população possui pelo menos um alelo do promotor da síndrome de Gilbert<sup>15</sup>. Além disso, pode-se evitar perda de tempo e de recursos financeiros na investigação de patologias hepáticas em eventuais pequenos surtos de icterícia, que surgem nesses indivíduos quando submetidos à privação de alimentos. Devem os portadores, ainda, ser alertados sobre a ocorrência aumentada de colelitíases<sup>9</sup>.

O principal ensinamento que tiramos deste caso é que a redução expressiva de níveis de bilirrubinemia após fototerapia intensiva ou exsanguinotransfusões seguidas ou não de fototerapia não deve encorajar altas hospitalares sem acompanhamento dos níveis de bilirrubinemia por vários dias, após cessarem essas medidas terapêuticas. Como pudemos observar neste caso, na associação da síndrome de Gilbert com patologias que apresentam aumento de produção de bilirrubina, níveis perigosos de bilirrubinemia podem perdurar por várias semanas, necessitando acompanhamento e terapêutica adequados<sup>14,15</sup>.

## Referências

- Gilbert A, Lereboullet P. La cholemie simple familiale. *Semaine Medicine*. 1901;21:241-3.
- Bosma PJ, Chowdhury JR, Bakker C, Gantla S, de Boer A, Oostra BA, et al. The genetic basis of the reduced expression of bilirubin UDP-Glucuronosyltransferase 1 in Gilbert's syndrome. *N Engl J Med*. 1995;333:1171-5.
- Bancroft JD, Kreamer B, Gourley GR. Gilbert syndrome accelerates development of neonatal jaundice. *J Pediatr*. 1998;132:656-60.
- Roy-Chowdhury N, Deocharan B, Bejjanki HR, Gantla S, Roy-Chowdhury J, Koliopoulos C, et al. The presence of a Gilbert-type promoter abnormality increases the level of neonatal hyperbilirubinemia. *Hepatology*. 1997;26:370A.
- Bosma PJ. Inherited disorders of bilirubin metabolism. *J Hepatol*. 2003;38:107-17.
- Kaplan M, Hammerman C, Rubaltelli FF, Vilei MT, Levy-Lahad E, Renbaum P, et al. Hemolysis and bilirubin conjugation in association with UDP-glucuronosyltransferase 1A1 promoter polymorphism. *Hepatology*. 2002;35:905-11.

7. Kaplan M, Renbaum, Levy-lahad E, Hammerman C, Lahad A, Beutler E. Gilbert syndrome and glucose 6 phosphate dehydrogenase deficiency: a dose-dependent genetic interaction crucial to neonatal hyperbilirubinemia. *Proc Nat Acad Sci USA*. 1997;94:12128-32.
8. Sampietro M, Lupica L, Perrero L, Comino A, Di Montemuros FM, Capellini MD, et al. The expression of uridine diphosphate glucuronosyltransferase gene is a major determinant of bilirubin level in heterozygous beta-thalassemia and in glucose-6-phosphate dehydrogenase deficiency. *Br J Haematol*. 1997;99:437-39.
9. Galanello R, Piras S, Barella S, Leoni GB, Cipollina L, Perseu L, et al. A cholelithiasis and Gilbert's syndrome in homozygous  $\beta$ -thalassemia. *Br J Haematol*. 2001;115:926-8.
10. Valaes TN, Harvey-Wilkes K. Pharmacologic approaches to the prevention and treatment of neonatal hyperbilirubinemia. *Clin Perinatol*. 1990;17:245-73.
11. Facchini FP, Bianchi MO, Brasileiro Silva BA. Fototerapia no tratamento de caso grave de doença hemolítica do recém-nascido. *J Pediatr (Rio J)*. 2000;76:387-90.
12. Jackson JC. Adverse events associated with exchange transfusion in healthy and ill newborns. *Pediatrics* [serial on line] 1997 May [cited 2001 Feb 21];99(5). Available at: <http://www.pediatr.org/cgi/content/full/99/5/e7>.
13. Roy-Chowdhury J, Roy-Chowdhury N. Unveiling the mysteries of inherited disorders of bilirubin glucuronidation. *Gastroenterology*. 1993;105:288-93.
14. Laforgia N, Faienza MF, Rinaldi A, D'Amato G, Rinaldi G, Iolascon A. Neonatal hyperbilirubinemia and Gilbert's syndrome. *J Perinat Med*. 2002;30:166-9.
15. Watchco JF, Daoood MJ, Biniwale M. Understanding neonatal hyperbilirubinemia in the era of genomics. *Semin Neonatol*. 2002;7:143-52.

## Correspondência:

Fernando Perazzini Facchini  
Rua Coronel Quirino, 910/101  
CEP 13025-900 – Campinas, SP  
Tel.: (19) 3251.4735/3788.9344  
Fax: (19) 3788.9307  
E-mail: fepefaca@fcm.unicamp.br