

Resposta do autor

Prezado Editor,

Recebemos com prazer os comentários acima. Os autores esclarecem que, em momento algum, focaram suas preocupações em critérios para definir síndrome metabólica, até mesmo porque se ela existe¹, não existem critérios de consenso para o diagnóstico em adultos^{2,3} tampouco em adolescentes. Preocupamo-nos sim, em mostrar a presença de fatores de risco em uma amostra selecionada ao acaso, que eles existem em proporções tais que podem até ser agrupados, e, por um dos muitos critérios sugeridos na literatura, com valores de referências pediátricos, dar origem ao que se denomina síndrome metabólica. Não nos propusemos, portanto, a estudar associações entre fatores de risco.

Os autores acreditam que discutir critérios para o que não existe consenso^{2,3} é desfocar a atenção da gravidade do que representa a presença de fatores de risco isolados ou associados a uma etapa tão precoce da vida, e que a simples agregação deste ou daquele fator para que possamos chegar ao diagnóstico de síndrome metabólica seria admitir que a síndrome denota maior risco que seus componentes ou que é mais grave que outros fatores de risco para doença cardiovascular. Com isso, por falta de sustentação científica, não compactuamos. Vale a pena ressaltar que estudos⁴⁻⁶ mostram que o risco atribuído pela síndrome metabólica não é maior que a soma de seus componentes, isto é, a síndrome não é maior que a soma das partes. Desse modo, faz-se necessário que todos os fatores de risco sejam individualmente combatidos, não sendo necessários os percentuais da síndrome por este ou aquele critério, para que se tratem, prescrevam e estimulem os hábitos saudáveis.

Finalmente, o precursor da ideia da síndrome metabólica, Reaven⁷, numa recente revisão, questiona a síndrome: "síndrome metabólica – descanse em paz".

Referências

1. Saad MJ. Síndrome metabólica: vale a pena o diagnóstico? Rev Soc Cardiol Estado de São Paulo. 2008;18:108-13.
2. Lottenberg SA, Glezer A, Turatti LA. *Metabolic syndrome: identifying the risk factors*. J Pediatr (Rio J). 2007;83:S204-8.
3. Chen W, Berenson GS. *Metabolic syndrome: definition and prevalence in children*. J Pediatr (Rio J). 2007;83:1-2.
4. Alexander CM, Landsman PB, Teutsch SM, Haffner SM. *NCEP-defined metabolic syndrome, diabetes, and prevalence of coronary heart disease among NHANES III participants age 50 years and older*. Diabetes. 2003;52:1210-4.
5. Golden SH, Folsom AR, Coresh J, Sharrett AR, Szklo M, Brancati F. *Risk factor groupings related to insulin resistance and their synergistic effects on subclinical atherosclerosis: the Atherosclerosis Risk in Communities Study*. Diabetes. 2002;51:3069-76.
6. McNeill AM, Rosamond WD, Girman CJ, Golden SH, Schmidt MI, East HE, et al. *The metabolic syndrome and 11-year risk of incident cardiovascular disease in the atherosclerosis risk in communities study*. Diabetes Care. 2005;28:385-90.
7. Reaven GM. *The metabolic syndrome: requiescat in pace*. Clin Chem. 2005;51:931-8.

doi:10.2223/JPED.1903

Não foram declarados conflitos de interesse associados à publicação desta carta.

Anabel Nunes Rodrigues

Doutor. Professor, Centro Universitário do Espírito Santo (UNESC), Colatina, SC.

Gliomatose leptomeníngea primária difusa: uma doença rara em pacientes pediátricos

Prezado Editor,

O recente relato de caso de Val Filho & Avelar¹ sobre um raro tumor cerebral pediátrico é interessante e merece grande consideração no contexto da literatura publicada sobre esse assunto, já que representa um evento muito incomum. Em nome da precisão científica, devemos, portanto, fazer uma importante correção no que se refere ao diagnóstico.

Os autores fizeram uma revisão breve e adequada sobre a gliomatose cerebral; uma doença rara, classificada pela edição de 2007 da Organização Mundial da Saúde (OMS)² como uma lesão de grau III com prognóstico reservado. A gliomatose cerebral foi inicialmente descrita por Nevin em 1938² e é definida como "um padrão de crescimento de glioma difuso que consiste em infiltração excepcionalmente extensa de uma grande região do sistema nervoso central, afetando pelo menos três lobos do cérebro, geralmente com envolvimento bilateral dos hemisférios cerebrais e/ou da matéria cinzenta profunda, ..."². A principal teoria aceita para explicar sua origem é a de que a gliomatose cerebral represente um subtipo de glioma difuso comum, caracterizado por excepcional capacidade de infiltração e que tipicamente não forma uma lesão de massa tumoral². É um tipo raro de lesão, com somente algumas centenas de casos descritos, menos de 30% deles em crianças. Embora 17% dos casos de gliomatose cerebral tenham sido relatados como tendo envolvimento leptomeníngeo adicional, este achado não é suficiente para estabelecer o diagnóstico quando ocorre isoladamente². O texto da classificação da OMS define ainda que "a gliomatose cerebral deveria ser diferenciada de outros dois tipos de gliomatose, quais sejam: a gliomatose leptomeníngea e a gliomatose peritoneal. A gliomatose leptomeníngea é a infiltração extensiva do espaço subaracnóideo por um glioma difuso, mais comumente um glioma intra-axial que invadiu as leptomeninges (gliomatose leptomeníngea secundária), ou, raramente, a propagação leptomeníngea de um glioma originado de um ninho glial ou glioneuronal leptomeníngeo ectópico (gliomatose leptomeníngea primária)"².

Essas características assemelham-se ao caso relatado por Val Filho & Avelar¹, no qual, inicialmente, um diagnóstico de hidrocefalia obstrutiva foi estabelecido seguido do achado de "lesões disseminadas pelo espaço subaracnóideo, sobretudo em fossa posterior, envolvendo de forma difusa boa parte do encéfalo (...)"¹. Infelizmente, a imagem apresentada não identifica o tipo de teste de imagem por ressonância magnética (IRM), mas provavelmente se trata de spin-eco ponderada em T1 com realce por contraste. Embora imagens ponderadas em T2/FLAIR sejam os estudos preferenciais para o diagnóstico de gliomatose cerebral², pode-se ver facilmente na sequência de imagens que não há um envolvimento extenso do parênquima cerebral¹. Portanto, o relato de caso de Val Filho & Avelar não satisfaz os critérios publicados pela OMS para o diagnóstico de gliomatose cerebral, mas pode ser classificado mais adequadamente como um caso muito raro de gliomatose leptomeníngea primária difusa (GLPD) em uma criança pequena com sobrevida longa.

O primeiro relato de GLPD foi publicado em 1954 por Moore. A GLPD tem sido descrita mais frequentemente ao longo da medula espinhal e associada ao disrafismo congênito do sistema nervoso central (SNC)³. Deve ser diferenciada da gliomatose meníngea secundária, em que há invasão leptomeníngea pelas doenças neoplásicas do parênquima do SNC, especialmente o oligodendroglioma, o meduloblastoma e a gliomatose cerebral.

O diagnóstico da verdadeira GLPD é excepcional. Um relato de Debono et al., de 2006, revisou a literatura até aquele momento e encontrou 30 casos publicados, somente nove desses casos foram detectados em crianças com idades entre 9 e 17 anos³. Revisando a partir de então, encontramos 10 outros casos, incluindo o de Val Filho & Avelar (Tabela 1) e sete outros casos relatados recentemente por Dörner et al.⁴ em sua revisão, não

Tabela 1 - Novos casos de GLPD publicados após as revisões de Debono et al.³ e Dörner et al.⁴

Referência	Idade (anos), sexo	Área meníngea	Apresentação	SG (meses)	Diagnóstico	Cirurgia	PO	Tratamento	PM	Histologia
1. Francischi E et al. <i>J Neurooncol.</i> 2005;73:261	40, Feminino	Difusa	Ataxia, incontinência	17	Hidrocefalia	Sim	Grau alto	Temozolomida	Não	Gliomatose
2. Bohner, G et al. <i>Acta Neuropathol.</i> 2005;110:306	25, Masculino	Espinal, temporal esquerda	Ataxia de marcha, sinal de Lhermitte, visão dupla, paralisia do nervo abducente à direita	2	HIC benigna	Sim	Grau I da OMS	QT com vincristina, carboplatina	Sim	Astrocitoma pilocítico*
3. Bourne, TD et al. <i>J Neurosurg.</i> 2006;105:465	2, Masculino	Difusa	Mal-estar, anorexia, náusea, vômito, macrocefalia	15	Leucodistrofia	Sim	Gliomatose meníngea	QAD com vincristina, cisplatina, ciclofosfamida, etoposida + etoposida, ciclofosfamida, temozolomida, isotretinoína	Não	Oligodendroglioma [†]
4. Ozkul A et al. <i>J Neurooncol.</i> 2007;81:75	25, Feminino	Difusa	Paraplegia, perda sensorial	15	-	Não	-	-	Sim	Oligodendroglioma
5. Yomo S et al. <i>J Neurooncol.</i> 2007;81:209	52, Masculino	Difusa	Coma, sinais de HIC	3	Meningite	Sim	Grau III da OMS	RT, ranimustina, interferon	Sim	Astrocitoma anaplásico
6. Watanabe Y et al. <i>J Neurooncol.</i> 2008;86:207	48, Feminino	Frontal esquerda, temporo-parietal, silviana, cisterna, espinha	Dores de cabeça, torpor no braço direito, visão dupla	11	-	Sim	Grau IV da OMS	RT, ACNU, interferon	Sim	Gliossarcoma
7. Gonçalves AL et al. <i>Arq Neuropsiquiatr.</i> 2008;66:85	13, Masculino	Difusa	Convulsões	96	Encefalite, hidrocefalia	Sim	Baixo grau da OMS	Temozolomida, cisplatina, etoposida, valproato	Não	Glioma de baixo grau
8. Ko MW et al. <i>J Neurol Sci.</i> 2009;278:127	24, Masculino	Cisterna interpeduncular, espinhal	Dor de cabeça, dor nas costas, vômito, visão dupla, fraqueza facial à esquerda	6	Hidrocefalia	Sim	Inflamação crônica	Levetiracetam, esteróides, ciclofosfamida	Sim	Astrocitoma anaplásico
9. Dörner L et al. <i>Surg Neurol.</i> [no prelo, epub]	2, Feminino	Difusa	Sonolência, estrabismo, vômito	29	Inflamação meníngea	Sim	Grau I da OMS	QT c/ vincristina, carboplatina, etoposida (SIOP-LGG 2004)	Não	Astrocitoma de baixo grau

ACNU = nimustina; HIC = hipertensão intracraniana; PM = postmortem; PO = diagnóstico pós-operatório; PTEN = homólogo da fosfatase e tensina; QAD = quimioterapia de alta dose; QT = quimioterapia; RT = radioterapia; SG = seguimento; SIOP-LGG = International Society of Pediatric Oncology-Low Grade Glioma; TP53 = proteína tumoral 53.

* O sequenciamento do gene TP53 revelou uma mutação missense no exon 5. A expressão do PTEN não foi encontrada.

† A cariotipagem revelou deleção 1p. O paciente estava vivo, com doença estável e sequelas importantes, na última avaliação.

citados por Debono et al.³. Desses casos, cinco foram encontrados em crianças com idades entre 2 e 17 anos. Isso totaliza 47 casos relatados na literatura, dos quais 14 foram detectados em crianças. O diagnóstico definitivo da GLPD normalmente necessita de descrição postmortem detalhada³, e isso reduziria o número de casos relatados para 36.

Utilizando critérios menos rígidos (incluindo pacientes sem necropsia e casos relatados de pacientes vivos) e juntando os dados de Debono et al.³ e de Dörner et al.⁴ aos nossos, descobrimos que a apresentação inicial mais comum incluía sintomas e sinais de hipertensão intracraniana (HIC), como vômito e dor de cabeça (37/47 casos, 79%), paralisias múltiplas do nervo craniano (especialmente neuro-oftalmológicas) (25/47 casos, 53%) e convulsões (11/47 casos, 23%). Houve uma discreta predominância do sexo masculino (25/22 casos = razão de 1,13). Encontramos 14 tumores classificados como de baixo grau pela OMS (30%) e 23 tumores de alto grau (49%). O problema de se diagnosticar o grau histológico na GLPD é que a doença frequentemente recebe classificação equivocada², fazendo com que esses números não sejam confiáveis. A sobrevida mediana calculada pelo método de Kaplan-Meier, utilizando-se a taxa de sobrevida relatada deste grupo de pacientes, é de 5 meses, e a sobrevida aos 12 meses é de somente 30%. Essa taxa de sobrevida sofreu viés porque muitos desses relatos foram feitos com base em diagnóstico *postmortem*, e, portanto, os pacientes não receberam tratamento. Selecionando-se somente aqueles pacientes que receberam tratamento específico e os casos de sobrevida relatados (19 casos), a sobrevida mediana de Kaplan-Meier é de 15 meses, e a sobrevida de 1 ano é de 52%. Houve somente quatro casos de pacientes vivos no momento da publicação dos relatos (1, 4, Tabela 1). Todos envolviam crianças, e três delas tinham menos de 3 anos de idade. Os pacientes receberam quimioterapia (QT) (três casos) ou radioterapia (RT) combinada com QT (um caso). Todos os pacientes que sobreviveram 24 meses ou mais neste grupo são crianças (exceto um paciente masculino de 21 anos), e todos receberam QT ou combinação de QT e RT. A medicação utilizada mais frequentemente foi a cisplatina. Em quatro casos relatou-se o uso de temozolomida (1, 5, Tabela 1). Todos esses casos tiveram taxas de sobrevida mais altas do que a mediana do grupo (variação de 15-96 meses). É interessante notar que o caso relatado por Gonçalves et al.⁵ teve uma sobrevida impressionante (somente equiparada a um outro caso, ver referências)^{3,4}. Essa criança usou valproato, uma droga que teve seus efeitos antitumorais relatados recentemente e que poderia potencializar os efeitos da RT e da QT em pacientes com tumores cerebrais⁶. Val Filho & Avelar relataram que seu paciente teve convulsões, mas não informaram qual medicação anticonvulsiva a criança recebeu. Outros autores também não relataram o uso de medicação anticonvulsiva. Portanto, também não podemos afirmar se algum desses outros casos usou valproato.

Concluímos afirmando que o relato de Val Filho & Avelar pode ser reclassificado como um caso muito interessante de GLPD em uma criança pequena, com uma das taxas de sobrevida mais longas para essa doença rara e grave. Essa doença excepcionalmente incomum afeta todas as idades, sendo pouco frequente em crianças, nas quais parece apresentar um melhor prognóstico (há somente relatos de crianças que sobrevivem à doença), e apresenta resposta positiva à radioquimioterapia a base de cisplatina ou ao tratamento com temozolomida (que poderia ser usado como segunda opção de tratamento).

Mesmo com um tratamento multimodal, essa doença tem um prognóstico muito reservado, com relato de taxa de sobrevida mediana curta (15 meses) comparando-se com outros tumores cerebrais de alto risco, tais como o glioblastoma multiforme e o glioma pontino difuso. Um relato impressionante diz respeito a um caso de sobrevida longa em uma criança que usou QT e valproato, sugerindo que a inibição epigenética pode exercer um papel importante no tratamento dessa doença no futuro.

Referências

1. Val Filho JA, Avelar LG. *Gliomatosis cerebri with favorable outcome in a child: a case report*. J Pediatr (Rio J). 2008;84:463-6
2. Fuller GN, Kros JM. Gliomatosis cerebri. In Louis DN, Ohgaki H, Wiestler OD, Cavenee WK, editors. WHO Classification of tumours of the central nervous system. Lyon: IARC; 2007. p. 50.
3. Debono B, Derrey S, Rabehenoina C, Proust F, Freger P, Laquerrière A. *Primary diffuse multinodular leptomenigeal gliomatosis: case report and review of the literature*. Surg Neurol. 2006;65:273-82.
4. Dörner L, Fritsch MJ, Hugo HH, Mehdorn HM. *Primary diffuse leptomenigeal gliomatosis in a 2-year-old girl*. Surg Neurol. No prelo 2008.
5. Gonçalves AL, Masruha MR, Carrete Jr H, Stávale JN, Silva NS, Vilanova LC. *Primary diffuse leptomenigeal gliomatosis*. Arq Neuropsiquiatr. 2008;66:85-7.
6. Wolff JE, Kramm C, Kortmann RD, Pietsch T, Rutkowski S, Jorch N, et al. *Valproic acid was well tolerated in heavily pretreated pediatric patients with high-grade glioma*. J Neurooncol. 2008;90:309-14.

doi:10.2223/JPED.1900

Não foram declarados conflitos de interesse associados à publicação desta carta.

Francisco Helder Cavalcante Felix

Pediatric hemato-oncologist, Pediatric Hemato-Oncology Service, Hospital Infantil Albert Sabin, Fortaleza, CE.

Resposta dos autores

Prezado Editor,

Gostaríamos de agradecer ao Dr. Francisco Helder Cavalcante Felix por seus comentários sobre nosso relato de caso "Gliomatose cerebral na infância com evolução favorável: relato de caso"¹. O Dr. Felix realizou uma pesquisa extensa e apresentou uma discussão científica muito elegante sobre o assunto, o que nos ajudou a entender melhor essa doença rara.

Contudo, gostaríamos de esclarecer alguns de seus comentários.

Conforme mencionado em sua carta, a imagem apresentada é uma ressonância magnética (RM) T1 com realce de contraste. De acordo com o nosso ponto de vista (como cirurgião), este tempo de aquisição da imagem mostra de maneira mais adequada os achados no espaço subaracnóideo, assim como no parênquima, ao contrário do que foi afirmado na descrição².

De qualquer forma, a criança foi examinada exaustivamente através de testes de imagem por RM após o diagnóstico, em todas as sequências, com e sem uso de contraste, e as imagens foram analisadas por muitos radiologistas, que concordam com o diagnóstico.

Durante algum tempo, antes do tratamento oncológico, a paciente pareceu apresentar algum envolvimento dos lobos frontal e cerebelar, assim como do mesencéfalo, o que poderia explicar a hidrocefalia obstrutiva (Figura 1). Ela também apresenta, até o momento, um envolvimento cístico da medula espinal (siringomielia), que se assemelha a uma regressão do tumor originalmente dentro do órgão (Figura 2).

Inicialmente, a paciente utilizou fenobarbital e carbamazepina para tratar as convulsões. Atualmente, ela não está usando nenhuma medicação. A paciente nunca foi tratada com valproato.

Portanto, concluímos que esta possa ser uma forma mista da doença, com características de gliomatose cerebral e gliomatose leptomeningea primária difusa (GLPD), como foi perfeitamente mencionado pelo Dr. Felix. Em nossa prática clínica diária com os pacientes, observamos que as formas puras, como descritas em nossas fontes de referência, são menos comuns do que as apresentações mistas.

Agradecemos novamente ao Dr. Felix por sua contribuição para este assunto.

Referências

1. Val Filho JA, Avelar LG. Gliomatosis cerebri with favorable outcome in a child: a case report. *J Pediatr (Rio J)*. 2008;84:463-6.
2. Fuller GN, Kros JM. Gliomatosis cerebri. In: Louis DN, Ohgaki H, Wiestler OD, Cavenee WK, editors. *WHO Classification of tumours of the central nervous system*. Lyon: IARC; 2007. p. 50.

doi:10.2223/JPED.1901

Não foram declarados conflitos de interesse associados à publicação desta carta.

José Aloysio da Costa Val Filho

Oficial médico. Chefe, Serviço de Neurologia, Hospital da Polícia Militar, Belo Horizonte, MG. Coordenador, Serviço de Neurocirurgia Infantil, Biocor Instituto, Nova Lima, MG.

Lucília Graciano Silva Avelar

Oficial médica, Serviço de Pediatria, Hospital da Polícia Militar, Belo Horizonte, MG.

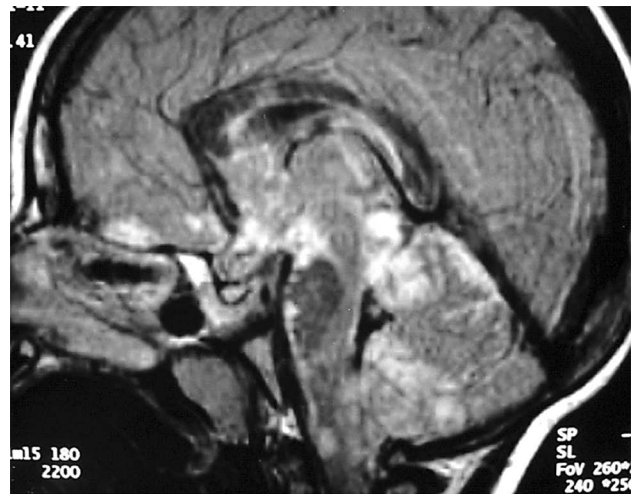


Figura 1 - Lesão no tronco levando a hidrocefalia obstrutiva

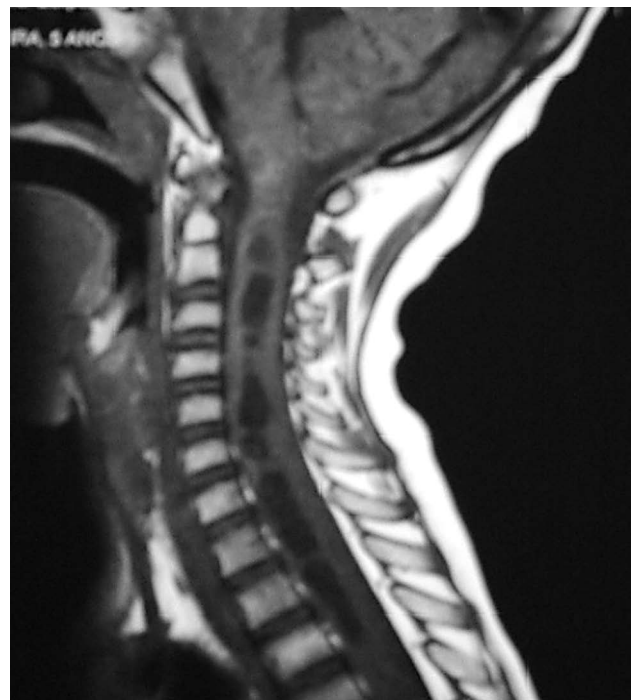


Figura 2 - Envolvimento cístico da medula (siringomielia)