



---

## RELATO DE CASO

---

# *Indivíduo do sexo masculino XYY com retorno venoso pulmonar anômalo total e baixa estatura*

*XYY male with total anomalous pulmonary venous return and short stature*

Hiroyuki Nagasawa<sup>1</sup>, Noriko Okumura<sup>1</sup>, Atsushi Uchiyama<sup>1</sup>,  
Akihiro Wakazono<sup>1</sup>, Hiroshi Ichihashi<sup>2</sup>

### Resumo

**Objetivo:** relatar o caso de um neonato masculino 47 XYY com doença cardíaca congênita e baixa estatura.

**Resultados:** este é o primeiro relato de caso de um neonato masculino 47 XYY, pequeno para a idade, com doença cardíaca congênita (retorno venoso pulmonar anômalo total). O neonato nasceu com 32 semanas de gestação e peso de 1.134 g. Uma hemorragia intracraniana e um alto fluxo pulmonar foram descobertos no período neonatal inicial. Havia grande retardo de desenvolvimento neuromotor. A criança recebeu uma ligadura paliativa do ductus arteriosus e a colocação de um *shunt* ventriculoperitoneal, mas morreu com 19 meses de vida de insuficiência cardíaca.

**Comentários:** esta combinação de menino XYY e doença cardíaca congênita pode ser fortuita. Entretanto, pensamos que é importante relatar que houve este caso de prognóstico pobre de um indivíduo XYY do sexo masculino com doença cardíaca congênita e baixa estatura.

*J Pediatr (Rio J) 2003;79(1):87-90: cariótipo XYY, doença cardíaca congênita, baixa estatura.*

XYY masculino é uma anomalia cromossômica e considera-se que estes indivíduos têm uma estatura relativamente alta. Há relatos de casos de problemas comportamentais em alguns pacientes. Até o momento, não há relato conhecido de menino XYY com doença cardíaca congênita e baixa estatura, como o apresentado neste relato.

### Abstract

**Objective:** to report a case of a 47 XYY male neonate with congenital heart disease and short stature.

**Description:** this is the first case report of a 47 XYY male neonate associated with congenital heart disease (total anomalous pulmonary venous return) and small for date. The boy neonate was born at around 32 weeks of gestation with birthweight of 1134 g. An intracranial hemorrhage and pulmonary high flow were discovered at an early neonatal period. His physical and mental development was very retarded. The infant underwent a palliative ligation of ductus arteriosus and a ventriculoperitoneal shunt operation, but subsequently died due to consequent heart failure at 19 month-old.

**Comments:** this combination of XYY male and congenital heart disease may be a fortuitous one. However, we think it is important to report that there was a poor prognosis case of XYY male with congenital heart disease and short-stature.

*J Pediatr (Rio J) 2003;79(1):87-90: XYY male, congenital heart disease, short stature.*

### Relato do caso

Um ecocardiograma fetal mostrou um retardo de crescimento intra-uterino e uma regurgitação diastólica da artéria umbilical do feto. A mãe foi transferida em caráter de emergência para o nosso hospital, e o surgimento de sofrimento fetal determinou a realização de uma cesariana. O recém-nascido do sexo masculino, pequeno para a idade gestacional, apresentou dificuldade respiratória significativa e cianose, tendo sido imediatamente entubado e admitido na UTI neonatal. O índice de Apgar foi 4 no primeiro minuto e 8 no quinto. O peso de nascimento foi 1.134 g (-2,3 dp, segundo estatísticas de crianças japonesas), seu compri-

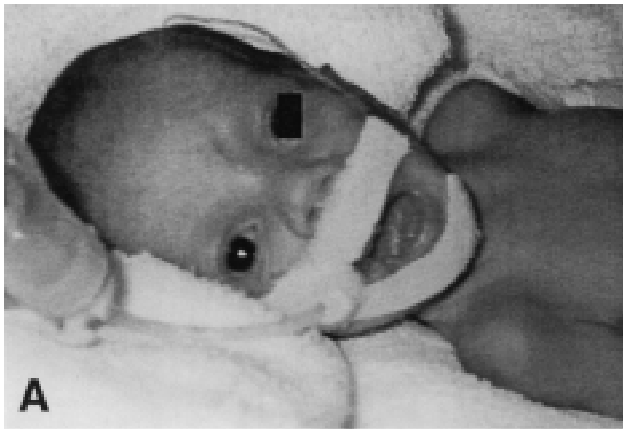---

1. Pediatra, Hospital Municipal de Gifu, Japão.

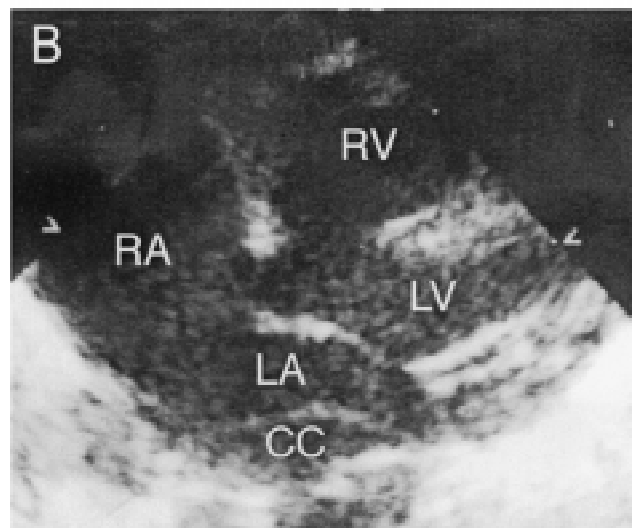
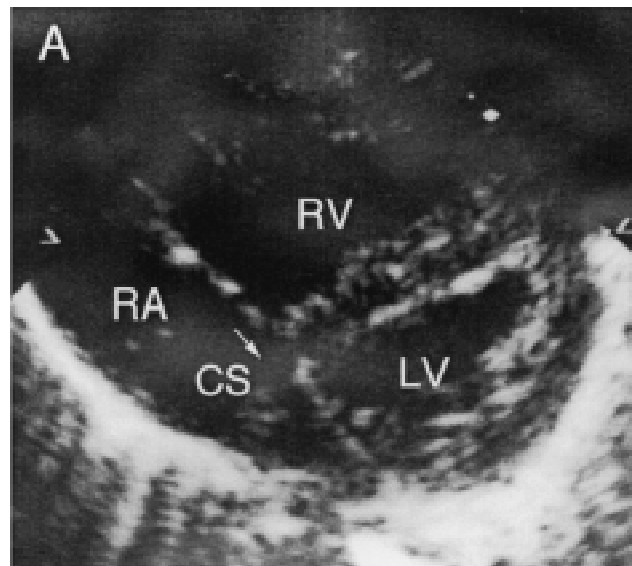
2. Chefe do Departamento de Neonatologia, Hospital Municipal de Gifu, Japão.

Artigo submetido em 15.07.02, aceito em 25.09.02.

mento foi 37,5 cm (-1,8 dp, segundo estatísticas de crianças japonesas) e, portanto, pequeno para a idade gestacional. Entretanto, sua idade gestacional não estava clara devido à falta de pré-natal. Portanto, estimamos que a criança tivesse aproximadamente 32 semanas de gestação usando o método de Parkin. tratava-se da segunda criança de pais brasileiros morando no Japão. Ele tinha uma testa estreita, projeção anterior da área entre as sobrancelhas, nariz curto com uma ponte nasal deprimida, narinas antevertidas, orelhas com lobos grandes e implantação baixa, cabelo e sobrancelhas esparsos (Figura 1), mas não tinha macrocefalia, ptose, palato ogival, hiperqueratose, hipospádia ou criptorquidia. Um ecocardiograma com Doppler mostrou: *situs solitus*, levocardia, retorno venoso pulmonar anômalo total tipo IIa, comunicação interatrial, comunicação interventricular, *ductus arteriosus* patente, sem estenose pulmonar (Figura 2). Entretanto, não apresentou nenhuma anormalidade na ecografia cerebral ou nos exames laboratoriais de rotina. O exame cromossômico revelou cariótipo 47 XYY. A estenose pulmonar (o gradiente de pressão estava em 23 mmHg) apareceu cerca de uma semana após o nascimento. A função respiratória piorou gradativamente em razão do alto fluxo



**Figura 1** - Face do paciente. **A:** ao nascimento. **B:** aos 12 meses de idade



CC: câmara comum, CS: sinus coronário, LA: átrio esquerdo, LV: ventrículo esquerdo, RA: átrio direito, RV: ventrículo direito

**Figura 2** - Ecocardiograma ao nascer. **A:** vista de quatro câmaras, as flechas indicam sinus coronário dilatado. **B:** vista de quatro câmaras, o sangue corre para o átrio esquerdo do átrio direito

pulmonar. Uma ecografia cerebral realizada com dois dias de vida revelou uma hemorragia subependimal bilateral com perfuração intraventricular. Instalou-se uma hidrocefalia gradativamente, a partir do vigésimo dia de vida. Foi considerado que ele não seria capaz de sobreviver a uma cirurgia cardíaca devido a seu baixo peso, hidrocefalia e outras considerações. Uma distensão abdominal contínua e persistente também dificultou o ganho de peso corporal adequado. Foi submetido a uma ligadura do *ductus arteriosus* para reduzir o alto fluxo pulmonar aos 7 meses, quando seu peso ultrapassou 2.000 g. Na ocasião, devido à hipertensão pulmonar irreversível, fomos forçados a desistir da

cirurgia cardíaca. Foi instalada uma válvula ventriculoperitoneal, aos 8 meses, para reduzir a pressão intracraniana. A hidrocefalia melhorou aos 10 meses, conforme revelado pela ecografia. Foi extubado com sucesso aos 11 meses.

Seu desenvolvimento físico e mental era muito atrasado. Sorriu espontaneamente aos seis meses (idade corrigida de 4 meses). Firmou a cabeça com 12 meses (idade corrigida de 10 meses), mas ele não conseguia virar-se na cama de modo algum. Na idade de um ano, seu peso era de 2.275 g (-7,2 dp) e seu comprimento era de 48,1 cm (-11,1dp). Foi oferecido suco ou fórmula de leite, 5ml por via oral, a partir de um ano, que ele aceitou sem problemas. Também foi oferecida comida pastosa pouco antes dos 13 meses, que ele aceitou sem vomitar.

Uma parada cardíaca repentina ocorreu aos 13 meses e foi revertida por uma reanimação cardiopulmonar, ocasionando a reentubação. A causa presumida foi uma crise de hipertensão pulmonar. Fomos capazes de reextubá-lo duas semanas após do episódio da parada cardíaca. Mais tarde, ele apresentou taquicardia ventricular paroxística, aos dezesseis meses, e passou por ressuscitação cardiopulmonar novamente. Infelizmente, ele morreu de insuficiência cardíaca aos 19 meses. Seu peso era de 2.340 g (-6,6 dp) e seu comprimento era de 51,5 cm (-9,8 dp). Não obtivemos permissão para realizar uma necropsia.

## Discussão

A frequência de indivíduos masculinos XYY foi estimada em 1:1.000 nascidos vivos<sup>1</sup>. Indivíduos masculinos XYY não têm nenhuma anomalia fenotípica importante; essa frequência foi estimada a partir de monitoração de recém-nascidos. A incidência de indivíduos masculinos XYY é relatada como sendo levemente mais alta em países europeus (1:939<sup>2</sup> ou 1:851<sup>3</sup>) do que no Japão (1:1.780<sup>4</sup> ou 1:1.522<sup>5</sup>). Pode haver uma diferença racial envolvendo esta anomalia cromossômica. Entretanto, a falta de informações sobre sua incidência no Brasil e em outros países sul-americanos nos impede de discutir sua prevalência na região.

Indivíduos masculinos XYY costumam ser relativamente altos e podem ter alguns problemas de comportamento, mas a estimativa de vida não é ruim<sup>6</sup>. Entretanto, relatamos o caso de um menino XYY com relativa baixa estatura e doença cardíaca congênita grave. Casos com problemas psicológicos e/ou neurológicos<sup>6</sup>, malformação do trato urinário<sup>7</sup> e hipogonadismo<sup>8</sup>, entre outros, já foram relatados. Apenas um caso clínico de indivíduo masculino XYY com doença cardíaca congênita (estenose aórtica e comunicação interventricular) foi anteriormente relatado<sup>9</sup>. Diego Nunez *et al.* relataram um caso com distúrbio de condução e baixa estatura<sup>10</sup>. Entretanto, não houve nenhum relato de caso de paciente XYY com doença cardíaca congênita e baixa estatura.

A causa de retardo de crescimento intra-uterino não foi clara nesse caso. Sua mãe era uma grande fumante, que havia fumado na gestação. Entretanto, sua irmã mais velha nasceu com peso e saúde normais<sup>6</sup>. Geralmente, pacientes com retorno venoso pulmonar anômalo total vistos em nosso hospital pesam aproximadamente 2.800 g ao nascer a termo, o que significa que têm peso adequado para a idade gestacional. Portanto, não podemos atribuir sua baixa estatura somente à doença cardíaca congênita. Uma cirurgia cardíaca radical não pôde ser feita em razão de seu baixo peso e da hemorragia intracraniana, ocorrida no período neonatal inicial. A hipótese para a hipertensão pulmonar foi que tivesse sido devida ao fluxo pulmonar alto. Um procedimento paliativo foi o único tratamento. Outro método de tratamento foi considerado: colocar uma banda na artéria pulmonar no momento do fechamento do *ductus arteriosus*, mas consideramos que isso poderia ter levado a uma insuficiência ventricular direita grave. Entretanto, a causa de hemorragia intracraniana não foi identificada, e sua pressão sanguínea instável pode ter sido atribuída a ela. O retorno venoso pulmonar anômalo total tipo IIa pode ter correspondido a um *cor triatriatum* tipo IIa, mas o diagnóstico diferencial era difícil. Se a criança tivesse nascido com um peso superior a 2.000 g e se a hemorragia intracraniana não tivesse ocorrido, poderíamos ter realizado a cirurgia cardíaca e ele poderia estar vivo hoje.

Recentemente Rauven *et al.* relataram o caso de um paciente com síndrome cardíofasciocutânea e um cariótipo 47 XYY del(12)q21.2q22<sup>11</sup>. Eles relataram que o paciente tinha um pequeno *ductus arteriosus* patente e um pequeno forame oval e que os exames subsequentes de acompanhamento os mostraram normais. Nosso paciente não possuía defeito algum no cromossomo 12q, examinado por uma análise cromossômica convencional, mas não tínhamos informação alguma sobre a possibilidade de uma relação entre o fenótipo do nosso paciente e a eliminação do cromossomo 12q, enquanto nosso paciente estava vivo. Não examinamos o cromossomo em plenos detalhes.

Não conseguimos achar nenhum artigo prévio a respeito de indivíduos masculinos XYY com doença cardíaca congênita. Esta combinação de menino XYY e doença cardíaca congênita pode ser fortuita. Entretanto, pensamos que é importante relatar que houve este caso de prognóstico pobre de um indivíduo XYY do sexo masculino, com doença cardíaca congênita e baixa estatura.

## Referências bibliográficas

1. Rapaport R. XYY males. In: Behrman RE, Kliegman RM, Jenson HB, editores. Nelson Textbook of Pediatrics. 16ª ed. Philadelphia: WB Saunders; 2000.p.1749.
2. Bratkowska W, Hubner H, Ferenc T, Szpakowski M, Krajewski J, Budzko W. Chromosome studies in 3665 consecutive newborn children. Acta Anthropogenet 1985;9:153-61.

3. Nielsen J, Wohlert M. Chromosome abnormalities found among 34,910 newborn children: results from a 13-year incidence study in Arhus, Denmark. *Hum Genet* 1991;87:81-3.
4. Higurashi M, Iijima K, Ikeda U. Chromosome survey of newborn infants in Tokyo: follow-up study for XYY. *Birth Defects Orig Artic Ser* 1979;15:161-74.
5. Maeda T, Ohno M, M Atsunobu A, Yoshihara K, Yabe N. A cytogenetic survey of 14, 835 consecutive liveborns. *Jinrui Idengaku Zasshi* 1991;36:117-29.
6. Ratcliffe S. Long-term outcome in children of sex chromosome abnormalities. *Arch Dis Child* 1999;80:192-5.
7. Machin GA. Urinary tract malformation in the XYY male. *Clin Genet* 1978;14:370-2.
8. Puavilai G, Himathongkam T, Mekanandha V, Chuahirun S, Kitivat N. XYY karyotype with severe primary hypogonadism. A case report. *J Med Assoc Thai* 1982;65:277-82.
9. Emberger JM, Wagner A, Bonnet H, Jean R. Cardiopathie congenitale et caryotype 47,XYY. Etude de la replication des chromosome Y. *Ann Genet* 1970;13:259-62.
10. Diego Nunes MA, Prieto Veiga J, Rey Sanchez F, Salazar Veloz JF, De Manueles Jimenez J, Santos Borbujo J, et al. Polimorfismo clinico del síndrome XYY. *An Esp Pediatr* 1992;37:140-4.
11. Rauen KA, Albertson DG, Pinkel D, Cotter PD. Additional patient with del(12)(q21.2q22): Further evidence for a candidate region for cardio-facio- cutaneous syndrome? *Am J Med Genet* 2002;110:51-6.

Endereço de correspondência:

Dr. Hiroyuki Nagasawa

Dep. de Neonatologia, Hospital Municipal de Gifu

4-6-1 Noisshiki, Gifu, Gifu 500-8717, Japão

Fone: 81-58-246-1111 – Fax: 81-58-247-3748