



---

**ARTIGO DE REVISÃO**

---

***Doenças neuromusculares****Neuromuscular disorders*

Umbertina C. Reed\*

**Resumo**

**Objetivo:** apresentar os dados essenciais para o diagnóstico diferencial entre as principais doenças neuromusculares, denominação genérica sob a qual agrupam-se diferentes afecções, decorrentes do acometimento primário da unidade motora (motoneurônio medular, raiz nervosa, nervo periférico, junção mioneural e músculo).

**Fontes dos dados:** os aspectos clínicos fundamentais para estabelecer o diagnóstico diferencial entre as diferentes doenças neuromusculares, bem como entre estas e as causas de hipotonia muscular secundária ao comprometimento do sistema nervoso central ou a doenças sistêmicas não-neurológicas, são enfatizados, com base na experiência clínica vinda do atendimento a crianças com doenças neuromusculares durante os últimos 12 anos, no ambulatório de doenças neuromusculares do Hospital das Clínicas da Faculdade de Medicina, da Universidade de São Paulo. A revisão bibliográfica foi efetuada através do Medline e do periódico *Neuromuscular Disorders*, publicação oficial da *World Muscle Society*.

**Síntese dos dados:** nas crianças, a maior parte destas afecções é geneticamente determinada, sendo as mais comuns a distrofia muscular progressiva ligada ao sexo, de Duchenne, a amiotrofia espinal infantil, a distrofia muscular congênita, a distrofia miotônica de Steinert, e as miopatias congênitas, estruturais e não estruturais. Polineuropatias hereditárias, síndrome miastênica congênita e miopatias metabólicas são menos comuns, porém mostram correlação geno-fenotípica cada vez mais precisa.

**Conclusões:** na década passada, inúmeros avanços da genética molecular facilitaram imensamente o diagnóstico e o aconselhamento genético das doenças neuromusculares mais comuns das crianças, inclusive possibilitando diagnóstico fetal e, adicionalmente, vieram permitir melhor caracterização fenotípica e classificação mais objetiva.

*J Pediatr (Rio J) 2002; 78 (Supl.1): S89-S103:* doenças neuromusculares em crianças, amiotrofia espinal infantil, síndrome miastênica congênita, distrofias musculares, miopatias congênitas, miopatias metabólicas.

**Abstract**

**Objective:** to discuss the most important aspects for the performance of a differential diagnosis among the main neuromuscular disorders in children, which include diseases affecting the motor unity, i.e. spinal motor neurons, peripheral nerves, neuromuscular junction and muscular fibers.

**Sources:** the review of the clinical aspects that should be considered for a prompt differential diagnosis among several neuromuscular disorders as well as between those and the main causes of secondary muscular hypotonia due to central nervous system or systemic disturbances is based on the clinical experience acquired along the last 12 years in following-up children with Neuromuscular Disorders attended at the outpatient Service of Neuromuscular Disorders at the Hospital das Clínicas da Faculdade de Medicina da Universidade de São Paulo. In addition, it is based on Medline and on the review of the most recent numbers of Neuromuscular Disorders, the official journal of the World Muscle Society.

**Summary of the findings:** most of neuromuscular disorders are genetic conditions in children and the most common of them are X-linked Progressive Muscular Dystrophy of Duchenne, Spinal Muscular Atrophy, Congenital Muscular Dystrophy, Myotonic Dystrophy and Congenital Myopathies.

**Conclusions:** due to the phenomenal development in human molecular genetics the pathogenesis of several neuromuscular disorders in children has been clarified over the last decade. Nowadays many new diagnostic methods, including techniques of fetal diagnosis, and a more objective genotype-phenotype correlation as well as classification are available.

*J Pediatr (Rio J) 2002; 78 (Supl.1): S89-S103:* neuromuscular disorders of children, spinal muscular atrophy, congenital myastenic syndromes, muscular dystrophy, congenital myopathies, metabolic myopathies.

---

\* Professora Associada do Departamento de Neurologia e Chefe da Disciplina de Neurologia Infantil da Faculdade de Medicina da Universidade de São Paulo.

## Introdução

Sob a denominação genérica de *doenças neuromusculares*, agrupam-se diferentes afecções decorrentes do acometimento primário da unidade motora, composta pelo motoneurônio medular, raiz nervosa, nervo periférico, junção mioneural e músculo. Nas crianças, a maior parte destas afecções é geneticamente determinada, sendo as doenças neuromusculares adquiridas bem mais raras do que em adultos. Na década passada, inúmeros avanços na área da genética molecular vieram facilitar o diagnóstico e o aconselhamento genético, inclusive possibilitando técnicas de diagnóstico fetal. Espera-se que tais avanços contribuam para o advento de técnicas de terapia gênica, aparentemente a única perspectiva de tratamento para boa parte das doenças neuromusculares hereditárias da infância, que até o presente momento vêm sendo tratadas apenas com métodos paliativos de reabilitação motora e cirurgias ortopédicas corretivas das retrações fibrotendíneas e deformidades esqueléticas.

Embora a classificação das doenças neuromusculares de acordo com as diferentes topografias dentro da unidade motora seja pouco utilizada do ponto de vista prático, ela constitui uma forma didática de descrevê-las (Tabelas 1 e 2).

## Quadro clínico

A idade e o modo de instalação das manifestações clínicas são fatores importantes na avaliação do diagnóstico diferencial entre as doenças neuromusculares das crianças.

**Tabela 1** - Doenças neuromusculares

### Acometimento do neurônio motor periférico

*Causa genética:* amiotrofia espinal infantil (tipos I, II, III)

*Causa adquirida:* enterovirose, principalmente poliomielite

### Acometimento de raízes e nervos periféricos

*Causa genética:* polineuropatias hereditárias sensitivo-motoras (várias), principalmente Charcot-Marie Tooth tipo I e Déjerine-Sottas (tipo III)

*Causa adquirida:* várias, principalmente síndrome de Guillain-Barré

### Acometimento da junção mioneural

*Causa genética:* síndrome miastênica congênita

*Causa adquirida:* miastenia grave e botulismo

### Acometimento da fibra muscular: miopatias

*Causa genética:* distrofia muscular congênita (diversos subtipos), distrofia muscular progressiva (diversos subtipos, principalmente distrofia muscular ligada ao sexo de Duchenne ou Becker), distrofia miotônica (doença de Steinert), miopatias congênitas (diversos subtipos), miopatias metabólicas (diversos subtipos)

*Causa adquirida:* miosites de diferentes tipos, principalmente poli-dermatomiosite

**Tabela 2** - Doenças neuromusculares – miopatias geneticamente determinadas

### Distrofia muscular congênita (DMC)

#### Distrofia muscular progressiva (DMP)

DMP ligada ao sexo, formas de Duchenne, de Becker e de Emery-Dreyfuss

DMP tipo cinturas, formas LGMD 1 (autossômicas dominantes) e LGMD2 (autossômicas recessivas)

DMP fascio-escápulo-umeral (formas infantil e clássica)

#### Distrofia miotônica (formas congênita e infantil)

#### Miopatias congênitas

*Central core*

Nemalínica

Miotubular

Desproporção congênita de fibras

Miopatia com alterações mínimas

Outras

#### Miopatias metabólicas

Mitocondriopatias

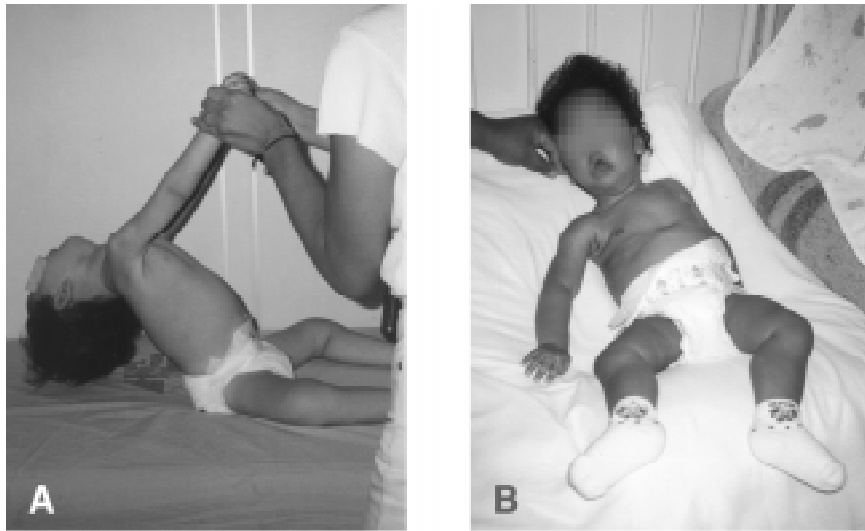Distúrbios da beta-oxidação

Glicogenoses

Canalopatias

No recém-nascido (RN) e no lactente observa-se essencialmente a síndrome da criança hipotônica, que compreende dois grupos semiológicos<sup>1</sup>: o grupo *paralítico*, decorrente do acometimento primário da unidade motora (doenças neuromusculares), e o grupo *não-paralítico*, decorrente de afecções do sistema nervoso central (SNC) ou de causas sistêmicas não-neurológicas. No grupo paralítico, a hipotonia muscular associa-se a déficit motor e a hipo ou arreflexia dos reflexos profundos e arcaicos, geralmente estando normal o grau de alerta. No grupo não-paralítico, observa-se frequentemente grau de alerta precário, resposta pobre a estímulos auditivos e visuais, sucção e deglutição não coordenadas, distúrbios metabólicos, crises epiléticas ou, ainda, antecedentes pré e perinatais que sugerem sofrimento cerebral.

No recém-nascido (RN) com hipotonia muscular do grupo paralítico, ou seja, com doença neuromuscular, a hipotonia é particularmente valorizada, já que, em contraste com a hipertonia fisiológica em semiflexão do RN saudável, transmite a impressão de um bebê gravemente comprometido; entretanto, no lactente, em virtude da ocorrência de hipotonia fisiológica no segundo e terceiro trimestres de vida, o retardado ou a não-aquisição das etapas do desenvolvimento motor constitui o aspecto mais valorizável, sendo a falta de resistência à movimentação passiva e ao balanço passivo dos membros, a principal característica semiológica que traduz a hipotonia nesta fase etária (Figura 1a). Dependendo do tipo de doença neuromuscular, alguns RNs e lactentes gravemente comprometidos manifestam dificuldade para sugar e deglutir, bem como insuficiência respiratória (Tabela 3, Figura 1b).



**Figura 1** - Aspectos semiológicos das doenças neuromusculares em lactentes e crianças pequenas: **a)** DMC, criança de 12 meses de idade com hipotonia e fraqueza muscular: falta de resistência à movimentação passiva e grave retardo do desenvolvimento motor, com ausência de sustento cefálico; **b)** AEI tipo I (doença de Werdnig Hoffmann): fenótipo gravíssimo, criança não chega a sentar, comprometimento facial (boca em carpa) e deformidade torácica

**Tabela 3** - Aspectos clínicos das doenças neuromusculares: grau de acometimento do RN e lactente hipotônico

**Acometimento grave com freqüente dificuldade de sucção e respiratória**

AEI-I (Werdnig-Hoffmann)  
PHSM III (congénita grave)  
Miastenia grave neonatal e síndrome miastênica congênita  
DMC (formas cérebro-oculares e merosina-negativa)  
Distrofia fácio-escápulo-umeral (forma infantil)  
Distrofia miotônica congênita  
Miopatia miotubular ligada ao X  
Miopatia nemalínica neonatal  
Mitocondriopatias, glicogenose tipo II (Pompe)

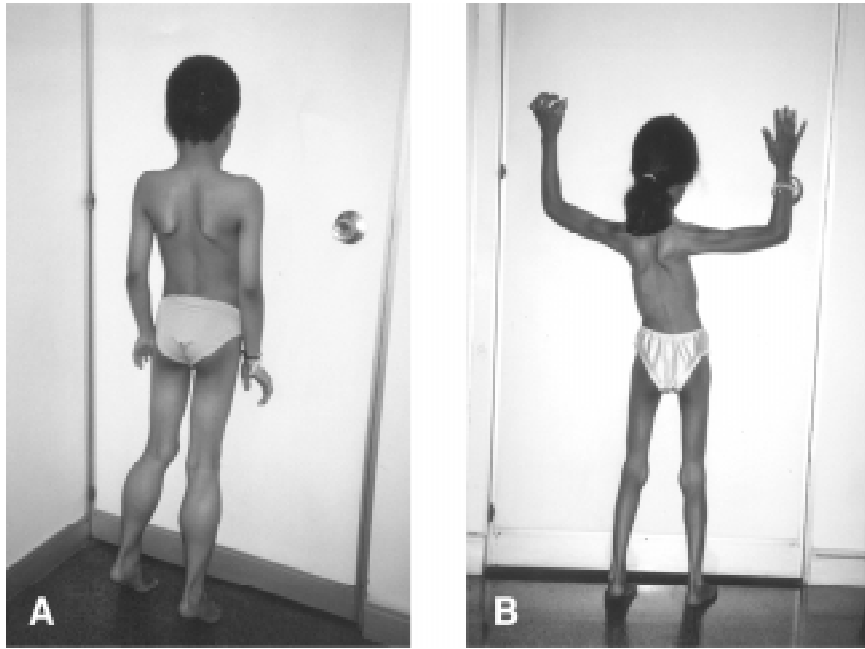
**Acometimento moderado com retardo do desenvolvimento motor e graus variáveis de fraqueza e atrofia muscular**

PHSM III (infantil)  
DMC merosina-positiva  
Miopatias congênitas: miotubular, nemalínica, desproporção congênita de fibras  
Mitocondriopatias

**Acometimento leve, compatível com atividade praticamente normal**

AEI-III  
Síndrome miastênica congênita  
Miopatias congênitas em geral: *central core*, miotubular, desproporção congênita de fibras e outras  
Mitocondriopatias, distúrbios da beta-oxidação, glicogenoses

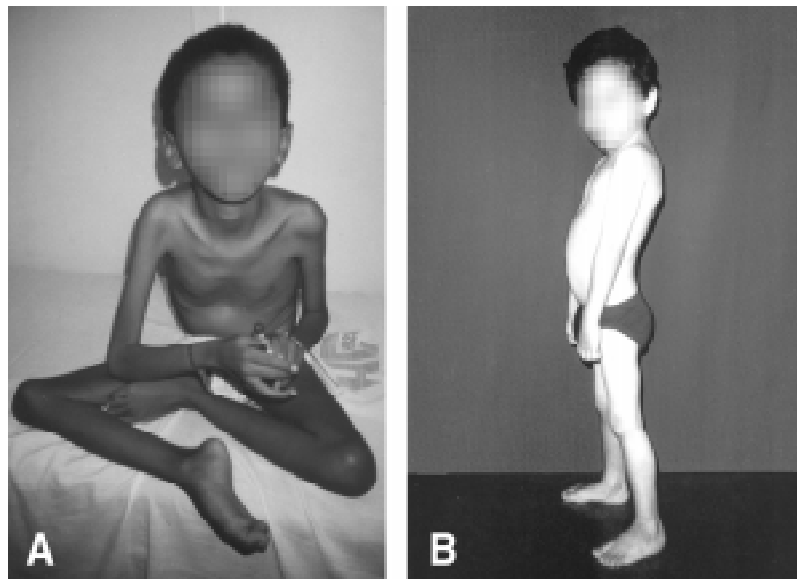
Na criança maior com doença neuromuscular, é peculiar a manifestação da síndrome de cinturas, que consiste de déficit motor e hipotrofia de predomínio proximal na cintura escapular e pélvica (Figura 2a), embora mais raramente o déficit possa ocorrer com predomínio distal ou de forma difusa (Figura 2b). Nas crianças deambulantes, nas fases iniciais dos processos distróficos é comumente referida, além de quedas freqüentes e dificuldade para correr e subir escadas, a alteração da marcha, que se acompanha de báscula da bacia. O comprometimento preferencialmente proximal afetando a musculatura das coxas, da bacia e da coluna acarreta acentuação da lordose lombar e o característico sinal do levantar miopático (sinal de Gowers), que consiste de levantar-se do chão fixando cada segmento dos membros em extensão, como se a criança estivesse ascendendo sobre si mesma. Na cintura escapular, o comprometimento da musculatura proximal se traduz pelo sinal da escápula alada, em que, ao erguer os braços, as escápulas se afastam da parede posterior do tórax e se elevam, tornando-se salientes (Figura 2 a, b). Dependendo da época de instalação da sintomatologia e do grau de progressão da doença, o déficit motor e a atrofia muscular acompanham-se de retrações fibrotendíneas e de deformidades esqueléticas (Figura 3a). Atrofia muscular acometendo preferencialmente os segmentos distais dos membros e acompanhando-se de deformidades dos pés (equino e varo) evocam o diagnóstico de polineuropatia



**Figura 2** - Aspectos semiológicos das doenças neuromusculares em crianças maiores: **a)** paciente com DMP tipo Duchenne: padrão miopático típico com atrofia de predomínio proximal, acentuação de lordose lombar, hipertrofia de panturrilhas e retrações fibrotendíneas dos tendões de Aquiles; **b)** miopatia congênita: padrão de hipotrofia difusa acentuada e escápula alada

hereditária sensitivo-motora. Existem outras manifestações que, em qualquer idade, são altamente sugestivas de doença neuromuscular, e constituem dados semiológicos

importantes para o diagnóstico diferencial, entre estas (Tabela 4): dismorfismo facial (Figura 4) e palato em ogiva, comprometimento da musculatura facial e ocular,



**Figura 3** - Aspectos semiológicos das doenças neuromusculares em crianças maiores: **a)** AEI tipo II, forma intermediária (fenótipo grave, criança consegue sentar, mas não desenvolve a marcha): atrofia muscular progressiva e retrações fibrotendíneas difusas; **b)** AEI tipo III (fenótipo variável, em geral leve ou moderado, criança desenvolve a marcha): atrofia muscular discreta, pouca limitação na vida diária

sobretudo ptose palpebral e a rara ocorrência de artrogripose múltipla congênita, evidenciada já ao nascimento. Esta, embora possa ocorrer também em doenças cerebrais e não-neurológicas, é mais comum, ou melhor, menos rara, nas doenças neuromusculares e traduz imobilidade intra-

**Tabela 4** - Aspectos clínicos e evolutivos sugestivos das doenças neuromusculares

**Acometimento facial e/ou dismorfismo**

**AEI-I**

Miastenia grave e síndrome miastênica congênita  
DMC merosina-negativa  
Distrofia miotônica congênita  
Distrofia fácio-escápulo-umeral (forma infantil)  
Miopatias congênita: nemalínica, miotubular, desproporção congênita de fibras

**Alterações da motricidade ocular, sobretudo ptose palpebral**

Miastenia grave e síndrome miastênica congênita  
Miopatia congênita miotubular  
Desproporção congênita de fibras  
Distrofia miotônica congênita  
Mitocondriopatias

**Artrogripose ou retrações fibrotendíneas precoces**

DMC  
Distrofia miotônica congênita  
AEI-I  
PHSM III (congênita grave e infantil)  
Desproporção congênita de fibras

**Acometimento associado do sistema nervoso central (deficiência mental, epilepsia, alterações de neuroimagem)**

DMP ligada ao sexo  
DMC  
Distrofia miotônica congênita  
Mitocondriopatias e distúrbios da  $\beta$ -oxidação  
Glicogenose tipo II (Pompe)  
Miopatias congênitas (miotubular)

**Acometimento sistêmico (cardíaco, visceral, endócrino e outros)**

Miopatias metabólicas: glicogenoses, mitocondriopatias, distúrbios da  $\beta$ -oxidação  
Distrofia miotônica  
Somente cardíaco: DMP em geral, particularmente as formas ligadas ao sexo

**Curso flutuante ou evolução em surtos desencadeados por infecções, atividade física, tipo de alimentação, stress, medicamentos**

Miastenia grave e síndrome miastênica congênita  
Miopatias metabólicas em geral: mitocondriopatias, distúrbios da  $\beta$ -oxidação, glicogenoses, paralisias periódicas/canalopatias

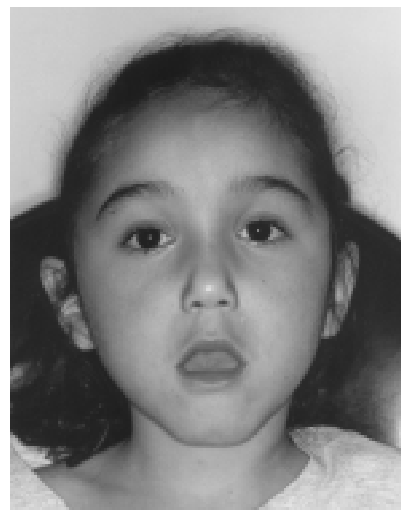**Fenótipo variável que admite múltiplos graus de fraqueza muscular, atrofia e retrações fibrotendíneas, em geral compatíveis com marcha independente**

AEI-III  
PHSM-I (Charcot-Marie-Tooth)  
Miastenia grave  
DMC merosina-positiva  
Miopatias congênitas (nemalínica, miotubular, desproporção congênita de fibras), Miopatias metabólicas (mitocondriopatias, distúrbios da  $\beta$ -oxidação, glicogenoses, paralisias periódicas/canalopatias)

útero, que ocasionalmente é relatada retrospectivamente pela mãe, sob forma de diminuição dos movimentos fetais. Outro aspecto que traduz diminuição da mobilidade intra-uterina e que pode ser encontrado principalmente nas miopatias congênitas é a luxação da articulação coxofemural, já que a cavidade do acetábulo é moldada através de forças decorrentes da contração muscular intra-útero. Nos casos mais graves, é também observado polihidrânio, que depende da dificuldade do feto para deglutir o líquido amniótico.

Os modos de instalação e evolução também ajudam a evocar determinadas doenças neuromusculares (Tabela 4). Curso flutuante com piora da fraqueza no decorrer do dia ou após um período de maior atividade sugere fenômeno miastênico, característico das afecções da junção mioneural; evolução em surtos, desencadeados por infecções, atividade física, tipo de alimentação, *stress* e medicamentos, sugere diferentes tipos de miopatias metabólicas, tais como mitocondriopatias, distúrbios da beta-oxidação, glicogenoses, paralisias periódicas (canalopatias). Ainda nas miopatias metabólicas, é relativamente comum a queixa de fadiga fácil, dores musculares e, eventualmente, câibras. Em casos particulares, o surto pode culminar na grave ocorrência de mioglobínúria.

Já um modo de instalação agudo ou subagudo, de caráter ascendente ou, ao contrário, acometendo preferencialmente a musculatura cervical e bulbar, eventualmente associado a uma história de infecção prévia ou a alterações cutâneas de caráter eritematoso, são dados indicativos das principais doenças neuromusculares adquiridas, respectivamente polirradiculoneurite desmielinizante aguda (Gui-



**Figura 4** - Aspectos semiológicos das doenças neuromusculares em crianças - DMC merosina-negativa: debilidade e dismorfismo facial

Ilain-Barré) e polidermatomiosite. Ainda na oportunidade de uma instalação aguda ou subaguda, fatores ambientais relevantes (exposição a agentes tóxicos, picadas de insetos, intoxicações alimentares e outros) sugerem a hipótese de polineuropatias adquiridas e, excepcionalmente em nosso meio, de botulismo.

Finalmente, determinados sinais semiológicos, tais como fasciculações em pacientes com amiotrofia espinal infantil, e fenômeno miotônico em algumas canalopatias e, classicamente, na distrofia miotônica (Doença de Steinert) são praticamente específicos das afecções supracitadas. As fasciculações são contrações involuntárias das fibras musculares de unidades motoras denervadas e podem ser verificadas espontaneamente ou provocadas pela percussão muscular, sobretudo na musculatura da língua e peitoral. Frequentemente, se acompanham de polimioclonias das porções distais dos membros, visíveis na hiperextensão dos dedos. O fenômeno miotônico é caracterizado pela ausência de relaxamento após a contração voluntária muscular e pode ser verificado no aperto de mãos, percutindo a língua ou a eminência tênar, ou quando o paciente, ao espirrar, não consegue reabrir os olhos.

Ainda na avaliação da criança com doença neuromuscular, é preciso estar atento à possível associação com alterações ora sistêmicas, sobretudo hepáticas ou cardíacas, ora metabólicas, principalmente acidose láctica, e ainda com manifestações clínicas ou neuroradiológicas de alterações do SNC (Tabela 4). Tais associações sugerem fortemente diferentes tipos de miopatias metabólicas (distúrbios da beta-oxidação, glicogenoses, mitocondriopatias), sendo que o acometimento do SNC pode também ser observado em alguns subtipos de distrofia muscular congênita e na distrofia miotônica (doença de Steinert), a qual também pode estar associada a um amplo espectro de alterações sistêmicas. Entre as entidades que compõem o leque da distrofia muscular progressiva (DMP), em geral o quadro é muscular puro, ocasionalmente acompanhado de acometimento cardíaco, exceto na forma mais comum e mais grave de DMP da infância, que é a forma ligada ao sexo, de Duchenne ou Becker, que, frequentemente, pode evoluir com deficiência mental e alterações cardíacas.

Ao tentar estabelecer o diagnóstico diferencial das doenças neuromusculares das crianças, vale ainda lembrar que a maioria destas entidades pode exibir curso clínico altamente variável quanto ao espectro de gravidade, embora na mesma família em geral, porém não exclusivamente, se mantenha o mesmo fenótipo (Tabela 4). Exemplos de doenças neuromusculares com fenótipo altamente variável são a amiotrofia espinal infantil tipo III, a doença de Charcot-Marie-Tooth tipo I, a síndrome miastênica congênita, a distrofia muscular congênita merosina-positiva, a DMP tipo fácio-escápulo-umeral, algumas miopatias congênitas (nemalínica, miotubular, desproporção congênita de fibras) e, ainda, a maioria das mitocondriopatias e distúrbios da beta-oxidação.

## Diagnóstico

As causas neuromusculares de hipotonia são classicamente avaliadas através da determinação das enzimas musculares, principalmente creatinofosfoquinase (CPK), da eletromiografia (EMG) e da biópsia muscular, ou ainda através de marcadores moleculares (Tabela 5).

Na investigação das doenças neuromusculares, os valores dos níveis de CPK podem ajudar a diferenciar o comprometimento muscular primário, ou miopático, ou secundário, ou neurogênico por acometimento do neurônio motor periférico (Tabela 5). Aumento importante do nível sérico de CPK no RN é muito sugestivo da distrofia muscular congênita, em suas diferentes formas, puramente musculares ou associadas a comprometimento do SNC e ocular, e, particularmente, da forma merosina-negativa. Mais raramente, pode ser observado na distrofia miotônica congênita; nos lactentes e crianças maiores, além da distrofia muscular congênita e, classicamente, das miopatias inflamatórias e dos estágios pré-clínicos das DMP, os aumentos enzimáticos podem estar associados à miopatia congênita, com desproporção das fibras, e à forma infantil da distrofia miotônica. Em meninos com DMP de Duchenne, que comumente são levados à consulta a partir dos três anos de idade, por apresentarem quedas frequentes, dificuldade para correr e subir escadas, bem como o peculiar levantar miopático, os níveis elevadíssimos de CPK, da

**Tabela 5** - Doenças neuromusculares. Métodos diagnósticos

### Enzimas musculares → Aumento de CPK

DMP em geral, particularmente formas ligadas ao sexo  
DMC, particularmente merosina-negativa  
Distrofia miotônica  
Miopatia congênita tipo desproporção congênita de fibras  
Miopatias inflamatórias (polidermatomiosites)

### Eletromiografia com achados específicos:

AEI  
Polineuropatias em geral  
Miastenia grave e síndrome miastênica congênita  
Miopatias em geral, particularmente síndromes miotônicas

### Biópsia muscular com achados específicos:

*Microscopia óptica*  
Miopatias congênitas estruturais (central core, nemalínica, miotubular)  
Glicogenoses  
Miopatias inflamatórias (polidermatomiosites)  
*Ocasionalmente:* distúrbios da  $\beta$ -oxidação (acúmulo de lípidos); mitocondriopatias (*ragged red fibers*)  
*Imunohistoquímica*  
DMP ligada ao sexo de Duchenne e Becker (distrofina)  
DMC (merosina)  
DMP tipo cinturas em geral (sarcoglicanopatias e outras)  
*Microscopia eletrônica*  
Miopatias congênitas estruturais  
Mitocondriopatias

ordem de 10.000U/L ou mais, constituem dado altamente sugestivo do diagnóstico e indicação formal de estudo genético do DNA, dispensando a EMG e, nesta primeira etapa, também a biópsia muscular.

A EMG, cujo tipo de traçado eletrográfico permite distinguir se o acometimento é de neurônio motor, de raízes ou nervos periféricos, de junção mioneural ou da fibra muscular, é indispensável para o diagnóstico imediato da amiotrofia espinal infantil, já que a identificação das eventuais deleções do DNA em 5q pode ser demorada ou inacessível em determinados centros. Também os raros casos de polineuropatias hereditárias sensitivo-motoras e síndromes miastênicas são facilmente diagnosticadas através da EMG. Nos casos de doença muscular, a EMG é particularmente útil nos pacientes com acometimento muito leve, nos quais se está em dúvida quanto a indicar a biópsia ou a acompanhar sua evolução por mais tempo, e naquelas crianças já deambulantes, com síndrome de cinturas, nas quais não se consegue precisar a idade de início da sintomatologia, e deve ser estabelecido o diferencial entre miopatia e amiotrofia espinal infantil tipo III.

A biópsia muscular (Tabela 5) por microscopia óptica, complementada pela microscopia eletrônica, é particularmente importante para o diagnóstico das diferentes formas de miopatias congênitas com anormalidades estruturais, bem como das glicogenoses. Boa parte das mitocondriopatias não apresenta achados específicos à biópsia muscular; porém, algumas, caracteristicamente aquelas dependentes de mutações do DNA mitocondrial, mostram, já na microscopia óptica (coloração Gomori modificado), as peculiares *ragged red fibers*, raras nos defeitos do DNA nuclear, ou ainda, na microscopia eletrônica, proliferação anormal e alteração morfológica das mitocôndrias. Em parte das mitocondriopatias por defeitos do transporte do substrato (ciclo da carnitina) e da utilização do substrato ( $\beta$ -oxidação dos ácidos graxos) pode ser evidenciado acúmulo de lípidos. Em algumas mitocondriopatias com deficiência dos complexos da cadeia respiratória, é possível analisar o defeito bioquímico enzimático por técnicas histoquímicas.

Nas crianças com distrofia muscular congênita, DMP e distrofia miotônica congênita, a biópsia muscular mostra aspectos distróficos que, apesar de inespecíficos, pois denotam apenas afecção muscular primária, sugerem o diagnóstico; por imunohistoquímica avalia-se qualitativamente a proteína merosina (laminina  $\alpha 2$ ) nos diferentes tipos de distrofia muscular congênita, a proteína distrofina quando há suspeita de DMP ligada ao sexo, e numerosas proteínas específicas das síndromes de cinturas, sobretudo sarcoglicanas. A análise quantitativa destas mesmas proteínas pode ser efetuada por técnicas de Western Blot.

Nas miopatias em que existem diferentes tipos de comprometimento associado do SNC, particularmente em algumas mitocondriopatias, em algumas formas de distrofia muscular congênita, e na distrofia miotônica congênita, a ressonância nuclear magnética do crânio pode mostrar alterações sugestivas destas patologias, respectivamente,

alterações dos núcleos da base e do tronco cerebral, em algumas mitocondriopatias, alterações da substância branca, malformações corticais e atrofia cerebelar, em alguns subtipos de distrofia muscular congênita e áreas inespecíficas de hipersinal em T2, provavelmente correspondentes à gliose, na distrofia miotônica.

Quando há dados indicativos de miopatia metabólica, particularmente mitocondriopatia com defeitos do metabolismo do piruvato, do ciclo de Krebs ou da cadeia respiratória, exames laboratoriais para dosagem de lactato, piruvato, alanina e corpos cetônicos no sangue, LCR e urina, bem como determinação de eletrólitos, gasometria e do perfil de  $\beta$ -oxidação dos ácidos graxos devem ser solicitados para auxiliar no diagnóstico diferencial.

O diagnóstico diferencial das doenças musculares inclui ainda a avaliação cardiológica, visto que, além da DMP ligada ao sexo, de Duchenne e Becker, algumas das mitocondriopatias, glicogenoses, miopatias congênitas com anormalidades estruturais e distrofia miotônica podem manifestar miocardiopatia.

Finalmente, estudos de genética molecular, aplicáveis nos centros especializados, são essenciais para a confirmação diagnóstica da maioria dos casos de amiotrofia espinal infantil, das formas de DMP ligadas ao sexo, da DMP fácio-escápulo-umeral e da distrofia miotônica (Steinert) (Tabela 6). Embora não de domínio universal como nas doenças anteriores, testes de genética molecular podem ser efetuados para auxiliar na classificação das diferentes formas de distrofia muscular congênita, DMP tipo cinturas, miopatia nemalínica, miopatias mitocondriais e polineuropatias hereditárias sensitivo-motoras. Entretanto, nas diferentes formas de distrofia muscular congênita, apesar de possível, a identificação de deleções em locus específicos (6q para a forma merosina-negativa, 9q para a forma Fukuyama, 1q para o tipo finlandês, e outros) não é imprescindível para a confirmação do diagnóstico, que pode ser efetuado com base em achados específicos clínicos, neurorradiológicos e imunohistoquímicos.

**Tabela 6** - Doenças neuromusculares. Métodos diagnósticos: genética molecular

---

<b>Amiotrofia espinal infantil:</b>	deleção dos exons 7 e 8 (gene SMN) no locus 5q11-q13 (mecanismo de dosagem gênica)
<b>Distrofia miotônica congênita:</b>	expansão da repetição do trinucleotídeo CTG no locus 19q13.3
<b>Distrofia fácio-escápulo-umeral:</b>	deleção de repetições de 3.3 kb em seqüência no locus 4q35
<b>Encefalomiopatias mitocondriais:</b>	análise de pontos de mutação específicos
<b>Polineuropatias hereditárias sensitivo-motoras:</b>	diferentes tipos de mutações no locus 17p11.2-12, proteína 22 da mielina periférica e 1q22-23, proteína zero da mielina (mecanismo de dosagem gênica)

---

Embora o espaço disponível para este tipo de revisão não comporte uma descrição detalhada de cada doença neuromuscular, apresentaremos resumidamente alguns dados essenciais para o reconhecimento das que ocorrem mais comumente em nosso meio.

### **Amiotrofia espinal infantil (AEI)**

É uma doença degenerativa dos motoneurônios do corno anterior da medula espinal e dos núcleos motores de alguns nervos cranianos, de herança quase que exclusivamente autossômica recessiva. Após a DMP ligada ao sexo, de Duchenne, é a segunda forma mais freqüente de doença neuromuscular da infância, com incidência de 1:25.000 a 1:20.000 nascimentos<sup>1-5</sup>. A classificação da AEI depende fundamentalmente da idade de início e do grau de comprometimento motor. Em crianças, há três formas clínicas fundamentais (Figuras 1b; 3a,b):

- *AEI tipo I (grave)*: início até os 6 meses de vida. Os pacientes não sentam sem apoio, geralmente ocorrendo óbito antes dos dois anos de idade, por intercorrências respiratórias;
- *AEI tipo II (intermediária)*: início antes dos 18 meses de vida. Os pacientes conseguem sentar sem apoio, porém não adquirem a posição ortostática e não deambulam, apresentando grave quadro amiotrófico e deformidades esqueléticas;
- *AEI tipo III (benigna)*: início após os 18 meses de idade. Os pacientes adquirem a posição ortostática e deambulam com limitação motora variável.

A partir de 1990, estudos de genética molecular mapearam o locus da doença em 5q11.2-13.3<sup>6</sup> e associaram o gene *Survival Motor Neuron* (SMN) ao mecanismo que origina a degeneração dos motoneurônios. Embora a proteína correspondente ainda não esteja totalmente identificada, sugere-se que seu nível dependa do número de cópias do gene SMN2, sendo a gravidade clínica inversamente proporcional à quantidade de proteína expressa<sup>7-10</sup>. Como o índice de deleções no gene SMN é alto, os estudos moleculares propiciam não só o diagnóstico, antes baseado na EMG, como o diagnóstico fetal.

Na AEI tipo I, doença de Werdnig-Hoffman, todos os músculos são acometidos pela atrofia neurogênica ou secundária, sendo poupados diafragma, músculos das extremidades e músculos oculares. Em 30% dos casos, encontram-se fasciculações. A fraqueza muscular é de predomínio proximal e há rápida instalação de deformidade torácica e contraturas musculares. Em geral, ocorre óbito nos primeiros 24 meses de vida, por infecção respiratória associada à paralisia dos músculos intercostais ou bulbares, a não ser que estejam disponíveis recursos de terapia intensiva em domicílio.

Já no tipo II, com início da hipotonia e da debilidade muscular nos membros inferiores entre seis e doze meses de idade, a criança conserva a habilidade para sentar-se,

embora não chegue a andar. O comprometimento inicialmente moderado dos membros superiores e dos músculos intercostais agrava-se lentamente, ao longo dos anos, sendo que contraturas musculares e deformidades esqueléticas aparecem tardiamente, perto da adolescência. Podem ocorrer atrofia e fasciculações da língua. Nesta forma, assim como na forma III, é comum a observação de tremor irregular (minipolimioclonias), mais facilmente evidenciado na hiperextensão das mãos e dos dedos. Na segunda década, a progressão se acelera e o quadro torna-se altamente limitante, com risco letal.

A forma clínica tipo III, mais benigna, é de caráter nitidamente proximal, com acometimento lento da cintura pélvica e, posteriormente, da cintura escapular, confundindo-se com algumas formas de DMP, embora com menor gravidade, particularmente na eventual presença de pseudo-hipertrofia muscular e CPK levemente aumentada. Outros pacientes não apresentam este caráter pseudomiopático, evoluindo, sobretudo, com atrofia generalizada. A doença pode progredir rapidamente durante a adolescência, levando à invalidez na segunda década, enquanto outras vezes se limita a um discreto comprometimento da musculatura proximal dos membros, compatível com vida praticamente normal (Figura 3b).

Além destas principais variantes clínicas definidas, existem formas não-classificáveis, com diferentes graus de gravidade, supondo-se que quanto mais tardio o início do quadro, tanto menor a extensão das paralisias. Além do início precoce, o comprometimento da musculatura respiratória e bulbar é indicativo de mau prognóstico.

### **Polineuropatias hereditárias sensitivo-motoras (PHSM)**

Entre as inúmeras formas de PHSM, poucas são características da infância.

A PHSM I, forma desmielinizante da doença de Charcot Marie Tooth, manifesta-se na criança a partir dos três anos, através de comprometimento tibial anterior lentamente progressivo, que leva ao peculiar aspecto de pé caído e à marcha escarvante. Gradativamente, instala-se atrofia de predomínio distal, importante deformidade dos pés bilateralmente e, mais tardiamente, fraqueza dos músculos das mãos.

A PHSM tipo III, Doença de Déjerine-Sottas, abrange uma rara forma congênita grave, com hipotonia proeminente desde o nascimento, dificuldade alimentar e respiratória, bem como, eventualmente, artrogribose, e a forma infantil clássica, que se inicia antes dos dois anos de idade e cursa com retardo do desenvolvimento motor moderado, nunca configurando grave padrão da forma congênita, com invalidez acentuada quando a criança sobrevive.

Análises de genética molecular nestas polineuropatias<sup>11-13</sup> com diferentes tipos de herança evidenciaram alterações na função de duas proteínas implicadas no metabolismo da mielina, que são a proteína 22 da mielina



periférica (PMP22), ligada ao locus 17p11.2-12, e a proteína zero da mielina (P0), ligada ao locus 1q22-23. Múltiplos tipos de mutações nestes dois locos associam-se, por mecanismo de dosagem gênica, a diferentes efeitos quanto à gravidade fenotípica, sendo que a forma Déjerine-Sottas, mais grave e própria das crianças, pode ser dependente de mutações em ambos os genes.

Nas PHSM, a EMG é exame essencial para detectar a característica diminuição da velocidade de condução, sendo que, na atualidade, com a ajuda dos testes moleculares, a biópsia de nervo periférico é frequentemente dispensável.

Entre as *polineuropatias adquiridas*<sup>12</sup>, a polineuropatia aguda desmielinizante inflamatória, ou Síndrome de Guillain-Barré, é uma afecção de natureza auto-imune, cujo diagnóstico é relativamente comum na criança acima de 2-3 anos (1,5 a 2/10.000) e deve ser lembrado quando ocorre instalação aguda ou subaguda de paralisia de caráter ascendente, frequentemente precedida por infecção respiratória ou gastrointestinal, e acompanhada de intensa dor, que pode impedir o manuseio e a deambulação da criança. Os clássicos achados de celularidade líquórica normal em presença de hiperproteínoorraquia e de acentuada diminuição da velocidade de condução na EMG permitem estabelecer o diagnóstico com relativa facilidade e introduzir o tratamento, que é variável de acordo com a intensidade das manifestações clínicas e com o risco potencial de comprometimento respiratório, podendo ser necessária plasmáfereze ou administração intravenosa de gamaglobulina.

Eventualmente, a polineuropatia desmielinizante inflamatória pode mostrar curso crônico lentamente progressivo<sup>12,14</sup>, sem dor e com fraqueza ora de predomínio distal, ora proximal, essencialmente semelhante ao quadro das miopatias, porém com arreflexia mais evidente e generalizada. O diagnóstico diferencial baseia-se na EMG mostrando diminuição da velocidade de condução, e no LCR evidenciando dissociação proteíno-citológica. O tratamento é com corticosteróides ou injeções intravenosas de gamaglobulina.

### **Miastenia grave e síndrome miastênica congênita**

A miastenia grave adquirida, de natureza auto-imune, dependente de defeito pós-sináptico da transmissão neuromuscular, é mais comum no período puberal, embora também possa se manifestar no pré-escolar ou em idade escolar. No RN, ocorre a forma transitória da miastenia grave ou a síndrome miastênica congênita não auto-imune, geneticamente determinada, com diferentes subtipos, que também pode manifestar-se no lactente.

A forma neonatal transitória acomete 10 a 15% dos RNs filhos de mãe miastênica com forma generalizada. O início é nas primeiras horas de vida, excepcionalmente até o terceiro dia, e o RN apresenta choro fraco e comprome-

timento facial ou debilidade generalizada, com dificuldade respiratória. Ptose palpebral é rara. Esta forma decorre da passagem de anticorpos anti-receptores colinérgicos da gestante para o feto, sendo suspeitada quando já houve irmão com problema semelhante, ou quando a mãe tem taxa elevada de anticorpos circulantes. O diagnóstico é estabelecido com o uso de 0,1 ml de Tensilon (brometo de edrofônio), por via IM ou subcutânea e, se não houver resposta convincente, emprega-se prostigmina por via IM (0,05 mg) ou piridostigmina (0,3 mg). O reconhecimento desta situação deve ser imediato, a fim de prevenir insuficiência respiratória através da administração de drogas anticolinesterásicas: brometo de piridostigmina (Mestinon) por via oral, total por dia de 5 a 25mg em 4 a 5 tomadas, uma hora e meia antes da alimentação, dependendo da resposta individual, ou brometo de neostigmina (Prostigmina) por via oral, dose total de 5 a 10mg diários. O tratamento deve ser mantido por precaução até a oitava semana.

A síndrome miastênica congênita não auto-imune compreende diferentes subtipos, que podem se manifestar desde o nascimento, ou serem identificados no decorrer da infância<sup>15,16</sup>. Variados defeitos em nível pré-sináptico, sináptico ou pós-sináptico resultam em diferentes tipos de deficiências: dos receptores colinérgicos, da acetilcolinesterase, ou dos níveis de resposta e afinidade à acetilcolina, encontrando-se esporadicamente recorrência familiar, herança autossômica dominante ou herança autossômica recessiva. Recentemente este campo vem se tornando cada vez mais complexo, com a identificação em todos os subtipos de mutações em diversos genes que codificam tanto alterações estruturais como funcionais da junção neuromuscular<sup>15,16</sup>. A maioria dos subtipos de síndrome miastênica congênita geralmente não respondem aos anticolinesterásicos habituais, caracterizando-se por combinação variável de hipotonia muscular e sinais focais, tais como ptose palpebral ou choro fraco, por comprometimento da musculatura cervical, facial e bulbar. A enfermidade pode permanecer localizada ou generalizar-se no decorrer da infância. Em um dos subtipos, síndrome do canal lento, cujo curso é flutuante, com exacerbações e remissões como na forma juvenil, é referida melhora clínica e eletrofisiológica com sulfato de quinidina<sup>17</sup>.

Na forma juvenil ou auto-imune, é característica a instalação aguda de fraqueza generalizada, com comprometimento bulbar e da musculatura ocular (ptose palpebral ou oftalmoplegia extrínseca completa). Eventualmente, o quadro é menos dramático, combinando, de forma variável, fadiga excessiva em diferentes grupos musculares, sendo altamente sugestivo o caráter flutuante ao longo do dia. O diagnóstico pode ser feito através do teste do brometo de edrofônio, sendo que EMG e dosagem de anticorpos anti-receptores de acetilcolina não têm a mesma especificidade que nos adultos. O tratamento de escolha é com drogas anticolinesterásicas e, dependendo do caso, podem ser utilizadas corticoterapia e outras medidas

imunossupressoras, gamaglobulina intravenosa e, eventualmente, timectomia.

### Principais miopatias primárias geneticamente determinadas

Entre as doenças musculares da infância, a mais encontrada é a DMP ligada ao sexo, forma de Duchenne, que se torna evidente e lentamente progressiva a partir dos 4 anos de idade. Além da DMP de Duchenne, as miopatias próprias da infância, que cursam com hipotonia muscular congênita e fraqueza muscular precoce, são a distrofia muscular congênita, as miopatias congênitas, as miopatias metabólicas e a forma congênita da distrofia miotônica (doença de Steinert congênita). Muito raramente outras DMP, tais como síndromes de cinturas e distrofia fácio-escápulo-umeral, podem se manifestar em lactentes ou pré-escolares.

#### *Distrofias musculares*

As distrofias musculares são miopatias primárias, geneticamente determinadas, que se caracterizam clinicamente por intensa variabilidade do fenótipo e do grau de gravidade, e anatomopatologicamente pelo encontro de padrão distrófico inespecífico na fibra muscular. A partir da década de 90, avanços contínuos na área de imunohistoquímica e genética molecular têm permitido sua classificação de acordo com o defeito molecular<sup>12,18,19</sup>. A maioria dos defeitos moleculares reconhecidos envolve a função do complexo distrofina-glicoproteínas associadas, que liga o citoesqueleto subsarcolemal com a matriz extracelular do músculo esquelético, permitindo estabilização e reforço da membrana da fibra muscular. O déficit parcial ou total das proteínas distrofina, laminina alfa-2 da matriz extracelular (merosina) e sarcoglicanas corresponde, respectivamente, às DMP tipo Duchenne e Becker, à forma mais grave de distrofia muscular congênita clássica e a uma parte das síndromes de cinturas. Há outras proteínas implicadas, cujo déficit origina miopatias distróficas não-habituais em crianças.

#### *Distrofia muscular congênita (DMC)*

Trata-se de um grupo heterogêneo de doenças degenerativas, primárias e progressivas, do músculo esquelético, com início intra-útero ou durante o primeiro ano de vida, assim caracterizadas<sup>20</sup>: clinicamente, por acentuada hipotonia muscular, fraqueza generalizada com retardo do desenvolvimento motor, retrações fibrotendíneas intensas e precoces e, freqüentemente, distúrbios respiratórios e dificuldade alimentar; histologicamente, por alterações distróficas dos músculos (intensa variabilidade do calibre das fibras, proliferação dos tecidos intersticiais, grau variável de necrose e degeneração das fibras musculares), na ausência de anormalidades estruturais específicas.

A DMC é uma entidade de herança autossômica recessiva ou de ocorrência esporádica, com prevalência de

1:60.000 ao nascimento, e de 1:100.000 na população geral<sup>20,21</sup>. Muitos subtipos de DMC já têm locus genético definido<sup>20-24</sup>, sendo que, entre as formas de DMC com merosina normal, a ampla variabilidade clínica provavelmente representa entidades geneticamente e bioquimicamente distintas, ainda não identificadas<sup>20-24</sup>.

A classificação atualmente aceita inclui 4 entidades<sup>22,23</sup>: DMC clássica ou *pura*, com inteligência normal e sem alterações estruturais do SNC, embora 40 a 50% dos casos, que são merosina-deficiente, mostrem alterações da substância branca cerebral; DMC tipo Fukuyama (DMCF), com deficiência mental e alterações estruturais do córtex cerebral; síndrome *Muscle-Eye-Brain* (MEB), também chamada tipo finlandês, e Walker-Warburg (WW), com deficiência mental, alterações estruturais cerebrais e defeitos oculares. As três últimas formas de DMC, genericamente chamadas de óculo-cerebrais, são graves, tanto quanto ao quadro muscular como mental; estas crianças excepcionalmente andam sem apoio e, devido às malformações cerebrais e oculares, são, em sua maioria, não-treináveis, não sobrevivendo até a idade adulta. Nas três formas, as malformações cerebrais pertencem ao complexo lissencefalia tipo II, representada por agiria na WW e paquigiria/polimicrogria nas outras duas formas. As três formas apresentam anormalidades retinianas e, nas síndromes *Muscle-Eye-Brain* e WW, existem vários tipos de defeitos da câmara anterior e microftalmia<sup>4</sup>.

Nos pacientes com a forma clássica, a maioria dos pacientes merosina-positiva tem quadro clínico moderado e é deambulante, ao passo que quase todos os pacientes merosina-negativa têm quadro clínico mais grave e não chegam a andar. Assim, dos nossos 40 pacientes merosina-positiva, só 1/3 não deambulam, ao passo que dos 30

**Tabela 7 - Classificação da distrofia muscular congênita**

#### **Fenótipos definidos com base molecular**

DMC tipo Fukuyama: locus 9q31 (fukutina)

DMC clássica merosina-deficiente: locus 6q2 (merosina)

DMC com espinha rígida precoce: locus 1p35

DMC tipo finlandês (*muscle-eye-brain*): locus 1p32

Família da Arábia Saudita com síndrome de cinturas e deficiência de merosina: locus 1q

Forma hipotônica-esclerótica (Ullrich): ausência da unidade VI do colágeno (cromossomas 2? 21?)

#### **Fenótipos à espera de uma definição**

Síndrome de Walker-Warburg: forma mais grave de DMC com fenótipo altamente específico

DMC merosina-positiva: subgrupo heterogêneo, com alguns fenótipos clínicos aparentemente específicos, que podem vir a constituir subtipos genética e bioquimicamente distintos

DMC merosina-deficiente não ligada ao 6q: com ou sem deficiência mental e alterações de neuroimagem

merosina-negativa só dois deambulam. A maioria das crianças merosina-positiva mostra ampla variabilidade fenotípica<sup>24</sup>: atrofia e fraqueza muscular leves ou moderadas, com padrão de predomínio proximal e retrações de predomínio distal; poucos têm retrações mais difusas e cifoescoliose, ou exibem a mesma gravidade dos merosina-negativa, embora sem dismorfismo facial tão evidente. Artrogrípse é ocasionalmente relatada e, independentemente da gravidade, o curso é não progressivo ou muito lentamente progressivo, observando-se CPK normal ou pouco aumentada.

Uma parte dos pacientes merosina-positiva apresenta manifestações clínicas ou neuroradiológicas, sugerindo comprometimento associado do SNC<sup>25</sup>: deficiência mental em 10%; epilepsia em 25%; alterações neuroradiológicas, tais como atrofia cortical, alteração da substância branca cerebral, como nas crianças merosina-negativa, hipoplasia cerebelar e displasia cortical fora do contexto da lissencefalia tipo II.

A descoberta do déficit de merosina<sup>27</sup> ou alfa-2 laminina, principal componente da matriz extracelular, que se expressa principalmente no músculo, na célula de Schwann, na pele e no trofoblasto placentário<sup>28</sup>, sendo facilmente identificável por métodos imunocitoquímicos, impulsionou novos progressos em miologia infantil. Os pacientes merosina-negativa apresentam fenótipo característico<sup>20,21,24,26</sup>: dismorfismo e debilidade facial bilateral (Figura 4), pálate ogival, hipotonia muscular acentuada e difusa, com fraqueza muscular geralmente grau três, retrações fibrotendíneas generalizadas e precoces, atrofia muscular intensa com cifoescoliose, CPK moderadamente ou acentuadamente aumentada, inteligência normal ou limítrofe e exames neuroradiológicos mostrando alteração difusa, raramente focal, da substância branca cerebral. No RN, pode ocorrer dificuldade alimentar e respiratória, e, no primeiro ano de vida, evidencia-se grave hipotonia muscular e atraso do desenvolvimento motor, sendo a máxima habilidade alcançada a de sentar sem apoio. No início da segunda década, a cifoescoliose contribui para o agravamento das intercorrências respiratórias, que podem levar ao óbito. Determinados tipos de mutações em 6q originam deficiência parcial de merosina que, em geral, se encontra associada a quadro mais brando e de início mais tardio. A alteração difusa ou focal da substância branca cerebral associada à deficiência de merosina ainda é uma incógnita; porém, como a merosina já foi identificada na membrana basal dos vasos cerebrais, aventa-se que sua ausência poderia estar implicada numa possível alteração da barreira hematoencefálica e, conseqüentemente, do metabolismo da mielina<sup>20,21,24</sup>. O diagnóstico pré-natal é possível, pela análise imunohistoquímica da merosina nas vilosidades coriais ou pela identificação da deleção em famílias com tipo de deleção já conhecida<sup>20,21,24</sup>.

Concluindo, apesar dos avanços em genética molecular, ainda não se conhece perfeitamente a correlação clínico-genética das diferentes formas de DMC, existindo

formas não-classificáveis, principalmente do tipo merosina-positivas.

### ***Distrofinopatias: DMP ligada ao sexo, formas de Duchenne (DMD) e Becker (DMB)***

Diferentes tipos de mutações no gene da distrofina em Xp21 são evidenciáveis em dois terços dos casos de DMD, e em 75% dos casos de DMB<sup>18</sup>. Há deleções que resultam em proteína não-funcionante e em quadros mais graves tipo DMD, enquanto outras resultam em proteína de tamanho e quantidade reduzida, porém ainda funcional, o que leva ao quadro mais brando e mais tardio de DMB. A DMD tem alta prevalência (3:100.000) e alta incidência (3:1.000 nascimentos de meninos), enquanto a DMB é 10 vezes menos freqüente<sup>18</sup>.

As mulheres portadoras podem ser assintomáticas, com ou sem aumento de CPK, ou sintomáticas em diferentes graus: hipertrofia de panturrilhas, cardiomiopatia ou miopatia leve.

O quadro clínico clássico das distrofinopatias DMD e DMB é uniforme. Em linhas gerais, resumindo, a DMD se manifesta na cintura pélvica entre 2 e 4 anos de idade, sendo porém evidente, já anteriormente, a clássica hipertrofia de panturrilhas (Figura 2a); nas fases iniciais, o sinal de Gowers ou o levantar miopático e a marcha digitigrada, com bácia da bacia, são característicos; o acometimento da cintura escapular ocorre entre seis e sete anos, a perda da marcha entre nove e doze anos, e o óbito, por insuficiência cardíaca ou respiratória, no final da segunda década ou pouco além. Já a DMB manifesta-se geralmente entre sete e dez anos de idade, ou mais, provoca perda da marcha geralmente perto de vinte anos, ou mais, e permite sobrevida variável, inclusive com reprodução. Deficiência mental ocorre em cerca de 1/3 e 1/10 dos meninos com DMD e DMB, respectivamente. Em mais da metade dos casos ocorre miocardiopatia, acometendo parede pósterolateral do ventrículo E, e levando a comprometimento valvular e distúrbios de ritmo. Nos pacientes com DMB, devido ao melhor prognóstico, a cardiomiopatia acaba sendo mais limitante do que nos pacientes com DMD, sendo às vezes mais valorizada do que o déficit motor.

O diagnóstico das distrofinopatias, altamente sugerido pela herança ligada ao sexo, pela cronologia peculiar do quadro clínico, sobretudo na DMD, e pelos altos níveis de CPK, comumente acima de 10.000 UI/l, pode ser confirmado por análise molecular e, se necessário, por biópsia muscular em 1/3 dos pacientes, nos quais não se consegue identificar a mutação. A análise da distrofina na biópsia muscular pode ser efetuada por imunohistoquímica ou por Western blot, sendo que a quantidade de distrofina residual é sempre o melhor indicador da gravidade do quadro clínico.

Para diagnóstico pré-natal, a análise molecular é mais segura do que a detecção imunohistoquímica de distrofina, sendo o procedimento sempre bem sucedido nos casos de deleções já identificadas em outro irmão acometido<sup>18</sup>.

O tratamento das distrofinopatias inclui métodos paliativos, tais como fisioterapia, cirurgias ortopédicas corretivas das retrações fibrotendíneas e da deformidade da coluna, além de corticoterapia, sobretudo em casos de DMD; inúmeras pesquisas em andamento tentam descobrir métodos efetivos de tratamento, como por exemplo, o transplante de mioblastos e a terapia gênica<sup>18,29</sup>.

A corticoterapia com prednisolona ou deflazacort, que apresenta menos efeitos colaterais, está sendo universalmente empregada, para diminuir o ritmo de perda da força muscular, retardar de um a três anos a época do confinamento à cadeira de rodas e a progressão da cifoescoliose. Acredita-se que o seu efeito pode se manter por três ou mais anos, e é encarada como uma forma de "comprar tempo" para o doente à espera de uma eventual terapia eficaz. Assim, o ideal é começá-la por volta de 5-6 anos, quando o músculo está preservado e ainda não se iniciou a fase de declínio mais rápido da força muscular. É necessária uma monitoração cuidadosa dos numerosos efeitos colaterais possíveis, mas, de um modo geral, após ter acompanhado cerca de 80 pacientes em corticoterapia, podemos considerar que os efeitos colaterais são de âmbito menor, e muito raramente obrigam à suspensão da droga.

#### **DMP forma fácio-escápulo-umeral (sigla internacional FSH)**

A distrofia muscular FSH, de herança autossômica dominante e muito rara, mostra defeito molecular no locus 4q, existindo relação entre o tamanho da deleção e a gravidade do quadro clínico, bem como a idade de início, sendo também notado o fenômeno da antecipação, com deleções cada vez maiores em gerações sucessivas<sup>11,18</sup>.

O quadro clínico clássico da FSH se manifesta no início da adolescência e associa comprometimento proximal da cintura escapular com comprometimento facial. São características a escápula alada e a boca de tapir. O acometimento da cintura pélvica é variável. O nível de CPK é em geral moderadamente elevado, e o diagnóstico de certeza é pelo estudo molecular. Formas pediátricas, de início precoce, podem ser muito graves, tanto na face, que fica praticamente paralisada, como nos membros, ocorrendo invalidez já no fim da primeira década, e existindo ocasionalmente associação com surdez e síndrome de Coat, que é uma degeneração vascular oxidativa da retina<sup>18</sup>.

#### **Miopatias congênitas (MC)**

As MC são um subgrupo de afecções musculares primárias, geralmente hereditárias, caracterizadas clinicamente por início precoce e curso benigno, não progressivo ou lentamente progressivo e, histopatologicamente, pelo encontro de anormalidades estruturais definidas à biopsia muscular. A etiopatogenia deste tipo de miopatia não está esclarecida, supondo-se que seja provavelmente dependente de anormalidades no desenvolvimento e amadurecimento da fibra muscular.

Apesar deste conceito clássico, sua classificação é difícil e obedece a critérios puramente morfológicos<sup>30</sup>. Reconhecem-se fundamentalmente as MC estruturais e não estruturais, dependendo das anormalidades serem ou não derivadas dos componentes normais das fibras musculares, e as MC mistas<sup>12</sup>.

Clinicamente, o quadro é multiforme e não obrigatoriamente benigno, podendo se manifestar formas graves, até fatais, além de existirem formas de início tardio ou em adultos. Geneticamente, há variados tipos de herança e de locus, inclusive para a mesma forma clínica. Entre as muitas subformas de miopatias congênitas, a *central core*, a nemalínica e a miotubular são as melhor definidas quanto ao tipo de anormalidade estrutural.

Na miopatia tipo *central core*, o aspecto específico da fibra muscular consiste de focos centrais de miofibrilas anômalas, que se coram por métodos específicos. Apesar de fundamentalmente benigna, com pequeno comprometimento da cintura escapular e eventualmente da musculatura facial, associa-se comumente à luxação congênita do quadril, necessitando eventualmente de correção cirúrgica. Qualquer procedimento cirúrgico em pacientes com *central core*, deve considerar o elevado risco de hipertermia maligna durante indução anestésica com halotano e succinilcolina. Predisposição a este grave fenômeno, frequentemente fatal, cuja prevenção é intensivamente estudada de forma multicêntrica, é ligada ao locus 19 q como a *central core*. O gene codifica proteínas reguladoras do metabolismo do cálcio intracelular que, quando alterado, desencadeia a cascata citotóxica, com morte celular e extensa rabiólise, além da hipertermia.

Na miopatia nemalínica, o aspecto específico é a presença de bastonetes, que são estruturas alongadas, compostas principalmente de alfa-actinina e desmina, derivadas da banda Z. A herança pode ser autossômica dominante ou recessiva, existindo clinicamente um amplo espectro de gravidade que inclui formas pré ou neonatais gravíssimas, formas congênitas típicas de início na infância e gravidade variável, comprometendo frequentemente a respiração e a deglutição, formas intermediárias entre a neonatal e a congênita e, ainda, formas tardias, mais benignas. O dismorfismo facial é comum e muito característico. Atualmente, conhecem-se pelo menos quatro genes implicados (2q22, nebulina; 1q22, alfa-tropomiosina; 9p13, beta-tropomiosina; 1q42, alfa-actina). A acentuada heterogeneidade clínica e genética propicia vários estudos de genética molecular<sup>31-33</sup>.

Na miopatia centronuclear, o aspecto específico é a ocorrência de miotúbulos fetais, estruturas sugestivas de atraso do amadurecimento do sistema sarcotubular, dispostos centralmente<sup>34</sup>. Distinguem-se diferentes formas clínicas. Na forma de herança recessiva ligada ao sexo, o locus genético é em Xq28, e a proteína miotubularina está implicada com mecanismos que afetam a miogênese tardia. Essa forma é extremamente grave, com dificuldade alimentar e respiratória desde o nascimento, sendo possí-

veis o diagnóstico fetal e a identificação das portadoras. Nas formas menos graves, de herança autossômica dominante ou recessiva, verifica-se variabilidade do quadro clínico, que ora é grave, de início precoce com importante retardo do desenvolvimento, ora é insidioso e apresenta início mais tardio e pouca limitação. O achado freqüente de semiptose palpebral e a eventual associação com comprometimento do SNC (convulsões e deficiência mental) são dados indicativos do diagnóstico.

### *Distrofia miotônica congênita*

A distrofia miotônica, ou doença de Steinert, é devida a uma seqüência instável anormal de DNA no locus 19q<sup>35,36</sup>. Em gerações sucessivas, vai ocorrendo uma expansão progressiva do fragmento afetado do gene, e, pelo fenômeno da antecipação, o início da sintomatologia torna-se mais precoce, e o quadro clínico, mais grave. Assim, pacientes com a forma congênita, muito grave, exibem bandas de DNA anormal mais largas, ao passo que indivíduos adultos, com comprometimento discreto possuem bandas pouco maiores que a dos indivíduos normais<sup>35,36</sup>.

Esses avanços da genética molecular permitem o reconhecimento e, portanto, o aconselhamento genético dos indivíduos assintomáticos ou apenas minimamente afetados, e permitem o diagnóstico fetal da forma congênita.

Dado que na forma congênita, na grande maioria das vezes, é a mãe que está acometida, a detecção de pacientes assintomáticas ou minimamente afetadas do sexo feminino, em idade fértil, é essencial para a prevenção deste grave quadro, embora o risco total de uma gestante nestas condições dar à luz uma criança com a forma congênita seja relativamente baixo, da ordem de 10%. Quando a gestante apresenta quadro multissistêmico grave, o risco é próximo a 80%. O quadro clínico da distrofia miotônica congênita é grave, com início neonatal ou pré-natal, podendo ocorrer artrogripose múltipla congênita, natimortos e polidrâmnio. Observa-se acentuada hipotonia muscular com comprometimento predominantemente proximal e da musculatura da face, língua, faringe e diafragma, sendo comuns dificuldades alimentares, por sucção fraca ou por disfagia, e complicações respiratórias com elevada porcentagem de óbitos no primeiro mês. No período neonatal, o fenômeno miotônico não é aparente, nem mesmo através de EMG. Quando a criança sobrevive, pode ocorrer retardo global do desenvolvimento neuropsicomotor e deficiência mental, mas a doença tende a não progredir durante um longo período, surgindo, eventualmente, deterioração motora e intelectual somente a partir da segunda ou terceira décadas. Na criança maior é evidente a diplegia facial, com lábios protraídos e dificuldade de fala. As alterações sistêmicas da doença não são observadas na forma congênita, a não ser o comprometimento cardíaco, ocasionalmente.

### *Miopatias metabólicas*

As miopatias metabólicas ocorrem por alteração do metabolismo do glicogênio, das mitocôndrias ou dos canais iônicos (canalopatias). Em geral constituem formas graves, com início neonatal ou infantil precoce, e manifestações dramáticas, tais como dificuldade alimentar e respiratória, distúrbios metabólicos freqüentemente fatais e acometimento multissistêmico. As formas moderadas ou leves podem evoluir com quadro miopático crônico de maior ou menor gravidade ou sob forma de surtos agudos, recorrentes e reversíveis de fraqueza muscular, intolerância aos exercícios, câibras e, eventualmente, fenômeno miotônico e mioglobulinúria.

Entre as *glicogenoses*<sup>1,38,39</sup>, a forma II, por deficiência da maltase ácida (doença de Pompe), de herança autossômica recessiva, é a mais grave e apresenta um subtipo que pode estar evidente em alguns meses ou já ao nascimento, através de comprometimento multissistêmico (muscular, cardíaco e visceral, SNC e sistema nervoso periférico).

As *mitocondriopatias*<sup>38-41</sup> representam um vastíssimo e complexo campo de afecções clinicamente e geneticamente heterogêneas, dependentes de defeitos no metabolismo das mitocôndrias, que podem ser de diferentes tipos. Na maioria das mitocondriopatias, o comprometimento muscular é absolutamente heterogêneo: generalizado, podendo ser grave e precocemente fatal; de predomínio em cinturas, fácio-escápulo-umeral, ou musculatura ocular; estático, progressivo ou em surtos de intolerância aos exercícios, com ou sem mioglobulinúria e distúrbios metabólicos. Além do quadro muscular, as mitocondriopatias são freqüentemente multisistêmicas, podendo afetar o SNC, a retina, o coração, os rins, o fígado, o pâncreas e o sistema endócrino. A heterogeneidade genética se traduz por casos esporádicos, herança materna associada a múltiplas mutações do DNA mitocondrial, herança autossômica dominante, recessiva e recessiva ligada ao sexo.

Em algumas mitocondriopatias, através da biópsia muscular (coloração Gomori modificado), identifica-se proliferação anormal das mitocôndrias, representada por fibras *ragged red*, que são histoquimicamente succinato-dehidrogenase (SDH) positivas. Na prática diária, casos clinicamente compatíveis com mitocondriopatia, mostrando elevação do lactato sérico ou liquórico e biópsia muscular com fibras *ragged red*, são de difícil identificação bioquímica ou genética. Mesmo assim, são tentados esquemas de tratamento, que oferecem resultados absolutamente inconstantes. Sobretudo nos distúrbios da cadeia respiratória, preconiza-se administração combinada de vitaminas em altas doses e co-fatores em proporções variáveis: succinato (2 a 6 mg/dia), vitamina K3 (20 a 80 mg/dia), vitamina C (4 a 5 g/dia), coenzima Q10 (100 a 150 mg/dia), riboflavina (100 a 300 mg/dia), nicotinamida (0,5 a 1 mg/dia), vitamina E (400 a 1000 UI/dia) e tiamina (200 mg/dia)<sup>38,39</sup>.

As mitocondriopatias por defeitos do transporte e subsequente oxidação dos ácidos graxos para o interior das mitocôndrias são denominadas *distúrbios da  $\beta$ -oxidação*<sup>38,39</sup>. Destes, o déficit primário de carnitina, que associa miopatia com miocardiopatia, responde bem à administração oral de carnitina; o déficit de carnitina-palmitil-transferase II, em crianças maiores e adolescentes, mostra quadro clínico benigno, semelhante ao de algumas glicogenoses, com surtos de dor muscular após exercícios físicos ou jejum prolongado. Nos demais defeitos, afetando o metabolismo de diversos ácidos graxos de cadeia curta, média, longa ou muito longa, o início ocorre em qualquer idade, instalando-se gradativamente debilidade muscular de predomínio proximal e, eventualmente, comprometimento da musculatura inervada pelos nervos cranianos, polineuropatia e retinopatia. Em alguns pacientes, o quadro é grave, ou até fatal, com surtos precoces de hipoglicemia hipocetótica e comprometimento hepático, cardíaco e encefalopático. O tratamento baseia-se em dieta pobre em gordura, utilizando triglicérides de cadeia média, que independem da carnitina para entrar nas mitocôndrias. A biópsia muscular mostra o acúmulo de lípidos nas fibras tipo I, e em alguns casos há evidente melhora com administração de carnitina, na dose de 100 mg/kg/dia. Parte dos defeitos da  $\beta$ -oxidação são diagnosticados laboratorialmente nos grandes centros, através do perfil bioquímico da  $\beta$ -oxidação, ou de outros métodos mais sofisticados.

As *paralisias periódicas por anormalidade dos canais de íons nos músculos (canalopatias)* são miopatias metabólicas raras, particularmente na infância, com quadro clínico muito sugestivo<sup>42</sup>. A forma hipercalemic, de herança autossômica dominante ligada ao cromossoma 17, e com diferentes tipos de mutações levando à anormalidade do canal de sódio, é a mais observada em crianças. Benigna, caracteriza-se por surtos de fraqueza muscular de duração de até 4 horas, em geral limitada aos membros, sem intercorrências respiratórias. Os níveis de potássio elevam-se durante a crise, porém, frequentemente, não ultrapassam o limite superior do normal. Repouso logo após exercício prolongado é fator desencadeante habitual, de modo que se aconselha a prática de exercícios de forma regular, não extenuante. O tratamento preventivo consiste na administração de diuréticos, tipo clorotiazida e, mais raramente, acetazolamida, que provoca maior número de efeitos colaterais. Em quadros mais graves pode ser administrada glicose EV, associada ou não à insulina subcutânea.

Entre as *miopatias adquiridas*, as miosites inflamatórias de natureza auto-imune são entidades de fácil reconhecimento quando manifestam os característicos curso agudo ou subagudo com predomínio cervical da fraqueza, dor muscular, eritema na região malar e palpebral com edema periorbitário, bem como elevação acentuada dos níveis de CPK e das outras enzimas musculares. A biópsia muscular mostra, além do infiltrado inflamatório característico,

atrofia perifascicular, porque a agressão auto-imune à microvasculatura muscular atrofia preferencialmente as fibras mais periféricas do fascículo. O tratamento é tradicionalmente longo e, nos casos típicos, pode ser iniciado com corticoterapia, mesmo antes do resultado da biópsia muscular, adotando-se, quando necessário, outras medidas imunossupressoras mais drásticas, tais como azatioprina, ciclofosfamida, metotrexate e ciclosporina<sup>43</sup>. Nos casos de instalação crônica sem alterações cutâneas e sem aumentos consistentes dos níveis enzimáticos, o diagnóstico diferencial com as diferentes formas de DMP pode ser difícil, e a EMG que, dentro de um padrão miogênico de alteração, mostra alguns aspectos peculiares, bem como a biópsia muscular, devem ser efetuadas antes de introduzir o tratamento.

### Referências bibliográficas

1. Dubowitz V. Muscle disorders in childhood. 2ª ed. London: WB Saunders; 1995.
2. Talbot K, Davies KE. Spinal muscular atrophy. *Semin Neurol* 2001;2:189-97.
3. Zerres K, Rudnik-Schöneborn S, Forrest E, Lusakowska A, Borkowska J, Hausmanowa-Petusewicz I. A collaborative study on the natural history of childhood and juvenile onset proximal spinal muscular atrophy (type II and III SMA) patients. *J Neurol Sci* 1997;146:67-72.
4. Zerres K, Wirth B, Rudnik-Schöneborn S. Spinal muscular atrophy - clinical and genetic correlations. *Neuromusc Disord* 1997;7:202-7.
5. Kim CA. Estudo genético e clínico das amiotrofias espinhais progressivas [tese]. São Paulo: Faculdade de Medicina da Universidade de São Paulo; 1996.
6. Lefebvre S, Burglen L, Reboullet S, Clermont O, Burlet P, Viollet L, et al. Identification and characterization of a spinal muscular atrophy-determining gene. *Cell* 1995;80:155-65.
7. Wirth B, Herz M, Wetter A, Moskau S, Hahnen E, Rudnik-Schöneborn S, et al. Quantitative analysis of survival motor neuron copies: identification of subtle SMN1 mutations in patients with spinal muscular atrophy, genotype-phenotype correlation, and implications for genetic counseling. *Am J Hum Genet* 1999;64:1340-56.
8. Wirth B. An update of the mutation spectrum of the survival motor neuron gene (SMN1) in autosomal recessive spinal muscular atrophy (SMA). *Hum Mutat* 2000;15:228-37.
9. Brahe C. Copies of the survival motor neuron gene in spinal muscular atrophy: the more, the better. *Neuromuscul Disord* 2000;10:274-5.
10. Sendtner M. Molecular mechanisms in spinal muscular atrophy: models and perspectives. *Curr Opin Neurol* 2001;14:629-34.
11. Roland LP. Molecular basis of genetic heterogeneity: role of the clinical neurologist. *J Child Neurol* 1998;13:122-32.
12. North K. New perspectives in pediatric neuromuscular disorders. *J Child Neurol* 1999;14:26-57.
13. Chance PH. Molecular genetics of hereditary neuropathies. *J Child Neurol* 1999;14:43-52.
14. Ryan MM, Grattan-Smith PJ, Procopis PG, Morgan G, Ouvrier RA. Childhood chronic inflammatory demyelinating polyneuropathy: clinical course and long-term outcome. *Neuromuscul Disord* 2000;10:398-406.

15. Engel AG. Congenital myasthenic syndromes. *J Child Neurol* 1999;14:38-41.
16. Engel AE. 73(rd) ENMC International Workshop: congenital myasthenic syndromes. 22-23 October, 1999, Naarden, The Netherlands. *Neuromuscul Disord* 2001;11:315-21.
17. Harper CM, Engel AG. Quinidine sulfate therapy for the slow-channel congenital myasthenic syndrome. *Ann Neurol* 1998;43:480-4.
18. Brooke MH. A selective review of muscular dystrophies. Annual Educational Program of the American Academy of Neurology. Update on Neuromuscular diseases. Toronto: American Academy of Neurology; 1999.
19. Brzustowicz LM, Lehner T, Castilla LH, Penchaszadeh GK, Wilhelmssen KC, Bushby KMD. Making sense of the limb-girdle muscular dystrophies. *Brain* 1999;122:1403-20.
20. Fukuyama Y. Congenital muscular dystrophies: an update. *J Child Neurol* 1999;14:28-30.
21. Tomé F. The saga of congenital muscular dystrophy. *Neuropediatrics* 1999;30:55-65.
22. Dubowitz V. Workshop report: 68th ENMC International Workshop on Congenital muscular dystrophy. *Neuromusc Disord* 1999;9:446-54.
23. Muntoni F, Guicheney P. 85th ENMC International Workshop on Congenital Muscular Dystrophy. 6th International CMD Workshop. 1st Workshop of the Myo-Cluster Project 'GENRE'. 27-28th October 2000, Naarden, The Netherlands. *Neuromuscul Disord* 2002;12:69-78.
24. Reed UC. Distrofia Muscular Congênita: estudo da variabilidade fenotípica e análise da correlação clínico-imunohistoquímica [tese]. São Paulo: Faculdade de Medicina da Universidade de São Paulo; 2000.
25. Reed UC, Marie SK, Vainzof M, Gobbo LF, Gurgel JE, Carvalho MS, et al. Heterogeneity of classic congenital muscular dystrophy with involvement of the central nervous system: report of five atypical cases. *J Child Neurol* 2000;15:172-8.
26. Reed UC, Marie SK, Vainzof M, Salum PB, Levy JA, Zatz M, et al. A. Congenital Muscular Dystrophy with cerebral white matter hypodensity. Correlation of clinical features and merosin deficiency. *Brain Dev* 1996;18:53-8.
27. Tome FM, Evangelista T, Leclerc A, Sunada Y, Manole E, Estournet B, et al. Congenital Muscular Dystrophy with merosin deficiency. *C R Acad Sci (Paris)* 1994;317:351-7.
28. Wewer UM, Engvall E. Merosin/laminin-2 and muscular dystrophy. *Neuromusc Disord* 1996; 6:409-18.
29. Dubowitz V. 75th European Neuromuscular Centre International Workshop: 2nd workshop on the treatment of muscular dystrophy. 10-12 December, 1999, Naarden, The Netherlands. *Neuromuscul Disord* 2000;10:313-20.
30. Bornemann A, Goebel HH. Congenital myopathies. *Brain Pathol* 2001;11:206-17.
31. Wallgren-Pettersson C, Laing NG. Report of the 70th ENMC International Workshop: nemaline myopathy, 11-13 June 1999, Naarden, The Netherlands. *Neuromuscul Disord* 2000;10: 299-306.
32. Wallgren-Pettersson C, Pelin K, Hilpela P, Donner K, Porfirio B, Graziano C, et al. Clinical and genetic heterogeneity in autosomal recessive nemaline myopathy. *Neuromuscul Disord* 1999;9:564-72.
33. Gurgel-Giannetti J, Reed U, Bang ML, Pelin K, Donner K, Marie SK, et al. Nebulin expression in patients with nemaline myopathy. *Neuromuscul Disord* 2001;11:154-62.
34. Wallgren-Pettersson C. 72nd ENMC International Workshop: myotubular myopathy 1-3 October 1999, Hilversum, The Netherlands. *Neuromuscul Disord* 2000;10:525-9.
35. Brook JD, Mc Currach ME, Harley HG. Molecular basis of myotonic dystrophy. *Cell* 1992;68:799-808.
36. Buxton J, Shelbourne P, Davies J. Detection of an unstable fragment of DNA specific to individuals with myotonic dystrophy. *Nature* 1992;355:547-8.
37. Koch MC, Grimm T, Harley HG, Harper PS. Genetic risks for children of women with myotonic dystrophy. *Am J Human Genet* 1991;48:1084-91.
38. Darras BT, Friedman NR. Metabolic myopathies: a clinical approach; part I. *Pediatr Neurol* 2000;22:87-97.
39. Darras BT, Friedman NR. Metabolic myopathies: a clinical approach; part II. *Pediatr Neurol* 2000;22:171-81.
40. Nissenkorn A, Zeharia A, Lev D, et al. Multiple presentation of mitochondrial disorders. *Arch Dis Child* 1999;81:209-15.
41. Poulton J, Turnbull DM. 74th ENMC international workshop: mitochondrial diseases 19-20 november 1999, Naarden, the Netherlands. *Neuromuscul Disord* 2000;10:460-2.
42. Lehmann HF, Rüdél R. Channelopathies: the nondystrophic myotonias and periodic paralyses. *Semin Pediatr Neurol* 1996;3:122-39.
43. Muller-Felber W, Pongratz D, Reimers C. 64th ENMC International Workshop: therapeutic approaches to dermatomyositis, polymyositis, and inclusion body myositis. 29-31 January 1999, Naarden, The Netherlands. *Neuromuscul Disord* 2001;11:88-92.

Endereço para correspondência:

Dra. Umbertina C. Reed

Hospital das Clínicas - Departamento de Neurologia

Av. Enéas de Carvalho Aguiar, 255, 5º andar, sala 5031

CEP 05403-900 – São Paulo, SP

Fone/fax: (11) 3062.0063

E-mail: ucontireed@hcnet.usp.br ou

umbertinareed@ajato.com.br